

# Clinical Radiology

## Introduction

With the latest advancement in the field of education and technology these days, and in this modern era, unfortunately, our country has been faced with humorous problems.

One of the major problems we are faced in the medical field is improper diagnosis of different diseases due to lack of awareness.

Based on all the above facts, I had to initiate writing this book entitled to "Clinical Radiology" which will basically help diagnose certain diseases.

The book mainly focuses on 13 chapters which are mentioned below:-

- 1) Overview and principles of diagnostic imaging.
- 2) Radiology contrast agents
- 3) International and invasive radiology.
- 4) Pulmonary imaging
- 5) Cardiac imaging
- 6) Breast imaging.
- 7) Abdominal radiographs
- 8) Gastro intestinal Imaging
- 9) Urinary track imaging
- 10) Obstetric and gynecologic imaging
- 11) Musculoskeletal imaging
- 12) Cranial imaging
- 13) Vertebral imaging

As it is the first book of the nature written by me on clinical Radiology, in Afghanistan in Pashto language, thus, it will capture interest of doctors, medical students in patients.

Further more, this book covers very interesting subjects which will attract readers who have special interest in medical accurate diagnosis of diseases.

On other hand, it is a matter of great happiness for all of us that after several decades of war, lots of medical institutes are functional in different

universities based in several provinces of Afghanistan now where thousands of students are accomplishing their higher studies in the field of medical and this is very important that these students have full command of Clinical Radiology and are able to diagnose diseases properly to help improve quality of treatment of patients in our beloved country.

**Author:**

Associate professor, **Dr. Ghulam Sakhi "Rahmanzai"** head of department of Radiology, medical Faculty, Nangarhar University, Nangarhar Afghanistan.

## Introduction:

With the latest advancements in the fields of Education and Technology these days, and in this modern era, unfortunately, our country has been faced with numerous problems.

One of the major problems we are faced in Medical Field is improper diagnosis of different diseases due to lack of awareness.

Bases on all the above facts, I had to initiate writing this book entitled to “Imaging Radiology” which will basically help diagnose certain diseases through CT Scan (Computerized Tomography Scan).

This book mainly focuses on Chest, Bones, Gastor Instestinal System, Urinary Tracts and other various subjects.

As it is the first book of its nature written by me on Imaging Radiology, in Afghanistan in Pushto Language, thus, it will capture interest of Doctors, Medcial Students and Patients.

Furthermore, this book covers very interesting subjects which will attract readers who have special interest in medical related issues, especially accurate diagnosis of diseases.

On the other hand, it is a matter of great happiness for all of us that after several decades of war, lots of Medical Institutes are functional in different Universities based in several provinces of Afghanistan now where thousands of students are accomplishing their Higher Studies in the field of Medical and this is very important that these students have full command on CT Scan and are able to diagnose diseases properly to help improve quality of treatment of patients in our beloved country.

## Author:

Associate Professor, Dr. Ghulam Sakhi Rahmanzai, Head of Department of Radiology, Medical Faculty, Nangarhar University, Nangarhar – Afghanistan.

## د سپیڅلي څښتن په سپیڅلي نامه

### تقریظ

ټولو وطن والو خاصتاً هغه خلک چې د طب د څانگې سره اړیکه لري او پدې برخه کې کار کوي ورته څرگنده ده چې په اوسنیو وختونو کې نړۍ د پرمختللي طبي تکنالوژي څخه برخمنه ده او دناروغيو په پیژندنه او درملنه کې ترې کار اخلي. خاصتاً دراديو لوژي په څانگه کې ډیر په زړه پوري ازمویني او امکانات پیدا کوي. د بده مرغه زموږ جنګ خپلي هیواد او د ډیرو اړینو او ضروري وسایلو د نشتوالي له کبله د هراړخیزو ستونځو او کړاوونو سره مخ دي نو دا ډیره ضروري بولم چې په هره برخه کې خاصتاً د طب په اړوند مسلکي خلک متي رابډوهي او ترخپلي وسي پوري د نوي او عصري زده کړو لپاره هڅه او هاند وکړي. د نیکه مرغه چې محترم پوهنوال داکتر غلام سخي رحمانزي دیو درسي کتاب د لیکلو په برخه کې اقدام کړی چې ځوان داکتران او د طب محصلین ورته ډیره زیاته اړتیا لري، ترڅو د یو شمیر ناروغيو په تشخیص او پیژندنه کې ورسره څه ناڅه مرسته وشي. د داکتر رحمانزي لیکل شوي کتاب چې د کلینکي راديو لوژي تر عنوان لاندې چې په د یارلسو خپرکوکي لیکل شوي او عبارت دي:

1. د تصویري تشخیص لپاره عمومي کتنې او طریقې.

2. راديوگرافیک کثیفه مواد

3. د مداخلوي او هجومي راديوگرافي

4. ریوي یا دسراو تصویر

5. د زړه تصویر

6. د تیونو یا ثدیو تصویر

7. د گیدي راديوگرافي

8. دمعدې او کولمو تصویر

9. د بولي ليارو تصویر

10. ولادي او نسائي تصویر

11. عضلي عظمي تصویر

12. د سر تصویر

13. د فقراتو تصویر

داراپورتنې ټول څپرکي سره د ټولو کلیشو چې د ساده راديوگرافي ، Ct scan او MRI معلومات

او څرگندونې ورسره مل دي ما په ډیر ځیر او پاملرني سره ولوستل. په پوره توگه ویلی شم چې دا

لیکنه زموږ په وطن او خاصتاً د ننگرهار د پوهنتون د طب د پوهنځي د ځوان داکترانو او محصلینو

لپاره ډیره په ازه پوري ده او دزیاتو ، روغتیاو په تشخیص کې ډیره گټه ترې تربوته کیدای شي. او



که دخدای (ج) پیرزوینه او مرسته وشوه چي د پوهنتون په روغتون کي CT Scan او MRI امکانات پیداشول زمونږ ځوان داکتران او محصلین به ورسره یوه اندازه بلدتیا او پیژندنه مخکي له مخکي ولري او که کله چي د لوړو زده کړو لپاره پرمختللو هیوادونو ته ځي هم به ئي یوه اندازه مشکلات حل شوی وي . داکتر رحمانزي ترخپلي وسي پوري هڅه کړي چي لیکنه او مطلب په ساده الفاظو ترسره شي او لوستونکي تري پوره گټه ترلاسه کړي . په همدې شان په مختلفو عکسونو کي د ناروغتیاوو بدلون په ډیره څرگند او ښکاره ډول کتل کیږي چي د یوي خوا په اسانۍ سره ناروغي پیژندل کیږي او دبلي خوا په مختلفو ډولونو د ناروغي تصویر ښودل شوي چي په راتلونکي کي داروند مسلک د کار کونکو لپاره اسانتیاوي مینځ ته راوړي .

زه په پای کي نوموړي داکتر ته دي ستر کار سرته رسولو مبارکي وایم او په راتلونکي ئي د لوي خدای (ج) څخه د زیاتو بریالیتبونو هیله کوم

**پوهنوال داکتر عبدالاحد حمید**

**د طب پوهنځي د جراحی استاد**

بسم الله الرحمن الرحيم  
د تصويري تشخيص لپاره عمومي کتنې او  
طريقي

د مجهوله وړانگو په هکله تاريخي معلومات:

په 1895 کال کې پروفیسور konrad Roentgen د wilhem Croockes په تيوب کې په تجربو مصروف وو او د فعالیت په وخت کې ورته ښکاره شوه چې یو شمېر مواد چې د تجربې په کوټه کې موجود وو لکه پلاتینو سیانور باربورم د فلورسانس (fluorescence) په پېښه معروض شول. سربیره پر دې د فوتو گرافي فلمونه چې په همدې کوټه کې موجود وو هغه هم ردې او له استفادې څخه ووتل. پروفیسور رونتگن د دې پدیدې څخه دې نتیجې ته ورسید چې د کروکس د تيوب د فعالیت له کبله یو شمېر غیر مریي شعاع پیدا کېږي چې د ځینو موادو د فلورسانس سبب گرځي او ځینې فلمونه ردې کوي. پدې ډول مجهوله وړانگه (X-rays) یا Roentgen شعاع د لومړي ځل لپاره کشف شوه. وروسته له دې د دې شعاع په اړوند د مختلفو علماوو لخوا خاصاً د طب د علم په برخه کې پلټنې وشوې او د دې خواص یې وڅیړل. په صنعت، د ناروغيو په تشخيص او درملنه یا تداوي کې یې ترې ګټه واخیسته. د Roentgen د علمي شخصیت په احترام نوموړي شعاع د Roentgen په نوم یاده شوه او ځینې وخت د رادیولوژي علم د Roentgenology په نامه هم یادېږي.

## د رادیوگرافي تعريف:

اکسری یا د رونتگن شعاع هغه الکترو مگناتیک تشعشع یا انرژي ده چې

1
10,000
1
1000
1
100
1
10
1
10
100
1000
10,000
100,000
1,000,000
1
1000
1
100
1
10
1
10
100
1000
10,000
100,000
1,000,000
10,000,000
100,000,000

طول موج يې ډېر لنډ دی. دا منظره په ( fig 1.1 )

کې ښودل شوي ده. د لنډو لتييج او د زياتي

انرژي د درلودلو له کبله په مختلفو موادو کې د زيات نفوذیه قدرت لرونکی ده.

اکسری د هغه کوچنيو ذراتو يا د انرژي ټوټو څخه

عبارت ده چې quanta يا فوتونونه يې

بولي. فوتونونه د رڼا په سرعت حرکت کوي او د

انرژي د هر فوتون په ذريعه چې په تشعشع کې

موجود دي انتقال مومي. دا اندازه د الکترون په

ولټونو کې صورت مومي.

اتوم هغه وخت ايونايز کېږي چې الکترون له لاسه

ورکړي. هر يو فوتون تقريباً 15 او يا د دې څخه

زياته انرژي د الکترون انرژي توليد وي چې د

ايونايزیشن عمليه په اتومونو او ماليکولونو کې

منځ ته راځي (ionizing radiation) اکسريز، د

گاما وړانگو او نورو ټولو Ultraviolet کې د

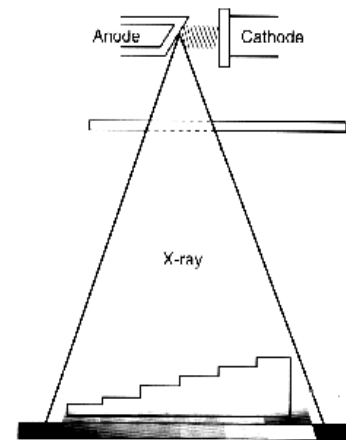
تشعشع ايونايز په همدې ډول پيدا کېږي.

## د X شعاع جوړښت

اکسري په تشخيصي رادیولوژي کې استعمالیږي او په یوه خلا کې چې د دکتود او انود تر منځ لوړ پوتانشیل فرق موجود وي منځ ته راځي الکترونونو ته دکتود څخه حرکت ورکول کېږي (Filament) دا عملیه د اکسري په تیوب کې صورت مومي او په زیاته اندازه لوړ حرارت منځ ته راځي. الکترونونه دکتود څخه دانود خواته حرکت کوي. په زیاته اندازه انرژي منځ ته راځي او کله چې د tungsten په واسطه سریع الکترونونو ته توقف ورکړل شي نو د اکسري تولید صورت مومي. پدې عملیه کې 25,000 volts (125kv) استعمالیږي.

## د تصویرنو جوړښت

د اکسري په واسطه تصویرونه د هغه موادو د ساختمان پورې اړه لري چې شعاع ورڅخه تېریږي. همدارنگه دا موضوع د شعاع په جذب او انتشار پورې هم اړه لري. په عمومي توګه د موادو کثافت د ګرام په نمبر په یو کیوبیک سانتي متر کې اټکل کېږي په (Fig 1.2)



کې بنودل شوي. په همدې شان امتصاص هم د ساختمان د اتوميک نمبر پورې اړه لري.

دا ډېره مهمه ده چې د دوو کثافتونو تر منځ توپیر وکړل شي. دا موضوع د رادیولوجیست او د هغې د همکارانو سره د مناقشي وړ ده. د کثافتونو څخه په دوو ډولو یادونه شوي چې یو یې عبارت د فزیکي او بل یې عبارت د رادیوګرافیک کثافت څخه دي. د

فزیکي کثافت ځینې یادونه شوی او رادیوګرافیک کثافت د فلم د تور والی

درجي خواته عطف کڀري د مادي راديو گرافيك کثافت د هغې د فزيکي کثافت پوري اړه لري. هغه ساختمانونه چې د لوړ فزيکي کثافت لرونکي وي نو په کمه اندازه راديو دنستي (Radio-density) او د برعکس حالت لرونکي وي. هغه ساختمانونه چې د فلم پر مخ زيات توروالی بنکاره کوي هغې ته lucent وايي.

په عمومي توگه څلور ډوله راديوگرافيك کثافتونه موجود دي چې عبارت دي د گاز (هوا)، شحم، اوبه او هډوکي (Metal) د راديوگرافي د پانې پر مخ په تور، خړ تور (grey)، خړ او سپين ډول د کتنی وړ وي.

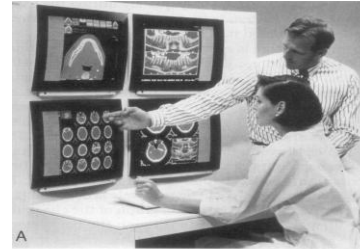
## د کثیفه موادو په واسطه ازموینې

د ساده رادیوگرافي په واسطه د عضویت د ساختمانو په اړوند پوره معلومات ترلاسه کېدای نه شي لکه زړه، سږي او د هډوکو ساختمان چې د مجاورو برخو سره توپیر شي. د دې د ښه توپیر لپاره یو د کثیفه موادو څخه استفاده کېږي. په پخوانیو وختونو کې د کثیفه موادو څخه په زیاته اندازه کار اخیستل کېده او د دې لپاره چې د گیدي او داخل قحفي، کتلي وپیژندل شي دا ازمویني یې اجرا کولې او د کثیفه موادو په واسطه کېدای شي چې دې غړو ته کثافت ورکړي او د کتلو موقعیت او اندازه وټاکل شي. اوس CT او MRI دا ازمویني منسوخ کړي دي او په زیاته اندازه د کثیفه موادو څخه په هضمي جهاز، بولي طرق او وعایي برخو کې استفاده کېږي. په هضمي جهاز کې د باریوم څنې استفاده کوي چې د مایع په شکل په ځانگړي ډول او یا یې د هوا او اوبو سره یوځای تطبیق کړي. همدارنگه کېدای شي چې د کاربن دای اوکساید د گاز څښې هم استفاده وشي.

Urography هغه ازموینه ده چې د بولي طرق د مطالعي لپاره استعمالیږي. هغه کثیفه مواد چې پدې برخه کې د استعمال وړ دي عبارت په اوبو کې منحل د Iothalamic یا Diatrizoic اسید یا غیر ایونیک مواد (Iopamidol, Iohexol) مالگي دي، د دې لپاره معمول نوم عبارت د داخل وریدي یوگرام (IVU) دي او پخوا د IVP په نوم هم یادیده.

Angiography عبارت د اوعیو د سیستم د مطالعي څخه ده. په اوبو کې منحل مواد چې د یوگرافي لپاره استعمالیږي هم ترې کار اخیستل کېږي او کېدای شي چې د شریان او ورید په داخل کې ذرق کړل شي.

Sinogram (Fistulogram) دا عبارت د هغه عملیې څخه ده چې کثیفه مواد د عضویت په غیر نورمال سینوس کې تطبیق شي. په اوبو کې منحل مواد د دې مقصد لپاره ذرق کېږي. Sialography عبارت د ترشحي



غدواتو د مطالعي څخه ده او په شکمنو ناروغانو کې ترې کار اخیستل کېږي ترڅو د ترشحي غدواتو تومورونه او د قنات انسدادونه سره توپیر شي. د دې



مقصد لپاره په شحم کې منحل کثیفه مواد استعمالوي Iodinated (popy seed iol) دا په قنات کې ذرق او کنولا تطبیق کېږي. اوس د دې ازموینې ځای CT نیولای دی. هغه ناروغیتاوي چې د فقراتو په

1.5 شکل کې د PACS لوستونکي ښکاري.

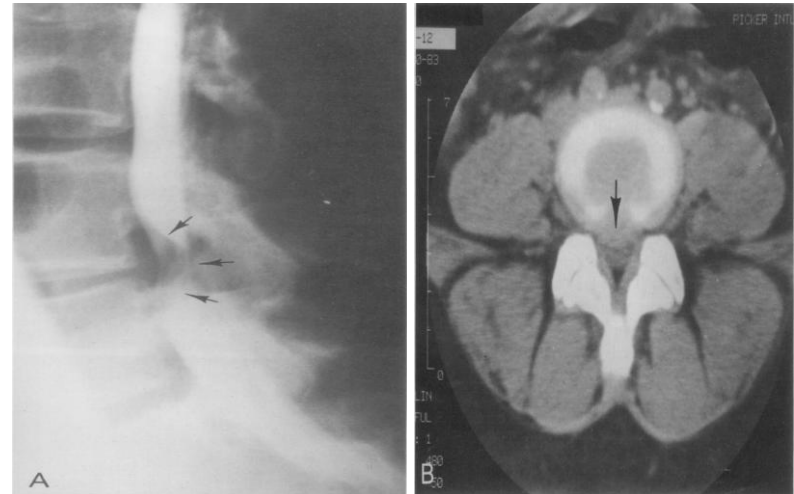A - تشخیص ډاډ رادیو لوژي په دپارتمنت کې  
B - ورسره ملګري په دفتر کې ښودل شوي دي.

کانال کې پیدا کېږي د Myelography په واسطه تشخیص کېږي. زیات استطباب یې د نخاع شوکي یا د عصبي ریشي د فشاري حالت څخه عبارت دی.

همدارنگه د Nucleus pulposus فتق په فقراتو کې هم په زیاته اندازه منخ

ته راځي چې د دې ازموينې په واسطه پيژندل کېدای شي. ميالوگرافي پدې ډول اجرا کې کېږي چې ستنه د قطنی فقراتو د Spinous Processes په برخه کې داخله او د Arachnoid لاندینی برخې ته رسول کېږي، او د دې ترڅنگ Cisterna Magna (x) راويستل کېږي ترڅو په نخاعي کانال کې پوره تړل کېدل يا Block منځ ته راشي دا ضروري ده چې کثيفه مواد د افت څخه پورته ذرق شي. پدې وخت کې نخاعي مايع د ازموينې لپاره اخيستل کېږي. غير ايونيک، ايودين شوی، په اوبو کې منحل مواد د فلورسکوپي د کنترول لاندې په مختلفو اندازو ذرق او ناروغ ته د مطالعي لپاره وضعيت ورکول کېږي.

(1.13 شکل) د هغه ناروغ ميالوگرام ښکاره کوي چې په قطنی فقراتو کې

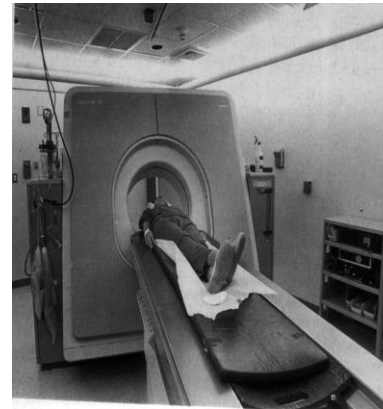


فتقي ډسک لري ميالوگرافي اکثراً د CT سره يوځای اجرا کېږي. د MRI د پرمختگ سره اوس د ميالوگرام په اجرا کې کمښت منځ ته راغلی دی.



## COMPUTED TOMOGRAPHY

په عمومي توگه د بې هډوکو غړو د تشریح او څرنګوالی په اړوند چې په بدن کې دي لکه زړه، پښتورګي، يڼه، توری او پانقراص یو شانته رادیوګرافیک کثافت خواته فکر کوي. سره له دې چې دا نسجونه د کیمیاوي جوړښت له نظره سره توپیر لري خو د کمپیوټري تخنیکونو د اضافه کېدو څخه دا ممکنه ده چې د دوی تفاوتونه او توپیرونه سره وکړای شو، ښکاره یې کړو او مختلف خیالونه ځاکي (gray) یا رنگه یې وپیژنو چې دا د CT بنسټ جوړوي.



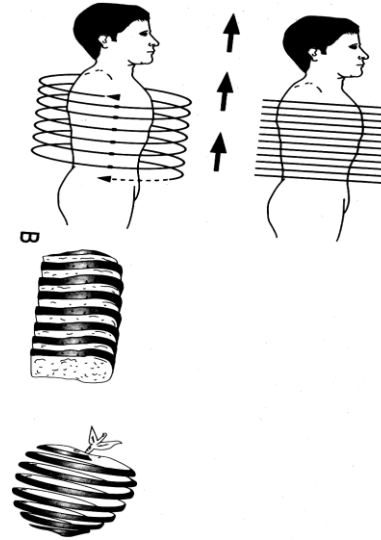
په CT (Fig 1.14; see fig 1.10) د اکسري شعاع او detector سیستم په  $360^\circ$  درجو کې مطلوبه قسمت تشعشع او اندازه کوي. د ډیټیکټور سیستم د تشعشع شدت او د هغې د تېرېدو څخه معلومات ورکوي. د دې اندازي څخه چې معلومات تر لاسه کېږي کمپیوټر

یې څېړي یعنې انالیزس کوي یې او په مختلفو ډولونو خالی خیالونه (CT number) د مختلفو ساختمانو څخه جوړوي چې دا د امتصاص او تخفیف څخه نماینده ګي کوي. کمپیوټر د دې اندازو څخه یو هندسي تصویر یا نقشه جوړوي.

د تشخیص دا سیستم په 1970 کې منځ ته راغی او د خیالونو د اندازي محاسبوي شکل یې په 1917 کې وښودل شو.

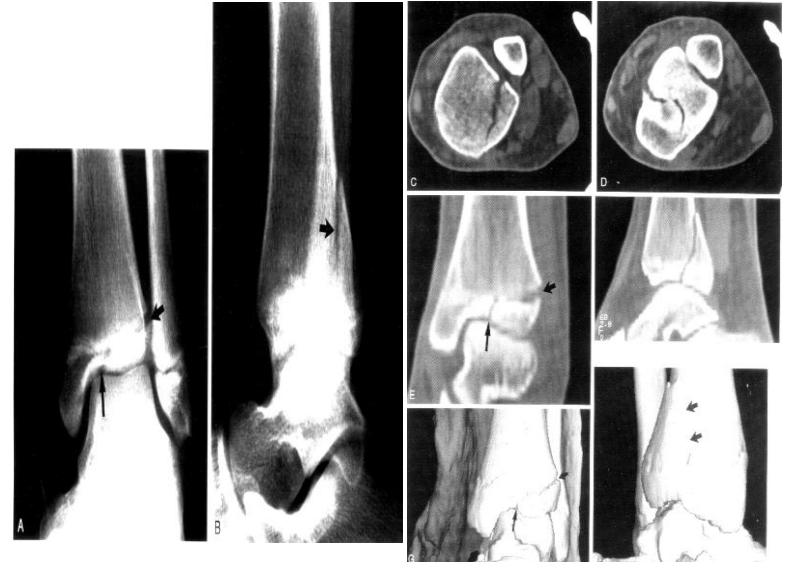په نننۍ کمپیوټري سیستم کې اخیرنی بدلون عبارت helical یا Spiral تخنیک څخه دی. پدې وصفي کمپیوټري مطالعه کې (د مقطع او بې له مقطع څخه) د متعددو مجاور برخو خیالونه په لاس راوړلی شو چې د دې جوړښت خیال د یوې حلقې ډوډۍ سره ورته والی لري. (Fig 1.15) په spiral یا فنري CT کې معلومات پدې ډول لاس ته راځي چې زیاتې مقطع

د منځي سره ورته والی لري او په فزري ډول د برش په بڼه وي. (fig 1.15). د دې ډول تکنالوژي د استعمال په صورت کې بنائى خيالونه په چټکۍ سره پيدا شي او هغه برخه چې د مطالعي لاندې نيول شوی ده په هر ملي متر مربع کې معلومات حاصل کړي. اوس دا د دې امکانات پيدا کوي چې په سينه او يا د گيډې په دننه کې په هر 20 ثانيو او يا د دې



په 1.15 شکل کې ترسیمي CT د spiral CT په مقابل کې ښودل شوي.  
 A – پدې میتود کې د ترسیمي CT په اړوند معلومات ورکړل شوی دی (top).  
 ښکاره شوی. په spiral CT کې (لاندیني) بي معلوماتو ته ادامه ورکړل شوي.  
 ځانگړي ليکي  
 افقي وکتورونه د ناروغ خط السیر ښکاره کوي چې د حائیل ساختمان یا gantry  
 څخه تیرېږي.  
 B – پدې برخه کې د ترسیمي او spiral CT تر منځ توپیر شويدي، ترسیمي CT په  
 ځانگړي ډول هره ليکه ښکاره کوي. چې په کینه خوا کې د ډوډۍ په څېر خیال  
 څرگند وي.  
 spiral CT معلومات زیاتوي او لکه د منځي په څېر خیال څرگندوي او په ښې خوا  
 کې ښکاري.

څخه کم وخت کې تصویر پیدا کړو. دې لپاره چې Artifact څخه مخنیوی وشي دا ضروري ده چې ساه بنده وساتل شي. د دې سرعت په واسطه دا ممکنه ده چې په چټکۍ سره په ناروغانو کې په زیات شمېر سریع پلانونه او 3-Dreconstruction تصویرونه منځ ته راشي (Fig 1.16)



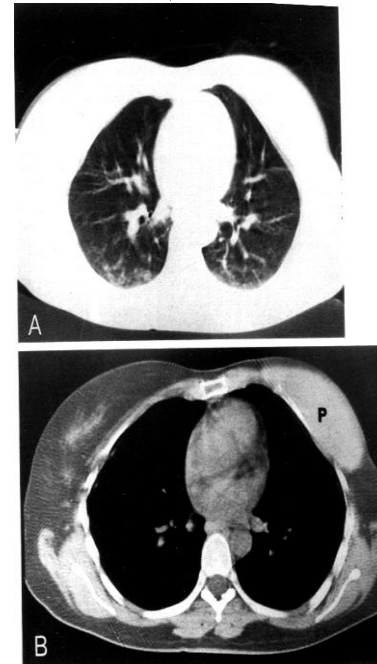
په 1.16 شکل کې د spiral CAT قابلیت په هغه ناروغ کې ښکاره شوی چې په دريو پلانونو کې د کسر لورنکی دی.

- A- د قدرتي رادیوگرافي په واسطه د قصبې هډوکي په ښکتنۍ برخه کې درې فیزس سره کسر موجود دی (اوپر وکتور) جس د جنبي فیزس څخه جلا شوي دي (لنډ وکتور) 8- د جنبي رادیوگرافي په واسطه د کسر محتویات ښکاره شوي دي.
- C- د محوري تصویر په واسطه په حلقوي توگه د قصبې د هډوکي په خلفي څنډه کې کسر څرگند شوی.
- D- محوري تصویر د قصبې هډوکي په برخه کې درزي محتویات څرگندوي. د دې توپیر د C شکل سره ښکاره شوي دي.
- E- په حلقوي یا پورتنۍ برخه کې د توموگرافیک ازموینې په واسطه د ربي فیز په برخې کې درزي کسر څرگند شوی دی. (اوپر وکتور) چې د فیزیل برخه یې جنبي خوا ته بې ځایه کړې ده (لنډ وکتور).

F - په سهمي توموگرافیک منظره کې د قصبې د هډوکي په خلفي برخه کې کسر ښکاره شوی.

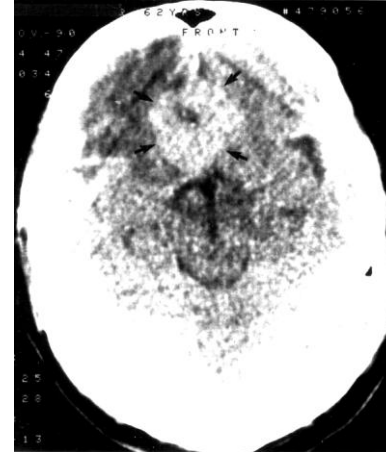Cc او H کې په 3-D منظره کې مختلف محتویات د کسر ښکاره شوي دي. دا معلومات د CT سیستومونو په واسطه د تلویزیون په سکرین باندې ښکاره یا چاپ کیدای شي. (cathode ray tube CRT) او هم په مقناطیسي ټایپ یا ډسک باندې ریکارډ شي. کله چې معلومات ریکارډ شي نو بیا دا ممکنه ده چې د کتنې لپاره یې اندازي او یا کثافت ته تغیر ورکړل شي (fig 1.17) هغه معلومات چې د CRT په واسطه لاس ته راغلي دی کېدای شي چې د اکسری فلم ته انتقال اود هغې کمرې سره وصل شي چې زیات شکلونه ولري او Digital یا رقمی سیستم ولري لکه PACS یا teleradiology .

د دې لپاره چې د زیاتو احشاوو یا اوعیو نیو پلازمونه څرگند شي نو کثیفه مواد په ورید کې ذرق کېږي. دا کثیفه مواد لکه څرنګه چې دیوروگرافي او انجیوگرافي لپاره استعمالیده دلته هم په هماغه شان استعمالېږي.



په 1.17 شکل کې د window د بدلون اغېزه په موقعیتونو ښودل شوي ده.  
 A – په دې برخه کې د هغه ناروغ سیننه ښودل شوي ده چې د window په واسطه  
 سړې ټاکل شوي دي.  
 B – په همدې ناروغ کې د رخوه اقسامو څخه windows ټاکل شوي چې توپیر یې  
 کیدای شي.

A – کې په کینه خوا کې د نډیې Prosthesis (P) اجرا شوي.  
 د قحفي Scanning څخه په هغه ناروغانو کې کار اخیستل کېږي چې په  
 مختلفو اندازو عصبي یا نورولوژي نښې ولري. د دې مطالعاتو په واسطه  
 په ډېره ښه توګه د دماغ د تومورونو (لومړني یا متاستاتیک) موقعیت ټاکل  
 کېدای شي همدارنګه د هغه ناروغانو تشخیص او پیژندنه هم په غوره توګه



کېږي چې په عاجل ډول ورته داخل  
 دماغی هیمورژ او یا د دورا لاندې  
 هیماتوم پیدا شوي وي. په 1.18  
 شکل کې د هغه ناروغ سکن  
 ښکاره کېږي چې په Meningioma  
 اخته دی. دا توموري برخه د دماغ  
 د نورمال نسج څخه په ښه توګه  
 توپیر کیدای شي.

په 1.18 شکل کې meningioma ښکاره شوی ده.  
 د قحفي CT په واسطه په قدامي یا frontal برخه کې لیکه څرګنده شوي  
 (وکتورونه)

## NUCLEAR IMAGING

هستوي طب معمولاً په دوو برخو ويشل شوی دی چې يو يې هستوي تصوير (Radiology) او بل د لابراتواري تشريح يا اناليزس څخه عبارت دی. هغه راديولوجيست چې د تشخيص سره سرو کار لري نو تصويري منظري ته ارزښت ورکوي. د ايزوتوپ استعمال د لابراتواري مقصدونو لپاره صورت مومي چې فزيولوژيک وظيفو باندې څېړنه نه کوي، دا هم بايد ووايو چې لابراتواري مطالعات د تصويري منظرو سره ورته او مساوي ارزښت لري. د هستوي تصوير پرنسيپونه د عضويت د مختلفو غړو د انتخابي اخذي پورې اړه لري. غوره ايزوتوپ چې بايد توصيه شي عبارت د هغه څخه دی چې په کم دوز تطبيق شي، غير شحمي وي، او د لنډ Haff-life لرونکی وي- په اوسني وخت کې  $^{99}\text{Tc}$  غوره مواد دي.

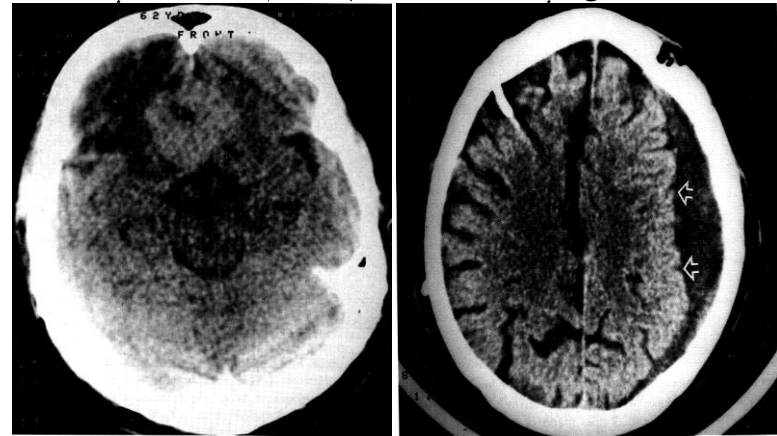
## MAGNETIC RESONANCE IMAGING

MR تصوير غير تهاجمي تخنيک دی چې ايونيز شوی تشعشع په کې نه استعمالېږي. د يوې غير مشخصي اندازي څخه کار اخلي چې طبي تصوير بې له صحي خطر څخه منځ ته راځي. د MR تصوير بنسټ د Bloch او Purcell لخوا تشريح شويدي او په تجربوي ډول د موادو د کيمياوي خاصيت پورې د ماليکول په سطح کې مربوطه دی. د دوی د کار نتيجه کې په 1962 کې د نوبل د جايزي وړ وبلل شول. Dumadian په 1971 کې د MR استعمال د تصوير لپاره تعقيب کړ.

د کمپيوټر تصويري پرمختگ په ترتيب سره د CT د سرعت سبب شو او د TR انکشاف طبي تشخيص منځ ته راوړ.

په MR کې Pulsed Rodio frequency (PF) شعاع شته والی په لوړه اندازه مقناطسي ساحه توليدوي چې په نتيجه کې د عضويت په هر پلان کې په غوره ډول تصويرونه پيدا کېږي. د هر اتوم هسته د يو شمېر نوکليونز (پروتون او نيوترون) سره يوځای کېږي چې سگنال سره راټول او يوه قوي مقناطيسي ساحه جوړوي. که چېرې د ولفي RF سگنال څخه په تيوب کې کار واخيستل شي او د مطالعي لاندې برخه کې تطبيق شي. د هغې ارتباط د خارجي مقناطسي ساحي سره بدلون مومي او د دوی Radio Signal ته

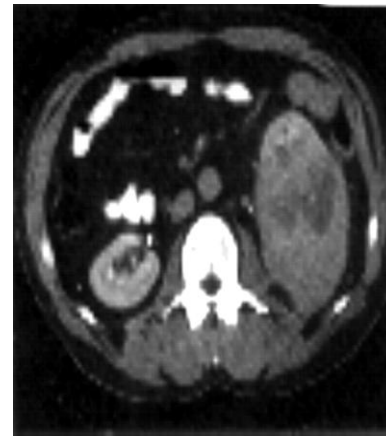
1.19 شکل په ناروغ کې د دورا خڅه لاندې هوماتوم څرگندوي. چې د تومور



په 1.19 شکل کې په کېنه خوا کې subdural hematoma بڼکاره شوي. د دماغ نسج په چپه خوا کې د هيماتوم په واسطه چې کم کثافت لري د فشار لاندې راغلي دي (وکتورونه) او په نتيجه کې يې د دماغ يوه برخه د فشار په نتيجه کې له منځه وړي ده. د بڼې خوا سره دې توپير شي

په واسطه د دماغ په نورمال نسج فشار وارد شوي.

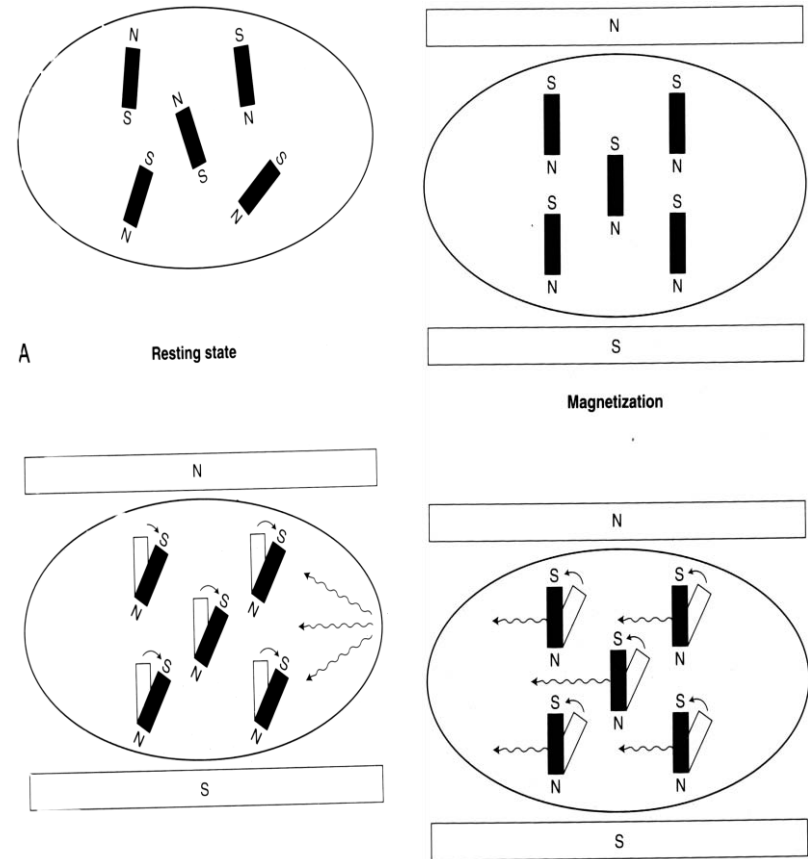
(Fig 1.20) شکل کې حاشيوي نيوپلازمونه ليدل کېږي.



په 1.20 شکل کې د گيډې د CT په واسطه د کين پښتورگې د کرښو خيال څرگند شوی.

هغه بدلون چې په دې پښتورگې کې بڼکاره کېږي سبب يې دا وي چې نورمال برانشيم يې له منځه تللی وي د بڼې خوا سره دې توپير کړل شي.

مهاجرت کوي. دا د هماغه انرژي لرونکي وي چې په لومړني يا اساسي حالت کې درلوده او ورڅخه جلا کېږي (Fig 1.28). دا سگنال وروسته



لډې کولای شي ریکارد شي چې دا د MR تصویر بنسټ جوړوي همدارنگه کېدای شي چې زیاتې هستې د MR د تصویر لپاره استعمال شي چې ډېر معمول یې د هایډروجن څخه عبارت دی.

MR د دې قابلیت لري چې ساختمانونه په مستعرض یا محوري ډول بیخایه کړي لکه د CT په څېر په همدې شان MR اضافي گټه هم لري چې حقیقي تصویرونه په هر پلان کې منځ ته راوړي. همدارنگه د MR په واسطه



په مختلفو انساجو کې پتالوژیک بدلونونه په ډېره غوره توګه معلومیدای شي. د MR تصویر د MRRF قوت یا شدت چې سمپل ته رسېږي منعکس کوي، د سګنل شدت د څو فکتورونو پورې اړه لري لکه د هایډروجن کثافت او د دوو مقناطیسي وختونو استرخا (T 1 and T 2). د هایډروجن کثافت زیات غلیظه (Bright) وي هغه انساج چې په کمه اندازه هایډروجن لري لکه د هډوکي کورټکس، دوراني وینه او په سپرو کې هوا. نو د MR سګنل په کمه اندازه او یا نه تولیدوي لدې کبله یې خیال یا تصویر تور وي. هغه نسجونه چې په زیاته اندازه د هایډروجن لرونکي وي لکه شحم نو د سګنل شدت یې زیات وي لدې کبله سپین تصویر ورکوي. د MR ، T1 او T2 د مفصلي تشریح څخه د دې د فزیک په اړوند معلومات تر لاسه شو.

په همدې شان د دې موضوع په هکله Stark او Bradley هم ډېر په زړه پورې معلومات ورکړي دي. چې د کیمیاوي او فزیکي محور په شاوخوا څرخي، T1 عبارت د هستی د شمېرنې څخه ده چې په مقناطیسي ساحه کې وروسته د RF د تنبه څخه منح ته راځي، T2 د هغه د اندازي څخه عبارت ده RF سګنل په هسته کې وروسته د RF اختلال څخه کمښت ومومي.

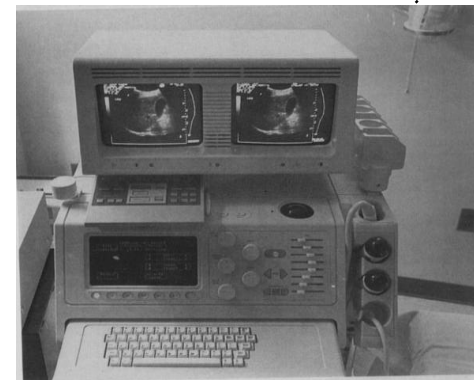## تشخيصي التراسوند (DIAGNOSTIC ULTRASOUND)

تشخيصي التراسوند عبارت د غير تهاجمي تصويري تخنيك څخه دی چې صوتي انرژي ده او د فرنکوسي اندازه يې (1-10MHZ) (c 1,000,000 څخه تر 10,000,000 cops) ده دا د نورمال انسان د غوږ څخه 20 څخه تر 20,000 پورې زياته ده.

التراسوند غير ايونيک انرژي ده، چې په حامله وو بنځو او ماشومانو کې بې خطره ده.

ايکوز يا د التراسوند د شعاع انعکاس په انساجو کې په مختلفو ډولونو کې د داخلي کتلو د اندازې، منظرې او د نننۍ ساختمان څخه معلومات ورکوي. د التراسوند موجي د هوا رځوه اقسامو او د هډوکو پواسطه منعکس کېږي لډې کبله يې استعمال په سينه د عضلي عضمی ساختمانونو کې محدود دی. (Fig 1.37) د التراسوند د ماشين څخه ښودنه کوي.

په عصري او مودرن التراسوند کې د استعمال مواد عبارت د real time، تصوير څخه دي. چې د التراسوند د Transducer په واسطه لېږل کېږي او د انساجو په واسطه يې انعکاس صورت



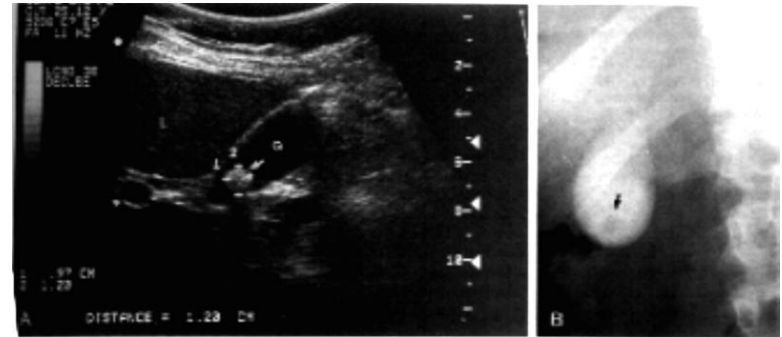
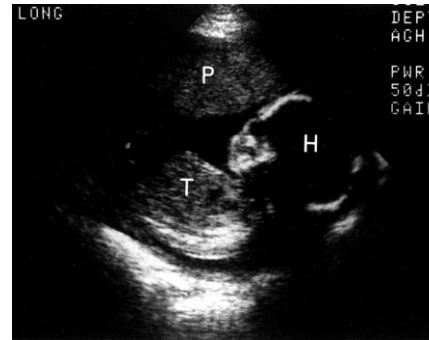
په شکل کې د التراسوند ماشين ښودل شوی دی.

مومي چې تصوير يې د کتنې وړ دی. Transducer امواج ساتي او رسوي يې او هم راستنې شوي موجي يوځای کوي چې د کتنې وړ تصوير صورت مومي.

Real time التراسوند حرکي حالت څرگندولای شي لکه جنين چې په رحم کې وي

(Fig 1.38) او په همدې شان

د ابهر



په 1.18 شکل کې د رحم التراسوند اجرا شوی او د دوه ویشتنو (22) اونيو جنين ښکاره کوي.

پلاسنټا (p)، د جنين سر (H) او جسم يا تنه په (T) ښودل شوي. التراسوند په ولادیکې لومړنۍ تشخيصي ارزښت لري.

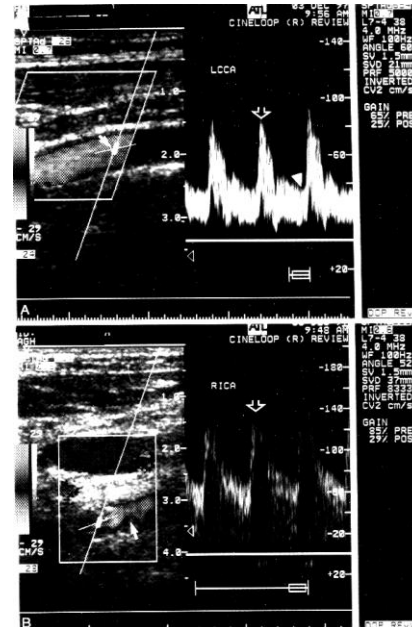
نېضان هم ښکاره کوي. د دې ترڅنگ د جسم برخې هم څرگندوي (Fig 1.39). په 1.39 شکل کې د صفرا د کڅوړې د ډېرو خيال څرگند شوی.

A - د التراسوند ازمونې په واسطه په طولاني پلان کې ډبره بنکاره شوي چې اندازه يې 0,97 X 1,20 Gm ده (وکتور). او د صفرا په کڅوړه کې يې ځای نيولای دی (G)، ينه L يا ځگر د صفرا د کڅوړې د پاسه خيال څرگند کړی.  
 B- د خولې له لارې د صفرا د کڅوړې راديوگرافي په همدې ناروغ کې په تور ډول د تيرې خيال بنکاره کړی (وکتور).

د Doppler التراسوند په واسطه د اوښو په اړوند معلومات ترلاسه کېږي. د دې تخنيک په وسيله د مايع سرعت د وينې په رگونو کې هم اندازه کېدای شي او شرياني تضيق لپاره هم پلټنه کېدای شي. چې زياتره په Carotid شريانو کې عموميت لري

(Fig 1.40). همدارنگه په وريدي سيستم کې د ترومبوزيس په هکله معلومات ترلاسه کېدای شي. التراسوند يوه غوره وسيله ده چې د هغې په مرسته د مايع راويستل او د بيوپسي اجرا په چټکۍ سره د تکړه متخصص په واسطه اجرا کېږي.

د حرکت طريقه (M-Mody) کې هم د التراسوند څخه کار اخيستل کېږي



چې په دې صورت کې د echocardiography څخه کار اخلو او حرکي تغيرات په قلبي ساختمانونو کې مطالعه کېدای شي.

د التراسوند غوره گټه دا ده چې ايونايز تشعشع پکې موجوده نه. مواد يې ازادانه او د انتقال وړ وي.

څرنگه چې التراسوند د گاږي نسج او عضمي نسج څخه تېرېدای نه شي له همدې کبله د سپرو او هضمي ساختمان لپاره

ترې استفاده نه کېږي.

په 1.40 شکل کې د Carotid Doppler التراسوند ازموینه اجرا شوي ده. A – نورمال چپ کروټید شریان ښکاره شوي. (LCCA). خاكي منظره يا خړ خیال د چپ common کروټید یوه برخه ښکاره کوي چې اوښه په پراخه ډول څرگنده شوي. د اوښه جدار په ښوې (smooth) شکل ښکاري چې تصلبي وتیره په کې نشته مربع مستطیل شکل د اوښه په لومن دلالت کوي (کوچنی وکتور) د Doppler نمونه یا سمپل د اوښه په لومن کې د مایع غلظت او موجي څرگندوي چې د خړې منظرې په ښې خوا کې ښکاري. دا د نورمال سیستولیک وتیرې اخیری اندازه ښایي چې تقریباً په نورمال حالت کې  $90 \text{ cm/sec}$  (خلاص وکتور) ده {normal= $\leq 125 \text{ cm/sec}$ } د وینې غلظت  $40 \text{ cm/sec}$  د سیستول په وخت کې دی (arrow had) همدارنگه باید ووايو چې د Doppler موجي په واسطه د جریاني مایع درجه، بې نظمي او غیر نورمال حالت هم پیژندل کېږي. دا د وینې د سرو حجرو د عکسوي وتیرې له مخې صورت مومي. کله چې د سرعت اندازه یې زیاته شي نو د سر غړونې turbulence اندازه هم زیاتېږي. په داسې پېښو کې په اوښو کې دا نورماله وتیره ده. د سرعت اندازه د  $90-40 \text{ cm/sec}$  ده. B – په ښې داخلي کروټید شریان کې په واضح ډول بندښت موجود دی (RICA) خړه منظره چې د RICA سره ښکاري د اوښو په مدار کې په زیاته اندازه غیر منظم حالت څرگندوي چې Doppler په خوا کې واقع دی (کوچنی وکتور) د Doppler برخه په زیاته اندازه سیستول ښکاره کوي چې سرعت یې  $140 \text{ m/sec}$  ته رسېدلی دی (خلاص وکتور) دا په دې دلالت کوي چې د سرو حجراتو

## دویم څپرکی

### رادیو گرافیک کثیفه مواد

#### (Radiographic Contrast Agents)

موږ کولای شو چې د عضویت ډېر ساختمانونه د رادیوگرافیک کثافت د شته والې له مخې بنکاره کړو لکه عضمي ساختمان د عضلي سره لکه څرنګه چې د زیاتره داخلي احشاوو رادیوگرافیک کثافت د اوبو او د ډې سره نژدې دي نو د دوی د پتالوژیک پېښو د څرګندولو لپاره دا ضروري ده چې دوی بنکاره شي. د دې مقصد لپاره په دې فصل کې د فزیولوژي او فارماکالوژي، استطباب، مضاد استطباب او په هغه صورت کې چې کثیفه مواد عکس العمل بنکاره کړي د هغې د درملنې څخه یادونه کوو.

### د باریوم مرکبات

#### (Barium Preparations)

د باریوم د مرکبات د رادیوگرافیک ازموینو لپاره په هضمي جهاز کې په زیاته اندازه استعمالېږي. باریوم د لوړ اټومي وزن لرونکي دي چې لدې کبله زیاته اندازه X وړانګې جذبوي په همدې اساس ډېر ښه رادیوگرافیک کانترست پیدا کوي، د دې مقصد لپاره دا د یوې اندازې اوبو سره یو ځای او بیا د خولې یا مقعد له لپارې تطبیق کېږي. کله چې باریوم د خولې او یا مقعد د لپارې تطبیق کېږي نو هڅه باید وشي چې د هضمي جهاز ټوله سطحه پوښ نه شي.

څرنګه چې باریوم د کیمیاوي ساختمان له نظره بې حرکت یا غیر فعال دی نو که چېرې د هضمي جهاز څخه بهر ځای نیسي نو پدې صورت کې د زیاتو التصاقي عکس العملونو سبب ګرځي. او دا پېښه زیاتره وخت په هغه صورت کې منځ ته راځي چې په هضمي جهاز کې تثقب موجود وي. پخوا داسې فکر کېده چې باریوم د غایطه موادو سره یو ځای او د پریټوان کڅوړي ته داخل شي په چټکۍ سره د مړینې سبب ګرځي. لکن اوس

مطالعاتو بنکاره کړیده چې دا پېښه دومره وژونکی نده. مگر یوازې د غایطه موادو داخلېدل پریټوان ته ډېر خطر لري ځکه چې گرانولوما او التصاقات پیدا کوي. په هغه صورت کې چې شکمن تشقب موجود وي نو باید د باریموم د استعمال څخه ډډه وشي. په داسې حالاتو کې په اوبو کې منحل مواد استعمالیدای شي.

د باریموم مرکباتو استعمال په هغه صورت کې چې هضمي جهاز روغ وي محفوظه طریقه ده.

په هغه وخت کې چې انسداد یا بندښت د ایلیو سیکل دسام په لومړنۍ برخه کې موجود وي نو باریموم استعمالولای شو. او کله چې انسداد یی برخه د ایلیو سیکل دسام په اخیښنۍ برخه کې وي نو ښه به دا وي چې د مقعد د لیاری باریموم تطبیق کړل شي. (Barium Enema).

## په اوبو کې منحل کثیفه مواد

### (Water-Soluble Contrast Media)

په اوبو کې منحل کثیفه مواد د یوروگرافي، انجیوگرافي او CT ازموینې لپاره استعمالېږي. په عمومي توګه د سوډیم یا Meglumine مالګي، diatrizoic او یا Iothalamic اسید څخه چې غلظت یې 60% - 90% دي کار اخلي.

په اوبو کې د ټولو منحل مرکباتو کیمیاوي ساختمان د Triiodobenzoic اسید څخه جوړ شوي دي.

دا مرکبات ډېر هایپرتونیک دي چې په نتیجه کې په داخل او خارج الحجروي برخو کې د مایع د بیخایه کېدو سبب د اوعیو د منخ برخې ته ګرځي. په همدې شان د هضمي جهاز په لومن کې هم دا بدلون منخ ته راوړي. په نورمالو خلکو کې دا بدلون دومره اغیزمن ندی. لکن هغه ناروغان چې مایعات یې زیات ضایع کړي وي او یا د پښتورګو عدم کفایه ولري اغیزه کولای شي. دویم تاثیر یې په هغه حالاتو کې وي چې د وینې په غلظت او قوام کې بدلون راشي لکه د وینې د فشار، د زړه د Output او نبض تغیرات د دې مقصد لپاره چې نورمال فزیولوژیک حالت څرګند او په اوبو کې د منحل موادو د غیر نورمال عکس العمل څخه مخنیوی شوي وي اوس د دوه ډوله مختلفو موادو څخه استفاده کوي چې لومړنی یې غیر ایونیک د کوچنی مالیکول لرونکی او دویم یې د کم غلظت لرونکی مواد دي چې زیات خطر نلري. دا مواد myelography لپاره استعمالېږي او غوره خیال ترې په لاس راځي. په همدې شان د CT myelography لپاره هم ترې کار اخلي. کېدای شي چې دا مواد په 30% ناروغانو کې د سر درد سبب شي او 5% پېښو کې د گذري فزیولوژیک غیر متوازن حالت سبب وګرځي. د اخیرنې اختلاط مخنیوی پدې توګه کیدای چې د ناروغ سر وروسته د میالوگرافي د اجرا څخه لوړ وساتل شي.

همدارنگه باید ووايو چې دا مواد د انجیوگرافي، یوروگرافي، میالوگرافي او د مفصلونو د (arthrography) لپاره هم استعمالېږي. همدا مواد موږ په



سینوس کې هم ذرق کولای شو او که اړتیا پېښه شوه نو په شکمن تشقې کې ترې په هضمي جهاز کې هم کار اخیستلای شو او د اختلاط سبب نه گرځي. یوه مهمه موضوع دا ده چې نوموړي مواد په هغه صورت کې چې د هضمي جهاز او شزني قسبي تر منځ شکمن ارتباط موجود وي مضاد استطباب دي. (Tracheoesophageal Fistula). لکه چې په لومړني فصل کې یادونه شوي ده په اوبو کې منحل مواد شزني قسبي مخاط کې په زیاته اندازه تخریشي حالت پیدا کوي او په پرمختللي ډول کیمیاوي نومونیا پیدا کوي چې په نتیجه کې کېدای شي چې د مړینې سبب وگرځي. په هغه صورت کې چې د هوایي طرغو تر منځ ارتباط موجود وي نو د باریوم یا په شحم کې منحل موادو څه کار اخیستل کېږي.

## هغه مواد چې په اضافي توګه استعمالېږي

(AGENTS USED TO ENHANCE  
MAGNETIC RESONANCE (MR) IMAGING)

سره له دې چې په مختلفو ډولونو اهتزازات د MR تصویر لپاره شته. مګر اوس هم د نیوپلازم او د دماغ د مزمني احتشا، تومور او دماغي ازیمیا یا د بین الفقري متکرر فتق او جراحي ندبې تر منځ توپیر مشکل دی. نو د دې لپاره د MR تصویر د اجرا په وخت کې یو شمېر اضافي مقناطیسي مواد د ورېد په داخل کې ذرق کېږي چې دا عبارت دي له Gadolinium-diethylenetriamine pentaacetic-acid (Gd-DTPA) – او په زیاته اندازه استعمالېږي. دا ځکه چې د Scanning په وخت کې یې د رخاوت وخت زیات وي. د دې یو ځای کېدل د DTPA سره د ازاد Gd ایون د سمیت د کمښت سبب گرځي. په تشخیصی دوز یا اندازه کې د اوعیو په ساختمان کې د signal د زیاتېدو سبب کېږي.

## کثیفه مواد په التراسونو گرافي کې

### (Contrast Agents in ultrasonography)

کثیفه مواد په التراسونو گرافي کې د 1968 راپدې خوا استعمالېږي. د دې مقصد لپاره د ډېرو کوچنیو (Microbubble) پوکانیو ډول څخه بنسټ جوړ شويدي او د کانټرست په مقصد ترې کار اخیستل شوي. دا مواد په لومړني ځل کې د وینې په اوښو او اوښوي غړو لکه ینه او پښتورگو کې ښکاره کېدل یا تظاهر منځ ته راوړي او هر یو د دوی څخه د تشخیص لپاره څرگند او د کتنې وړ گرځي چې پدې صورت کې تنګي شوي اوښي، احتشایې برخه او په ځینو برخو کې تومورونه هم ښکاره کېږي. دا کار هغه څوک کولای شي چې په التراسوند ښه پوهېږي او د غیر تهاجمي میتود په واسطه تشخیص ټاکل کېږي.

### د کثیفه موادو په مقابل کې عکس العمل

او د هغې اهتمامات

#### (Advers Reaction to Contrast material and their Menagement)

د ایوډینې کثیفه مادو په مقابل کې عکس العمل په مختلفو ډولونو او پېښو کې یې کېدای شي. هغه کمیته چې د رادیولوژي د بین المللي ټولني لخوا د دې مقصد لپاره کار کوي او د کثیفه موادو د عکس العملونو د درملنې لپاره ټاکل شوی معلومات یې ورکړي چې په 150,000 پېښو کې 56% عکس العمل موجود و، د پرمختللي عکس العمل 1:1000 او 1:2000 او مړینه 1:13,000 څخه تر 1:14,000 همدارنگه عکس العمل په هغه خلکو کې هم زیات وو چې مخکې یې د حساسیت تاریخچه نه درلوده.

دوه تازه مطالعي په جاپان او استرالیا کې په 333 7, 647 ناروغانو باندې سر ته رسیدلی دي په نتیجه کې مړینه د ایونیک کثیفه موادو او کم غلظت لرونکی میډیا څخه پیدا شوي % 12, 7 د ایونیک کثیفه موادو او % 3, 1 د غیر ایونیک موادو څخه کتل شوي. پرمختللي عکس العمل % 0,22 او % 0, 04 په هر یو گروپ کې وو. او په هر گروپ کې یو یو تن مړ وو.

## د کثیفه موادو په مقابل کې د عکس العملونو ډولونه

### (Types of Adverse Reactions to Contrast Media)

د کثیفه موادو په مقابل کې درې ډوله عکس العملونه موجود دي. خفیف، منځنی او شدید. په خفیف یا ضعیفه عکس العمل کې (زړه بدوالی، کانګې، پرنجې، ریزش، اوبنکې راتلل، د گرمي احساس او کله کله سر درد) موجود وي دا حالت به له درملنې څخه بڼه کېږي. متوسطه یا منځنی ډول یې تداوي ته اړتیا لري لکن مړینه نه پیدا کوي او پدې کې لږمي، دسترګو د شاوخوا پرسوب او Wheezing موجود وي. په شدید یا پرمختللي ډول کې قلبي وعائی کولاپس چې کېدای شي ریوی ازیما ورسره مل وي، د بلعوم ازیما او Apnea هم موجوده وي. کېدای شي چې د مرکزي عصبي سیستم انحطاط هم منځ ته راشي. مړینه هغه وخت پیدا کېږي چې مناسبه درملنه په عاجل ډول اجرا نه شي.

## د کثیفه موادو په مقابل کې د عکس العمل درملنه

### (Treatment of Adverse Reaction to Contrast Material)

مخکې له دې چې درملنه وټاکل شي نو دا ضروري ده چې د عکس العمل شدت او هغه سیستمونه یې چې په عضویت کې اخته کړي په ځیر سره وکتل شي. د ناروغ حیاتي علایم باید تفتیش کړل شي. ناروغ ته دې مناسبه درمل تطبیق او د لزوم په صورت کې دې د داخلي ډاکتر سره مشوره سرته ورسېږي.

په خفیفه اندازه عکس العمل کې ضروري ده چې ناروغ د مشاهدي لاندې نیول شي. که اعراض وخیم نه وي په چټکۍ سره بڼه کېږي. زیاتره د څو دقیقو په موده کې اعراض له منځه ځي.

بین البیني عکس العمل کې د ورید په داخل کې د (Benadryl) 0,3-0,5ml د Diphenhydramine 25-50 mg ذرق کېږي. بڼه به دا وي چې د 1:1000 د پوستکي لاندې هم تطبیق شي. (Tagamet) اپی نفرین محلول 300mg د بنادریل یا cemitidin چې د هستامین انتاګونست دي

epinephrin په عوض تطبیق کېږي. په زیاترو پېښو کې د څو دقیقو په موده کې ناروغ ښه کېږي.

د کورټیزون په اړوند مناقشه یې یا مباحثوي نظر موجود دي، ځینې مولفین د دې طرفداري کوي چې په بین البني حالت کې 100 mg تطبیق کړل شي.

په پرمختللي عکس العمل کې باید په عاجل ډول د ناروغانو قلبي ریوي حالت کنترول او مراقبت کړل شي. په هغه وخت کې چې د کثیفه موادو څخه کار اخیستل کېږي باید د قلبي ریوي سیستم د احیا ټول وسایل او امکانات موجود وي (CPR) Cardiopulmonary Resucitation او د دې تر څنګ رادیولوجیست او تکنیشنان باید د دې وسایلو د استعمال طریقه زده کړي. او د ضرورت په وخت کې ترې کار واخلي.

د کثیفه موادو په مقابل کې د پرمختللي یا شدید عکس العمل درملنه د ABCD سیستم ډول اجرا کېږي یعنې دا چې: A – د هوای طوقو خلاصوالی، B – د تنفس اعاده، C – دوراني تداوم، D ، درمل او انتخابي تداوي.

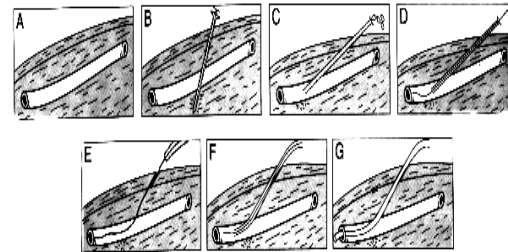
## درېم څپرکی

### مداخلوي او هجومي راديوگرافي

(Interxventional and Invasive Radiology)

مداخلوي او هجومي راديولوژي د تشخيصي راديولوژي کوچنی ګروپ دی چې پدې کې تصويري حالت لارښوونه يا رهنمائی کوي او په زیاته اندازه په تشخيص او تداوي کې رول لوبوي.

دا تخنيک په 1953 کې د Seldingers لخوا راپور ورکړل شو. او د زیاتو غړو د سیستمونو لپاره ترې د پوستکي لاندې کار اخلي (Fig 3.1). د



1950 څخه تر 1960

پورې مداخلوي  
راديولوژي د قلبي

وعائی سیستم  
مطالعي لپاره  
استعمال شوه.

په 1.3 شکل کې د seldinger تخنيک څخه کار اخيستل شوی د دې تخنيک بنسټ د پوستکي د لاندې پروسنجرونو باندې دی.

A – او عيه مخکې سوری يا punctur کيږي.

B- هغه ستنه چې دوه برخې لري په سورې شوي او عيه کې داخلېږي. مرکزي برخه د ستنې رويستل کيږي او بهرنۍ برخه يې په دراکه جلدونو کې نصب کيږي.

C- پوښ يې کيږي او تر هغه وخته دوام مومي چې په وينه متقین شو.

D- يو وایر په شپټ کې داخلېږي او رهنما وایر د او عيه په دننه کې وي.

E- شپټ رويستل کيږي او د کتیتر د لارښود وایر سره پاتې کيږي.

F – لارښود وایر او کتیتر په او عيه کې پرمختگ کوي.

G- لارښود وایر رويستل کيږي او کتیتر په او عيه کې پاتې کيږي د دې لپاره چې ذرقيات او درمل په کې تطبیق شي.

په 1970 کال کې التراسوند او کمپیوتید توموگرافي (CT) او angiography د جراحانو لپاره نوره تشخیصی مرسته هم وکړه چې ډېره گټوره ثابته شوه.

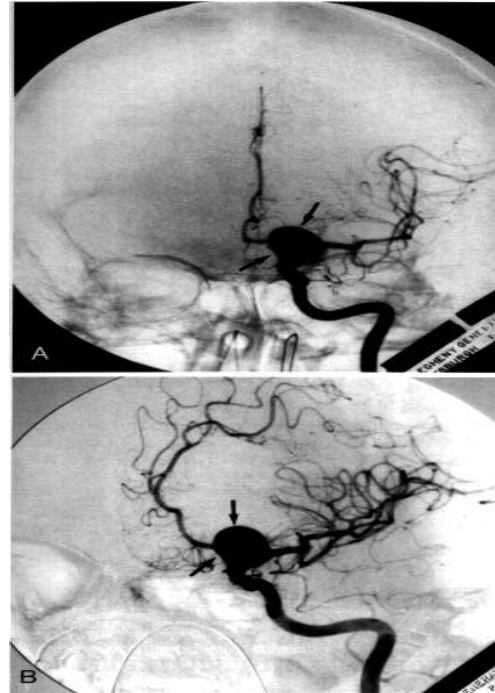
مداخلوي رادیولوژی د تشخیصی رادیولوژی څخه عبارت ده چې وعائی او غیر وعائی میتودونه یې تنظیم کړي دي او د بیوسې، د پوستکي لاندې بزل، دریناژ، د بالون په واسطه توسیع یا پراختیا (angioplasty)، د استخراج یا راویستلو تخنیکونه، د اوعیو شیمو تراپی او داسې نور پروسیجرونه احتوا کوي. همدارنگه د محیطی اوعیو په سیستم کې د اوعیو په دننه کې د عصبي جراحي لپاره هم مرسته کوي.

مداخلوي رادیولوژی په طبی برخه کې یو غښتلی حالت منځ ته راوړ. هغه دا چې پخوا به په زیاتره پېښو کې عمومي انستیزی ته اړتیا وه او اوس ځانگړي میتودونه (angiography) منځ ته راغلي چې د رادیولوژی په دیپارتمنت کې سر ته رسېږي ارزانه او د مړینې اندازه یې هم ډېره کمه ده او هغه ناروغان چې د زیاتو خطرونو سره مل وي او د جراحي د عملي وړ نه وي د دې رادیولوژیک تخنیکونو په واسطه تداوي کېدلای شي. همدارنگه دا تخنیکونه د جراحي عملیاتونو اندازه هم راټیټوي: په پای کې یادونه کوو چې د دې میتودونو په واسطه د اوعیو افتونه لکه تومورونه، شنټونه او داسې نور هم تشخیص کېدلای شي.

## انجيوگرافي

### (ANGIOGRAPHY)

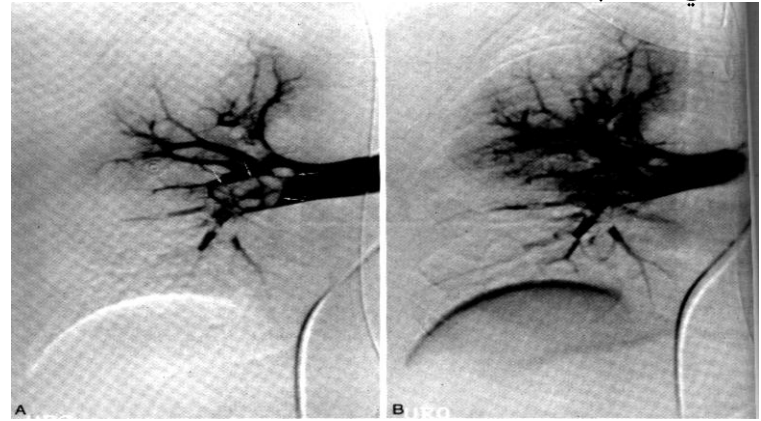
انجيوگرافي هغه ازموينه ده چې د دې پواسطه د اوعيوخيال په عضويت کې ښکاره کېدلای شي. په بنسټيز ډول دا عمليه د زړه، غټو رگونو، محيطي دوران او دماغي اوعيو لپاره استعمالېږي. د زړه انجيوگرافي زياتره وخت د کارډيالوجيست لخوا سر ته رسېږي. ځينې وخت عصبي جراحان د اوعيو د ميتودونو لپاره روزل کېږي. ترڅو د دماغ دننه او فقراتو تر منځ افتونه تشخيص کړي. نور زياتره ميتودونه د راديوولوجيستانو لخوا سر ته رسېږي.



منځکې له دې چې  
CT الټراسوند او  
MRI انکشاف وکړي  
انجيوگرافي څخه د  
اوعيو د نيوپلازم او  
نورمال حالت د  
پېژندنې لپاره کار  
اخيستل کېده. لاکن  
اوس په کمه اندازه د  
استعمال وړ ده او د  
اوعيو د سوی شکل  
او انيوريزمونو لپاره  
استعمالېږي.  
(انيوريزمونه په Fig  
3.2)

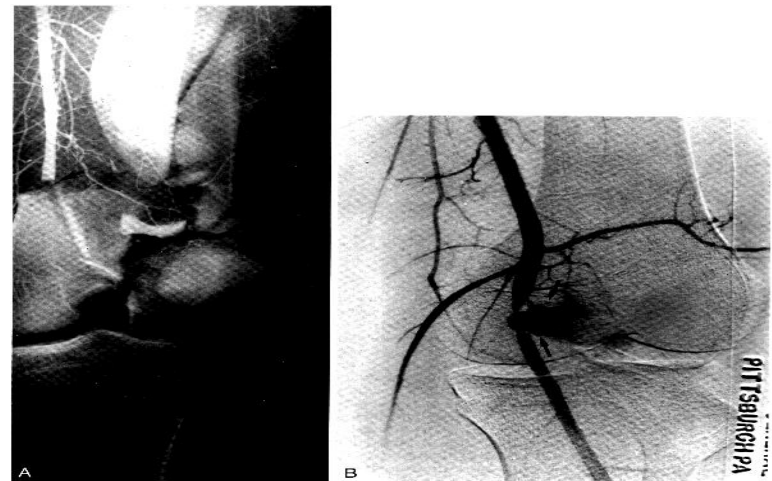
په 2.3 شکل کې د دماغ انيوريزم (وکتورنه) چې په دنني کروټيد شريان او منځني دماغي شريان کې ذرق اجرا شوی. A- قدامي منظره او B- جنبي منظره ښايي.

شرياني تصلب په (Fig 3.4) او وروسته



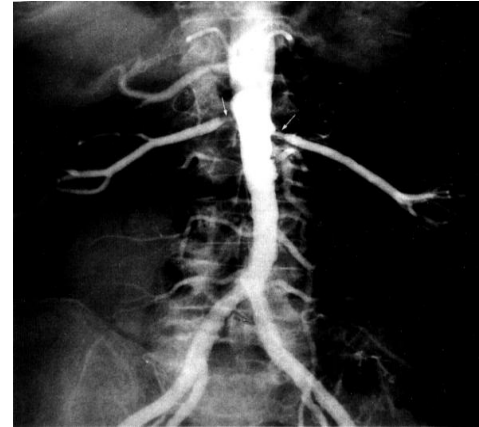
په 3.4 شکل کې تصلبي ناروغتياوې په بطني ابهر او کليوي شريانو کې ښکاره شوي. په بطني ابهر کې غير منظمه وتيره په چپه خوا کې د کليوي شريانو سره ليدل کيږي. تضیقي وتيره د دواړو کليوي شريانو د منشا په برخه کې موجوده ده. (وکتورنه).

ترومبو امبوليک پېښو په (Fig 3.3)



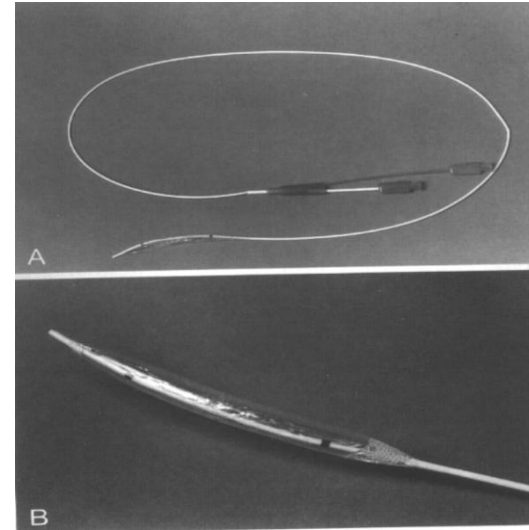


په 3.3 شکل کې ریښوي Thromboembolism ښکاره شوي. A- انجیو گرام کې په زیاته اندازه توري د امتلا نقيصي (وکتورونه) څرگندي شوي چې په ښي ریښوي شریان کې ښکاري د علوي فص شریان د الو یا pruned د ونې بڼه غوره کړي ده. B- هغه تصویر چې په ځنډنې ډول اخیستل شوی په محیطي او عیو کې منځني او ښکتنی فصونو کې کمښت ښکاره کوي. د پوتني یا علوي فص سره دې توپیر شي. د ترضیق څخه د اوعی جرحه په (Fig 3.5) کې ښودل شوي.



په 3.5 شکل کې د اوعیو زخمونه ښودل شوي. A- په عرضاني توگه د فخذی شریان په ښکتنی برخه کې جرحه موجوده ده (وکتور) دا هغه برخه ده چې د فخذی د هډوکي د ښکتنی برخې کسر موجود دی. په قسمي توگه د اوعی پاتې برخه ډکه شویده. B- کاذب انیورزم popliteaf برخه کې د نامعلوم سبب له کبله پیدا شوي (وکتورونه) چې دا د arthroscopic ازموینې په واسطه وپیژندل شو. په popliteal شریان کې نریوالی منځ ته راغلی.

# اوعیوي مداخلوي انجیو پلاستي (Vascular Intervention Angioplasty)

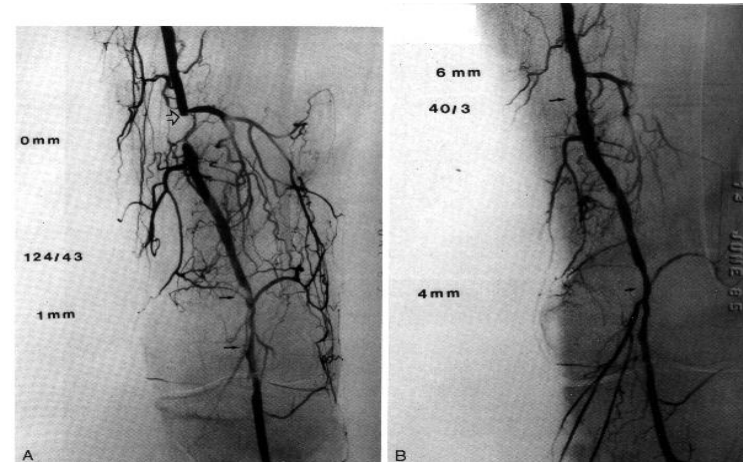


انجیو پلاستي د هغه  
تخنیک څخه عبارت  
دی چې د کتیترونو  
پواسطه پراختیا منځ  
ته راوړي (Fig 3.6)  
تر څو چې علقوي یا  
تضيقي اوعیي  
خلاصي شي

په شکل کې د انجیو پلاستي لپاره کتیترونه استعمال شوي.  
A- داخلي کتیتر.

B- close-up of-tip یعنی د سریا څوکی تړل.

(Fig 3.7). دا میتود په لومړي ځل د Dotter او Judkins لخوا په 1964



په 3,7 شکل کې د فخذې شریان د angioplasty اغیزه ښودل شوي ده (subtraction techniq)

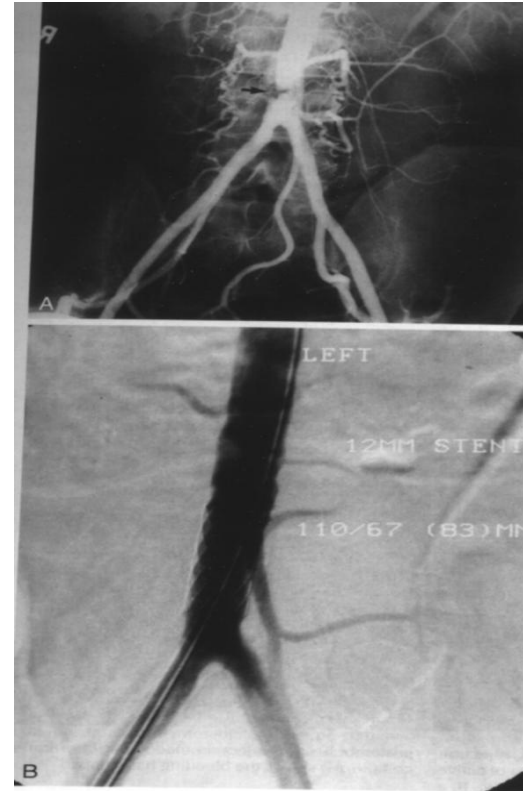A- مخکې د انجیو پلاستي څخه په فخذې شریان کې په پوره ډول بندښت موجود وو. (پوه یوه برخه کې) (خلاص وکتور) ښکتنیو او عیو کې collaterals تاسس کړی وو. د تضیق ځای په popliteal شریان کې وو (solidarrows) د انجیو پلاستي څخه مخکې په تنگه شوي برخه کې لومن موجود نه وو. د افت په ښکتنې برخه کې د 1mm په حدود کې لومن موجود وو. د انجیو پلاستي په واسطه په تنگه شوي برخه کې جریان منخ ته راغی او په تنگه شوي برخه کې وکتل شو (اورد وکتور) همدارنگه د تضیق په ښکتنې برخه کې هم جریان پیدا شو (کوچنی وکتور). د پورتنې برخې د لومن اندازه د 6mm په حدود کې ده او د ښکتنې برخه لومن د 4mm په حدود کې دی.

کې پیشنهاد شو. اوس انجیو پلاستي د اکلیلي شریانو د تداوی، پښتورگو او محیطي او عیو د تضیق لپاره استعمالېږي، همدارنگه د او عیو د stent لپاره هم ترې کار اخلي چې غوره نتیجه ترې په لاس راغلی ده.

## stent

دا ډېرې نوې داخل او عیوي عمليې دي چې د خو کلو راهیسي یې عمومیت

پیدا کړی دی طریقه کې  
یې سوري شوي تیبونه  
په کتیتر کې داخلوي  
او تضیقي برخې ته  
رسېږي او د وینې غیر  
کافي جریان له منځه  
وړي  
(Fig 3.8). د مختلفو  
اوعیو لپاره د استعمال  
وړ دي چې د اکلیلی  
شریانونه هم احتوا  
کوي.



په 3.8 شکل کې په بطني ابهر کې په هغه ناروغ کې stent تطبیق شوی چې په claudication اخته دی.

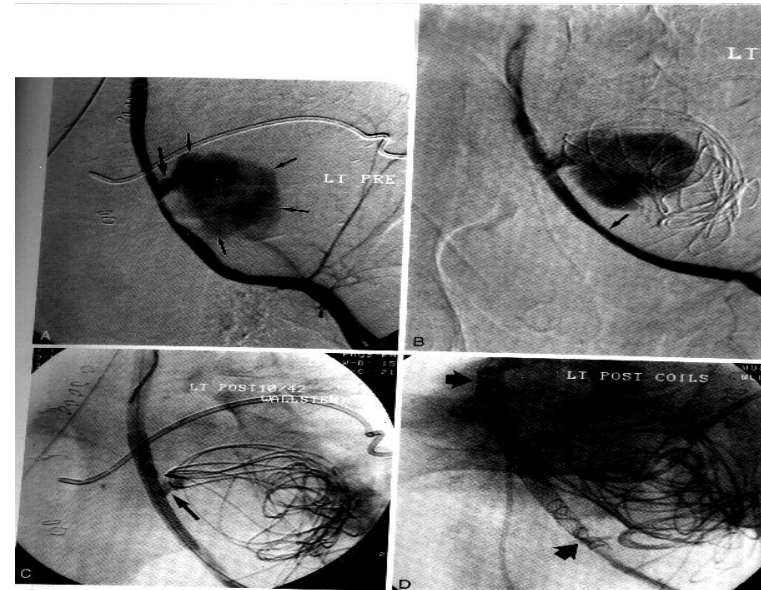
A - د گیبډې د ابهر د aortogram په واسطه په موضیعي توگه د ابهر په بنکتنې برخه کې تصلبي وتیره څرگنده شوه چې د نریوالي سبب شوي وو.  
B- کله چې د stent د تطبیق څخه وروسته انجیو گرام اجرا شو نو د mesh په څیر خیال څرگند شو. تضیقي وتیره د زیات وخت لپاره موجود نه وه.

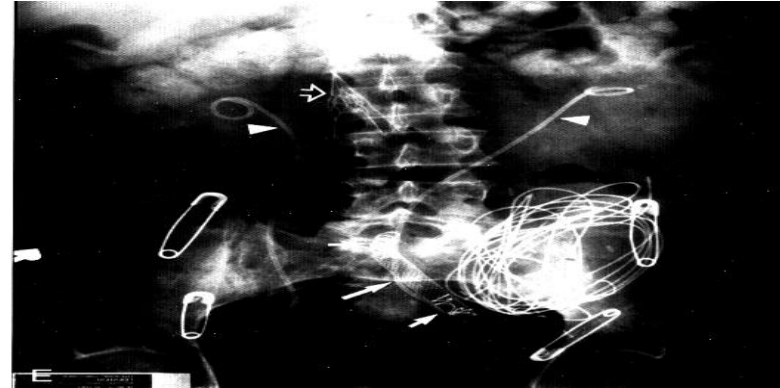
## د اوعیوي تصویر او امبولي په برخه کې لارښوونه (IMAGE-GUIDED VASCULAR INTERVENTENTION AND EMBOLIZATION)

تصویری لارښوونه او تخنیکونه کولای شي چې په مختلفو اناتوميک موقعیتونو کې د درملنې او موادو په هلکه د یوه رادیولوجیست په واسطه معلومات ورکړي. اوعیوي شیموتراپی د انتخابي شریاني کتیتر په واسطه ټاکل کېږي چې د لوړ غلظت لرونکي وي. او دا حالت په ارواښاد اوعیه او توموري برخه کې د کتنې وړ وي.

امبولي او انسدادونه د شریانو، وریدونو او یا د غیر نورمالو اوعیو په څنډو کې منځ ته راځي، چې د مختلفو موادو په واسطه د انتخابي کتیتر د لپاره معلوماتیږي. دا مواد عبارت دي د پوکاښو، ویرونو، کویل او داسې نور. دا عملیه ځینې خطرونه هم لري چې د لزوم په صورت کې جراحي عملیه ته اړتیا ده ترڅو بنده شوی برخه خلاصه شي. معمول استطباب یې عبارت د حادي خونریزی

3.10)





په 3.10 شکل کې وروسته د ترضيض څخه د چپ بهرني حرقفي شريان په برخه کې بندښت ښکاره شوي.

A- په iliac شريان چې کثيفه مواد ذرق شوي نو په فعاله توگه يې بهر ته جريان صورت موندلی (غټ وکتور) او د کاذب انيوريزم د جوړښت سبب شويدي (کوچني وکتورونه).

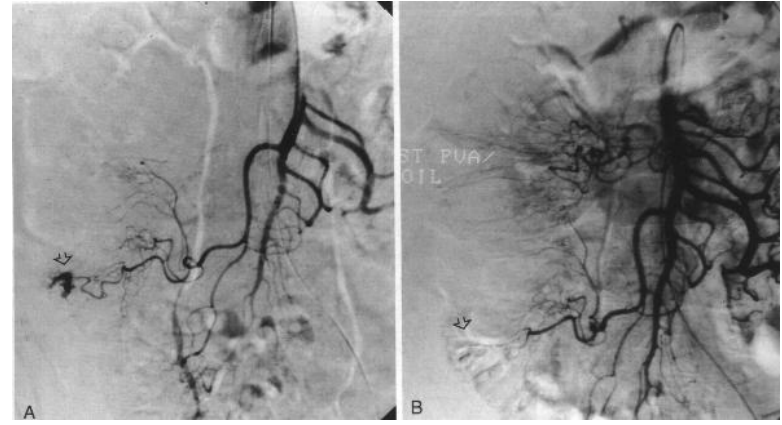
B- کله چې وايرونه تطبيق شوي نو دفتراً ورڅخه خوريزي منځ ته راغله، د نوموړي شريان ظهري برخه کې فشاري عمليه تطبيق شوه (وکتور). د A شکل سره دې توپير شي.

C- د iliac په شريان کې د stent ټوټه ايښودل شوي. په دې برخه کې هم په کمه اندازه خونريزي منځ ته راغلي (وکتور).

D- د بنديدو coils (وکتورونه) د stent څخه پورته او ښکته بايد کيښودل شي تر څخ، د خونريزي څخه مخنيوی وکړي چې د مړينې سبب نه شي.

E- په لاندې راديوگرافي کې يو شمير طرزالعملونه ښکاره شوي چې عبارت دي د بولي (Arrowheads), stent, بندونکي coils (کوچنی وکتورونه)، اوعیوي stent (اورد وکتور) او په کيڼه خوا کې غټ بندونکي وايرونه او د پانسماڼ ستني.

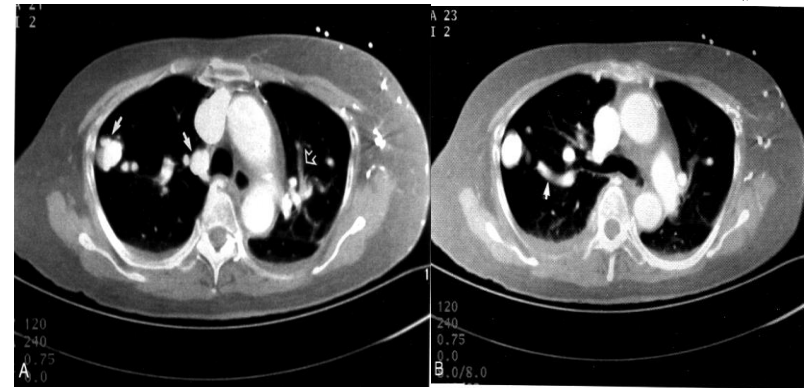
او (Fig 3.9)، د هغه اوعیې بندیدل چې نیوپلازم اروا کوي او یا شریاني

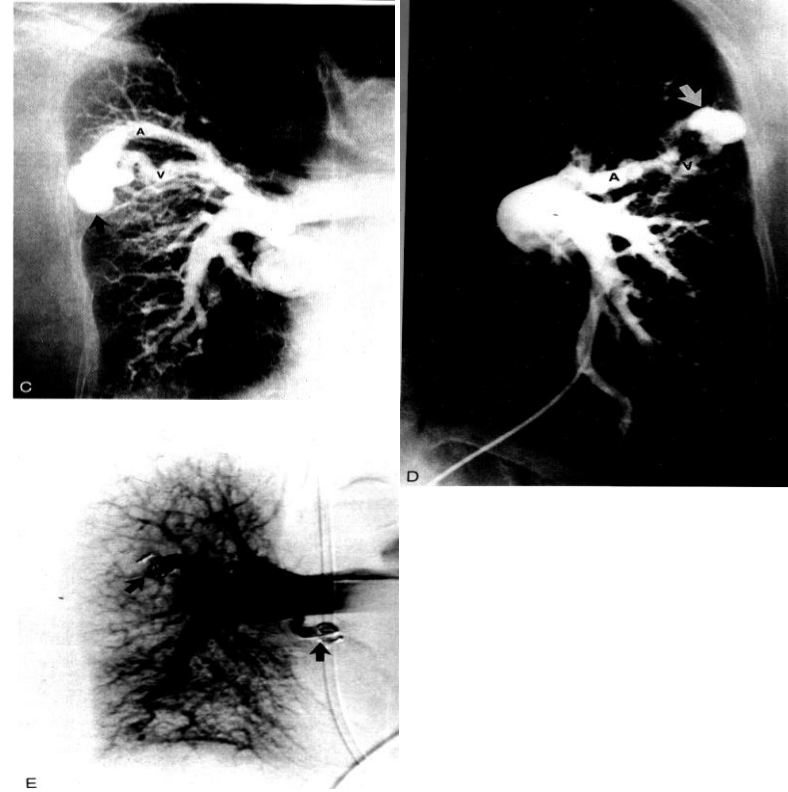


په شکل کې امبولیزم ښکاره شوي چې د ښکتنې معایې له کبله منځ ته راغلي ده.

A- په علوي مشاریقي شریان کې د ذرق په واسطه ښکاره شوه چې فعاله خونریزي په ileocolic شریان کې موجوده ده (وکتور)  
 B- وروسته د امبولي څخه چې په بنده شوي برخه کې ذرق اجرا شو (وکتور) نو وینه دریدلې وه.

وریدي سوی تشکلات (fig3.12)





په 3.12 شکل کې په زیات شمېر وریدي شریان (A-V) امبولي په هغه ناروغ کې لیدل کیږي چې په سوي شکل او ورسره یو ځای Rendu-osler-weber Syndromes اخته دی.

- A- د کثیفه موادو سره یوځای د Spiral (T) په واسطه په ښي سږي کې په غټه اندازه دوه لوی سوي اشکال ښکاره شوي دي (solidarrows), او هم په چپه خوا کې تاوپیچ او عیبي ښکاره کیږي (خلاص وکتور)
  - B- د CT تصویر په واسطه چې په کمه اندازه ښکته اجرا شوي غټ ورید (وکتور) ښکاره کوي چې په محیطي برخه کې ښي خوا کې افت ښکاره کوي.
  - C- په ښي خوا کې انتخابي ارتیریو گرام اجرا شوي او دوه غټ سوي اشکال ښکاره کوي (وکتورنه).
- په غټه اندازه شریان (A) او د ریناژ ورید (V) څرگندوي.

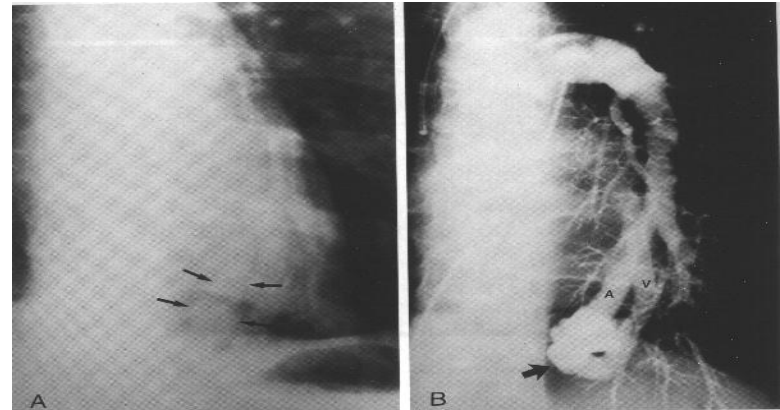


D- د انتخابي ارتيريو گرام په واسطه په غټه اندازه سوي شکل (وکتور) ارمغذی او د دریناژ شریان (A) او ورید (v) څرگندوي.

E- کله چې په انتخابي توگه په بڼي خوا کې ذرق وروسته د Coil د تېسټ څخه (وکتورونه) اجرا شو نو په ډېره بڼه توگه يې په سوی شکل کې بندښت څرگند کړي.

F- په کيڼه خوا کې چې انتخابي ريويو ذرق اجرا شو او وروسته د بندښت شوي Coils (وکتورونه) د تشبیت څخه په سوي اشکالو برخه کې په ډېره بڼه توگه تضیقي برخه څرگنده شوه.

او (Fig 3.11).



په شکل کې په ريويو شرياني وريدي شوي شکل کې امبولي بنکاره شوې ده (A-V).

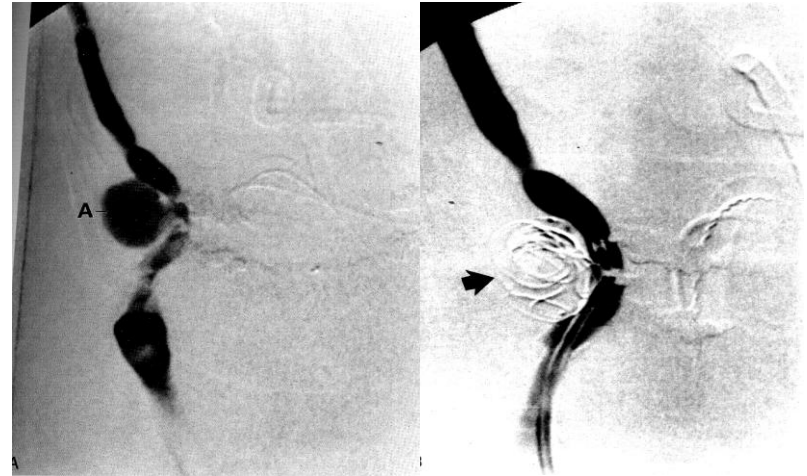
A- په مخروطي ډول منظره چې په چپ بنکتنی فص کې بنکاري او د کتلې په څير ده په A-V سوي شکل دلالت کوي.

B- د ريويو ارتيريو گرام په واسطه شريان (A) او د ورید (V) د سوي شکل خانگي بنکاره کوي.

C- ارتيريو گرام په واسطه بنکاره شوي چې په هغه اوعيو کې چې امبوليزم موجود ده او هم coil شته (وکتور) نو د سوی شکل په برخه کې د جريان کثافت بنکاره نه شو.

D- د راډيو گرافي په واسطه چپ بنکتنی فص کې وروسته د امبولي څخه په هغه برخه کې د coil خیال شته

دا خل قحقي انيوريزمونه (Fig 3.13) او د ريبوي ترومبو امبوليزم

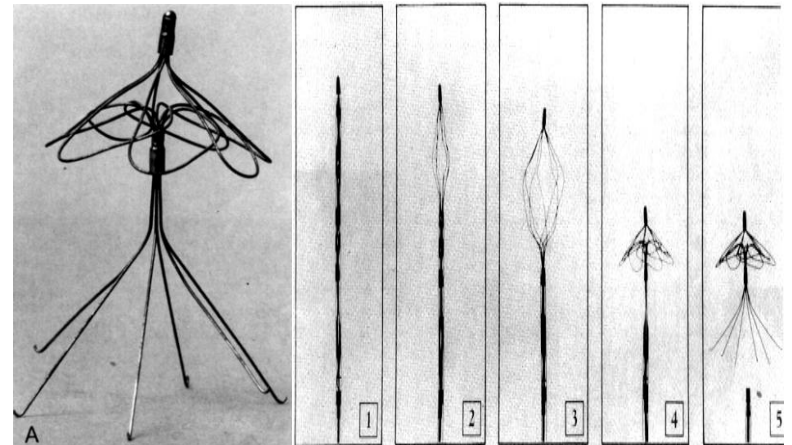


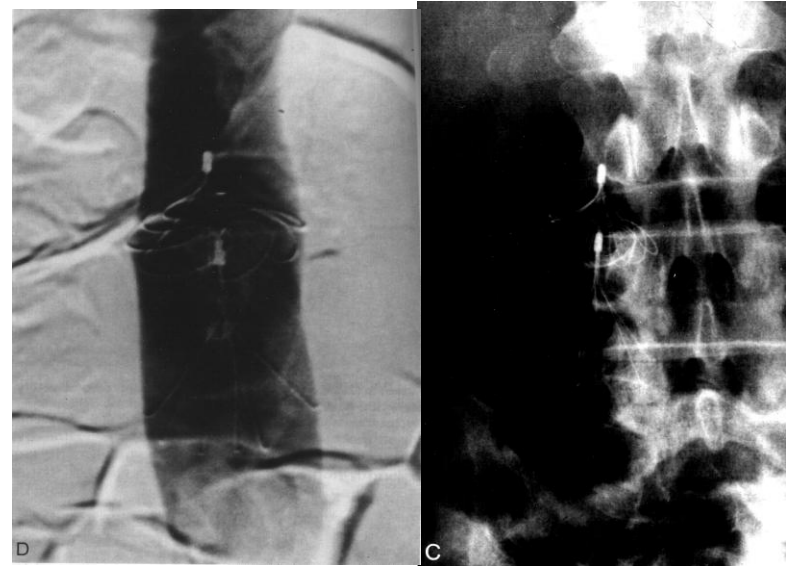
په 3.13 شکل کې د داخلي کروتید شریان په انيوريزم کې په بنده شوي برخه کې د coil خیال بنکاري.

A- د انجيو گرام په واسطه په بني داخلي کروتید شریان کې غټ انيوريزم (A) بنکاره شوی.

B- د انجيو گرام په واسطه د هغه coil خیال بنکاري چې په انيوريزم کې بند شوي وتیره منځ ته راوړي. د coil خیال د شریان په جنبي برخه کې ځای لري (وکتور دا هماغه ناروغ دی چې په 3.12 شکل کې ورڅخه یادونه شوی ده.

د مخنيوي لپاره چې وريد اجوف سفلی کې سرته رسېږي (Fig 3.14).





په 3.14 شکل کې د simon-Nition inferior vena filter بنودل شوي. A - د فلټرونو توگراف cave filter ښکاره کوي.  
 B - د فوتوگراف په واسطه د فلټر او کټیټر جدا والی بنودل شوي.  
 C - د رادیوگرافي په واسطه د فلټر ځای بنودل شوي.  
 D - د ورید اجوف سفلي خیال کې د فلټر برخه څرگند شوي. د فلټر په واسطه په باب سیستم کې بندښت منځ ته ندی راغلی بلکې هره امبولي نیولای یا ترلای شي.

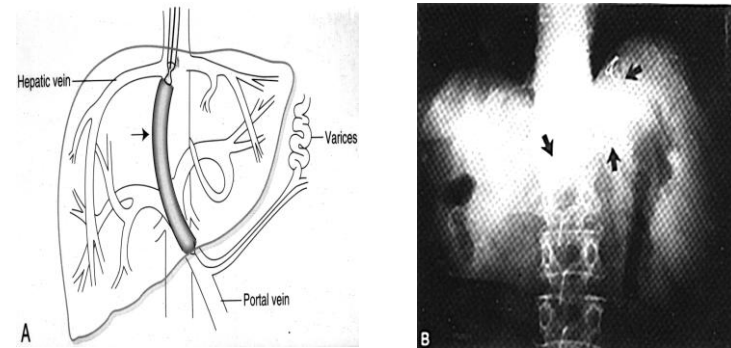
## وریدي پاملرنه یا

### (VENOUS ACCESS)

هغه ناروغان چې د زیاتې مودې لپاره د شیمو تراپی لاندې وي او په هغه ناروغانو کې چې Hemodialysis ته اړ وي رادیولوجیستان دا ضروري گڼي چې د ورېدونو څخه معلومات او واریسي تر سره شي. د تصویري رهنمائی او د اوعیو د اناتومي د څرنګوالی لپاره کمه اندازه اختلاطات هم شته.

### TRANSJUGULAR INTRAHEPATIC PORTOSYSTEMIC SHUNTS (TIPS)

هغه ناروغان چې د ورید باب فشاریې لوړ وي وریسي همپورژ او یا غیر قابل رجعي جین ولري دا غوره ده چې د (TIPS) په اړوند یې معلومات تر لاسه شي. دا شنت کېدای شي چې د ښي وداجي ورید په اړوند په زړه پورې معلومات ورکړي. د کېدې ورید او باب ورید تر منځ ارتباط موجود وي (Fig 3.15) او د باب په وریدي سیستم د فشار کمښت موجود وي. پدې ډول ناروغانو کې د مړینې اندازه زیاته ده.



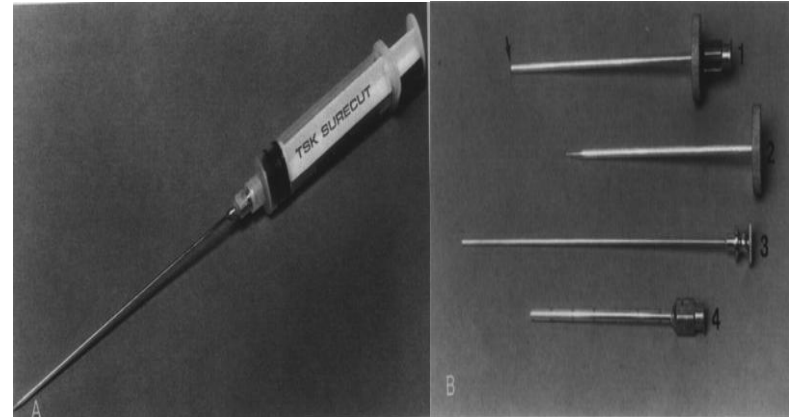
په 3.15 شکل کې د Taransjugular intrahepatic postsystemic shunts (TIPS) طریقې ښودل شوي.

A- د سیم په واسطه د شنت ځای ښودل شوی (خلاص وکتور). B- د رادیو گرافي په واسطه TIPS ښکاره شوي او په ینه کې هغه وخت شنت څرګندوي چې د TIPS سره اجرا شي. همدارنګه بند شوي coil هم ښکاره کوي (وکتورونه) چې د معدې په وریسونو کې واقع دي.

## (PERCUTANEOUS BIOPSY)

### د پوستکي له ليارې بيوپسي

دا ډول بيوپسي د مختلفو ستنو (Fig 3.16) په واسطه په عضويت کې اجرا



په 3.16 شکل کې د بيوپسي د ستنو نمونې ښودل شوي.

A – ستنه د روخه اقسامو د افتونو لپاره استعمالېږي = 1-B bone iopsset  
Aderman

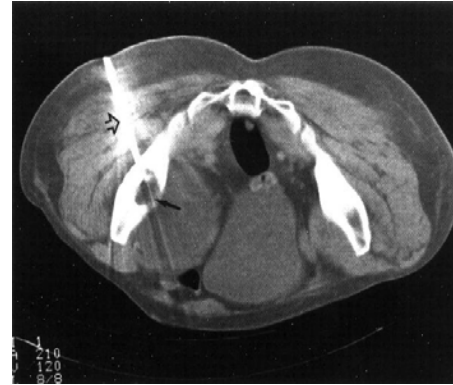
2-Toothed د بيوپسي ستنه (وکتور).

3-cleaning rod

4 – outer depth marked she

کېږي د پوستکي د ليارې بيوپسي د جراحي زيات شمېر عمليات کم کړي او د هغه نسج څخه چې مطلوب دی بيوپسي اخيستل کېدای شي. دا هغه وخت کې اجرا کېږي چې د تصوير په واسطه افت ښکاره او بيا عمليه اجرا شي. په زياتره پېښو کې د CT د لارښوونې څخه کار اخيستل کېږي ځکه چې د دې ازموينې په واسطه په مختلفو ډولو ژوروالی يا (عمقونه)

معلوماتېدای شي او کنترول کېدای شي (Fig 3.17). غټ افتونه د ساده راديوگرافي په واسطه د فلورسکوپي د کنترول لاندې بيوپسي کېدای شي. د تديو افتونه د التراسوند او Stereotactic (د مطلوبه برخې څه متعدده کتنه) رهنمائی لاندې اجرا کېږي.

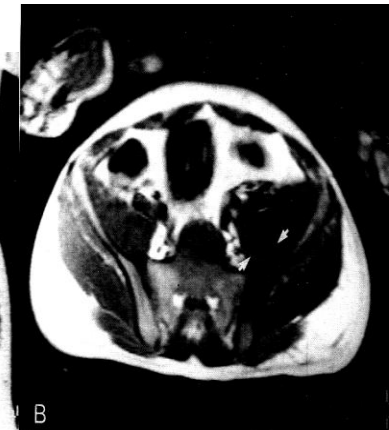
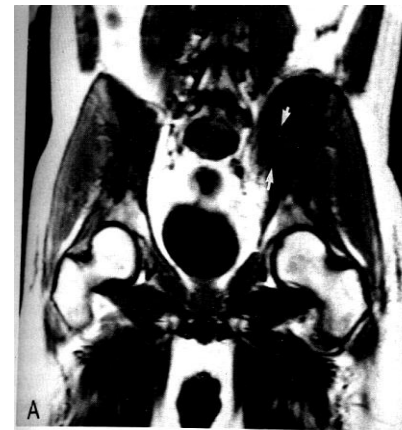

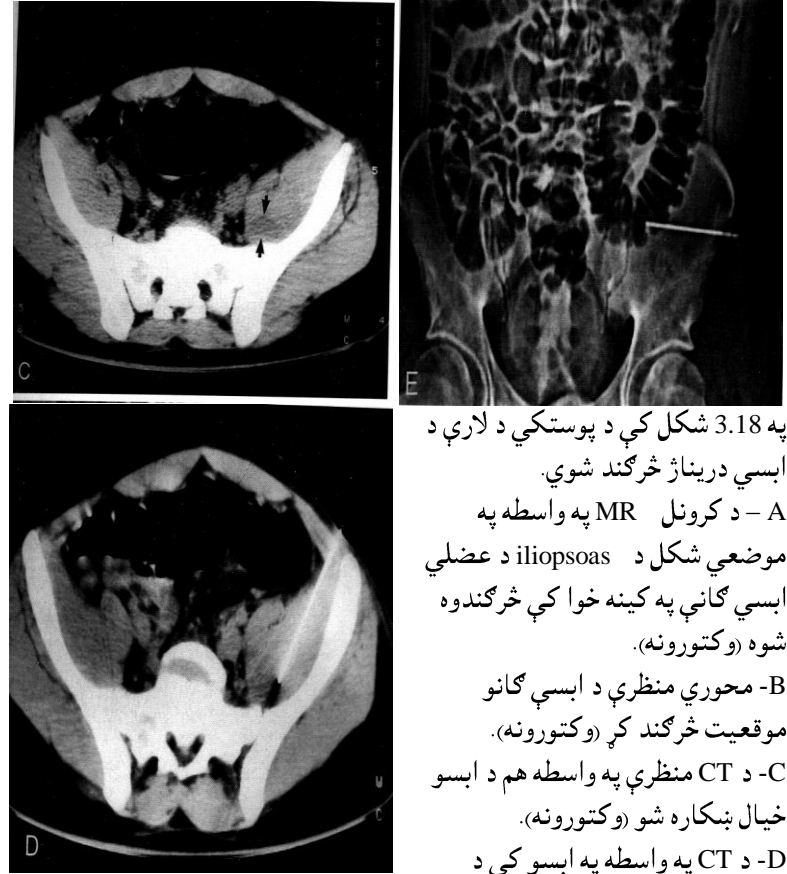
په 1.17 شکل کې د CT د رهنمایي لاندې په حوصله کې

په کینه خوا کې د Chondrosarcoma بیوپسي اجرا کېږي. ناروغ د ملاستې په وخت کې دی. د بیوپسي ستنه (خلاص وکتور) په ښي خوا کې د افت د پاسه ښکاري. (نری وکتور).

د فشار کموالی او دریناژ په (Decompression and Drainage):

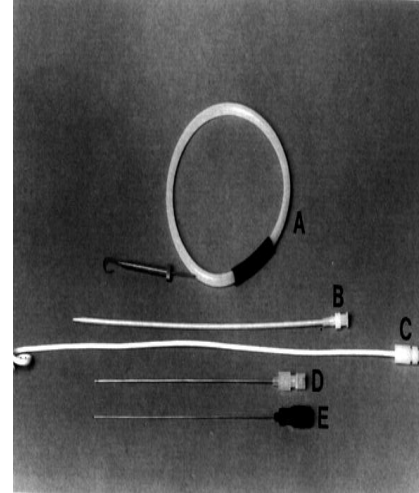
دا عملیه په دې ډول اجرا کېږي چې ستن په مایع کې ځای پر ځای کېږي او د التراسوندي CT د لارښونې (Fig 3.18) سره سم مایع راویستل کېږي. په ستنه کې مخصوص ځای لري. بیا ستنه باید راوښکل شي او د دریناژ کتیتر ته په مایع کې ځای





په 3.18 شکل کې د پوستکي د لارې د  
 اېسي دريناژ څرگند شوي.  
 A - د کروئل MR په واسطه په  
 موضعي شکل د iliopsoas د عضلي  
 اېسي گانې په کينه خوا کې څرگندوه  
 شوه (وکتورونه).  
 B- محوري منظرې د اېسي گانو  
 موقعيت څرگند کړي (وکتورونه).  
 C- د CT منظرې په واسطه هم د اېسو  
 خيال ښکاره شو (وکتورونه).  
 D- د CT په واسطه په اېسو کې د  
 دريناژ ستنې خيال څرگند شو ،  
 E - د ملاستې يا Scout په وضعيت کې د ستنې موقعيت ښکاره شو. دا موقعيت  
 دې د A شکل د اېسو سره توپير کړل شي.

ورکول کېږي. بیا دا کتیتر د خالی بوتل سره ارتباط لري ترڅو چې دریناژ



صورت ومومي. د دې تخنيک  
څخه زیاتره وخت د پښتورگي په  
انسدادی تجمعي یا collecting  
سیستم (Nephrostomy) کې  
کار اخلي  
(Fig.3.19). همدارنگه د  
صفراوي طرفو په انسداد کې  
چې په صفراوي قناتونو کې پیدا  
شوي وي او داسې نورو کې کار  
اخلي

په 3.19 شکل کې د پوستکي له لارې nephrostomp شیت بنودل شوي.

A- لارښود وایر،

B- پر خونکي یا Dilate،

C- د طناب په څیر د دریناژ کتیتر،

D- ستنه او stylet

E- نری جداري ستنه.

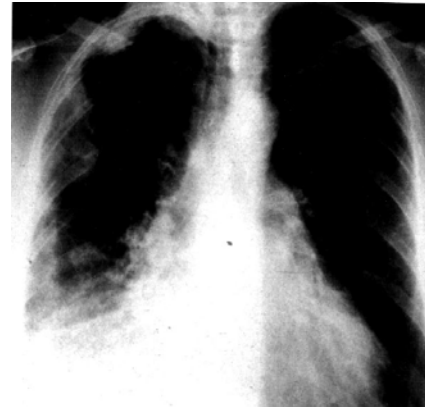

## څلورم فصل

### ريوي تصوير

#### (Pulmonary Imaging)

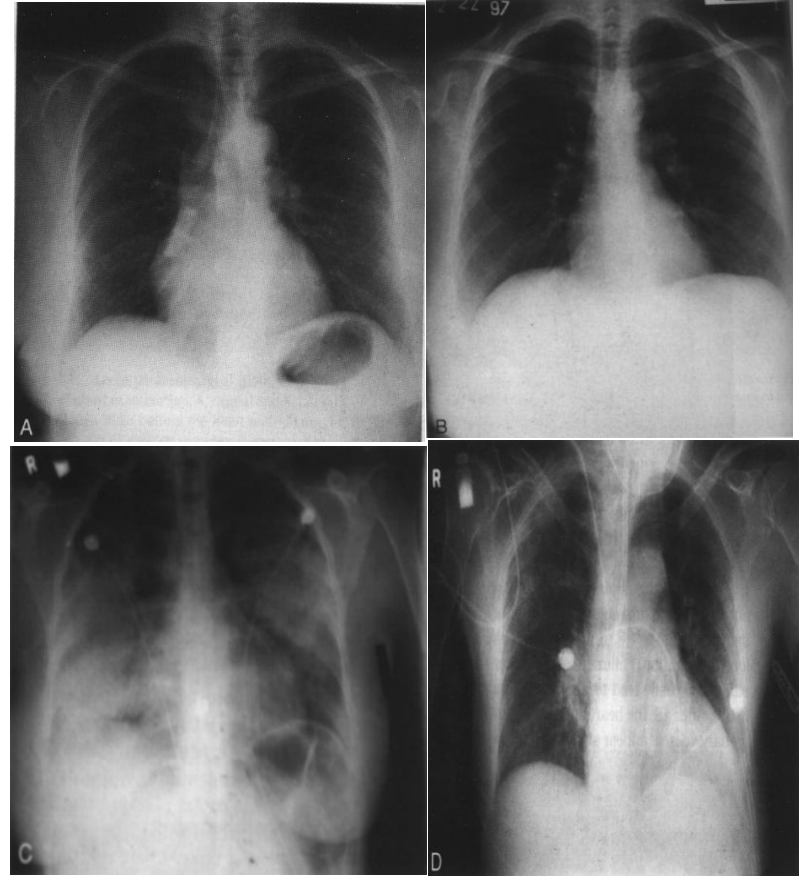
د سينې د راديوگرافي ازمويښې څخه په زياته اندازه کار اخستل کېږي او د راديوگرافي دا معاینه د نميائي څخه زياته توصيه کېږي. او غوره دلايل يې دا دي چې دا په سينه کې د روغتيا يا د ناروغيو د ايښې بڼه لري. په همدې شان د زړه او سپرو په اړوند هم معلومات ورکوي او د دې تر څنگ د مجاورو برخو ساختمانونو په برخه کې هم گټوره ده لکه هضمي جهاز، د رقی غده او د سينې په عضمي ساختمان کې. همدارنگه د بطني احشاوو، د سر او ورمېر د هپوکو د متاستاز څخه سپرو ته پوره معلومات ورکولای شي د سينې د راديوگرافي روتين حالتونه په (4.4) شکلونو کې بنودل شوي.



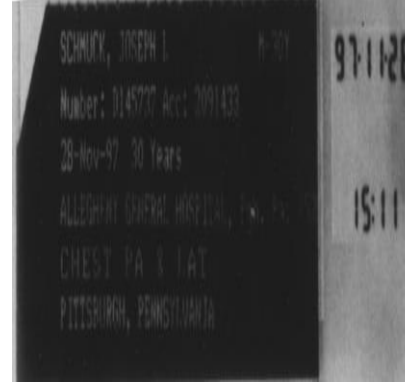
په شکل: 4.4 د روتيني کلشي پر مخ منصف او بني خوا نيمايي سينه کې په زيات شمير متاستاتيک حالتونه کتل کېږي.

په تخنيک کې لخوا ناروغ نه پاملرنې (Technical Considerations The patient):

د تخنيک له مخې لومړی دا ضروري ده چې ناروغ په مناسب او صحيح وضعیت کې ځای ولري (Fig 4.5). دا ډېره مهمه ده چې د ناروغ نوم، جنس، عمر او د طبي دوسي نمره په هغه پاڼه کې موجود وي چې د اکسري لپاره را معرفي شوی دی. دا هم ضروري ده چې د هرې ازموينې نيټه ليکل



شوی وي (Fig 4.6). په دقیق ډول د ناروغ د هډوکو ساختمان، د رخوه



انساجو کیفیت لکه د تډیو خیالونه او د جراحي ندبواو او یا د هغې نشتوالی (Fig 4.5) یا د دې په خوا کې پخوانې فلمونه د توپیر لپاره وڅړول شي چې د رادیولوژیکی ازموینې لپاره دا ډېره په زړه پورې خبره ده.

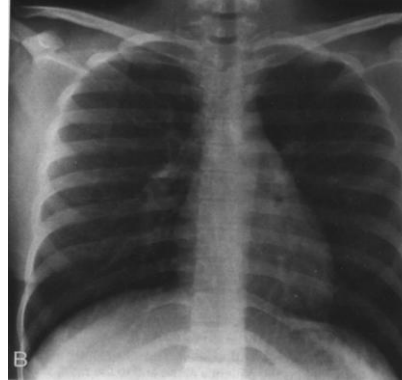په 4.6 شکل کې د فلم پر مخ یوه څرگندونکي علامه یا label ایښودل کیږي چې د دې په توره برخه باندې د فلم د پاسه ښکاره شوي ده چې په پورتنۍ برخه کې د ناروغ نوم عمر او عمومي نمبر، په بله لیکه کې د ناروغ د روغتون نمبر او ورسره یوځای د اجرا ازموینو پرله پسې نمبر، په بله لیکه کې د ازموینې نېټه، د ناروغ عمر په تکراري توګه، څلورمې او شپږمې لیکې د روغتون څرگندونه کوي. او په پنځمه لیکه کې د ازموینې ډول ښکاره شوی. په سپینه برخه کې د ازموینې نېټه او وخت لیکل شوی. دا په هغه ناروغ کې ارزښت لري چې په یوه وخت کې زیاتې ازموینې کوي.

### تحلیل یا (Analysis):

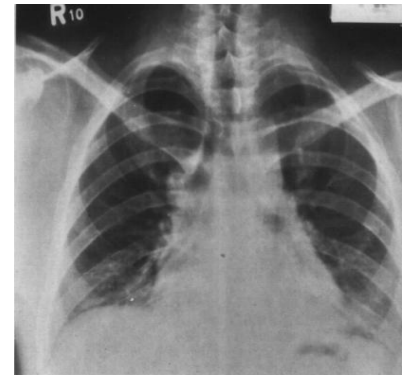
لومړی دا ضروري ده چې پدې متیقین شو چې موجوده رادیوګرافي د همدې ناروغ ده. فلم باید د کثافت، حرکت او تدور په اړوند وڅیړل شي. او هم دې ته پاملرنه وشي چې د سینې په دننه کې بې ځایه شوی حالت شته او کنه او هم پدې باید باوري شو چې د تکنالوجیست لخوا حجاب حاجزي زاوئی قطع شويدي او که نه او هم د فلم د صدري فقراتو خیال د زړه د خیال سره وپیژندل شي. د دواړو ترغو خیال په منځنۍ برخه کې پدې د لالت کوي چې ناروغ مناسب وضعیت لري او تدور موجود نه دی.

بل پړاو کې دا ضروري ده چې پوه شو چې په کوم وضعیت کې رادیوګرافي اجرا شويده. د سینې رادیوګرافي په اصلي ډول داسې ده چې د ناروغ د سینې قدامي برخه د فلم د کیست سره او د اکسری تیوب د ناروغ شاته

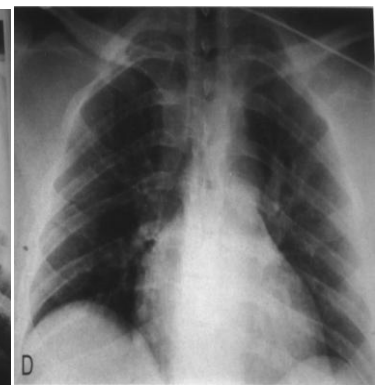
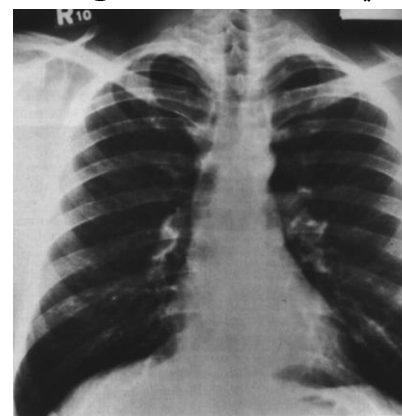
ځای لري او شعاع د خلف څخه قدام ته تطبیق کېږي او د تیوب او ناروغ تر



منځ اندازه 6 فته وي دا خلفی قدامي رادیوگرافي ده. که چېرې په بشپړه توګه ناروغ ته تدور ورکړل شي او تیوب قدام ته راوړو او کسیت خلف ته وي دې ډول رادیوگرافي ته AP وایې (Fig 4.7A) کې د یوه ځوان ناروغ چې د ولاړې په وضعیت کې اجرا شويدي او (Fig 4.7B) د همدې ناروغ دي چې په AP وضعیت کې اخستل شوي.



د 4.7c او D شکلونه د ولاړې او ملاستي وضعیتونو فلمونو تر منځ توپیر

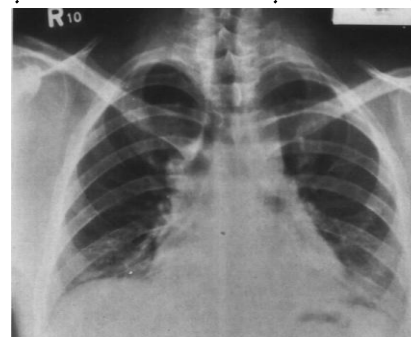


کوي.

په عمومي توگه د سينې خلفي قدامي فلم په لاندې ډول د مطالعې لاندې نيول کېږي.

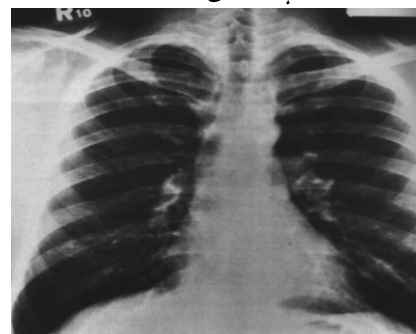
د ليکو څرگندونه که چېرې موجود وي، دواړه ترقوي چې د سږو په پورتنیو برخو کې ځای لري کتل کېږي او په منځنۍ برخه کې يوه اندازه کوروالی لري او په خلفي برخه کې يې رقبې او صدري فقرات موجود دي (عصبي قوس، مفصلي بازي، اپوفيزيل مفصلونه او لمبنا) چې په واضح ډول د کتنې وړ دي. په AP راديوگرافي کې دا نښې ښکاره کېدای شي: د ليکو خيالونه سرچپه، زړه په کمه اندازه غټ خيال ورکوي، ترقوي معمولاً لوړ ځای لري.

يوه مهمه او د غور موضوع دا ده چې د سينې راديوگرافي بايد د شهيق په حالت کې وي د 4.8 شکل د يو روغ سږي دی چې د قوي ذفير په حالت کې



اخستل شوي دی. که چېرې فلم په ضعیفه شهیقي حالت کې واخستل شي نو زیاتره وخت د زړه د عدم کفایتي سره غلطی پیدا کوي، پدې حالت کې زړه غټ او په ښه توگه د کتنې وړ نه وي. ریوی او عیبي په کمه

اندازه برجسته وي. او د دواړو سږو په قاعدو کې د مایع په څیر خیال ښکاره کوي.

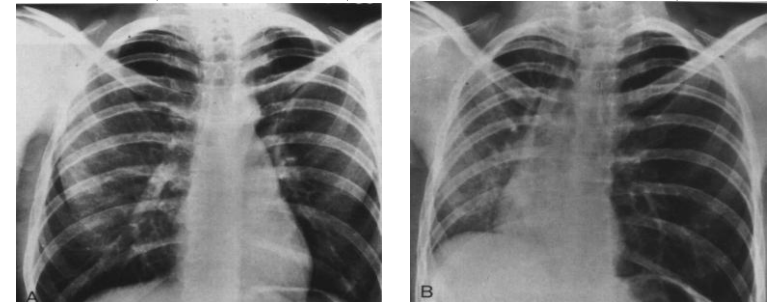


4.9 شکل د همدې سږي دی چې په ژور شهيق کې اجرا شويدي او په بشپړه توگه نورمال دی.

د دې لپاره زیات شمېر دلایل موجود دي چې ولې فلم په پوره

شهيق حالت کې نه وي چې هغه عبارت د زيات چاغوالي څخه كيداى شي چې ميخانيكې سبب وي، د عمليات څخه وروسته درد، هغه ناروغان چې د زړه په عدم كفايه اخته وي او هغه ناروغان چې د سږو په مزمنو ناروغتياوو اخته وي.

هغه كليشه کې چې حجاب حاجز د لسمې خلفي يا اتمي قدامې پښتيو سره ځاى ولري ويلای شو چې په شهيقې حالت کې اجرا شويدي. خو پښو کې اړتيا موجوده وي چې په زفيري حالت کې راديوگرافي واخستل شي چې هغه عبارت دي له: په هغه ناروغ کې چې په قصبه کې يې شکمنه كتله موجود وي، په قصباتو کې د پوکانيې په څير انسداد موجود وي او يا په هغه صورت کې چې د شکمن نوموتورکس پښنه وي، په لومړي حالت کې (Fig 4.10) په PA وضعيت کې فلم اجرا شوي چې په نورمال ډول

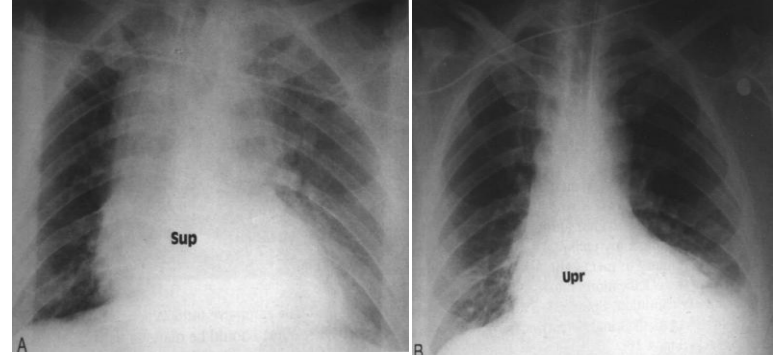


دي. د ناروغ تدور يا زاويوي حالت په نورمال اناتوميك خيالونو کې بدلون راوړي چې پخوا ترې يادونه شویده او دا حالت د ترقو د نورمال او منځني موقعيت څخه پيژندلای شو.

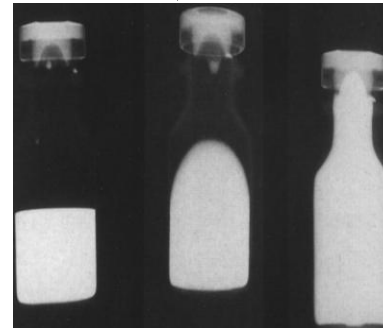
لاردوتيك Lardotic منظرې يا وضعيتونه د هغه وضعيت څخه عبارت دي چې په هغه کې په ډرو کې افتونه تشخيص کېږي. د دې تخنيك څخه زياته استفاده نه کېږي زياتره وخت د علوي فص د شکمنو پښو لپاره ترې کار اخلي.

نور تخنيکونه چې کار ترې اخستل کېږي هغه عبارت دي د Portable يا گرځيدونکي تخنيك چې دا زياتره د هغه ناروغانو لپاره استعمالوي چې د گرځيدو وړتيا ونلري او يا په پرمختللي ناروغۍ اخته وي پدې کې يوه

اندازه حرکت موجود وي. دا ځکه چې ناروغ خپل تنفس نه شي ساتلای، او پدې وخت کې یو شمېر بدلونونه موجود وي لکه زړه چې د هڅې په څیر، ترقوي د پښتنيو د پاسه خیال ښکاره کوي (Fig 4.12).



زیاتره Portable واقعاتو کې د ملاستي په وضعیت کې رادیوگرافي اجرا کوي چې پدې صورت کې وینه د سږو د پورتنیو برخو ته ځي او زړه د حادي عدم کفائی منظره غوره کوي. په داسې حالت کې باید ازموینه تکرار شي. د معدې په هوایی جوف کې د هوا او مایع د سطحې شته والې او یا نشتوالې د ولارې او ملاستي د وضعیتونو لپاره لارښونه کولای شي. یو شمېر تکنالوجیستان د دې مقصد لپاره چې د ولارې اندازه وټاکي د رادیوگرافیک کثیفه موادو د پیچکاری څخه استفاده کوي چې د ولارې د وضعیت په فلم کې د مایع سویه او د ملاستي په وضعیت کې نه وي (Fig 4.13).



کله کله کېدا شي چې ډېر ښه فلم په ناروغ کې په یو اړخ (Decubitus) وضعیت کې واخستل شي او د دې وضعیت څخه هغه وخت کار اخستل

په پلورا کې موجوده وي او د یوې

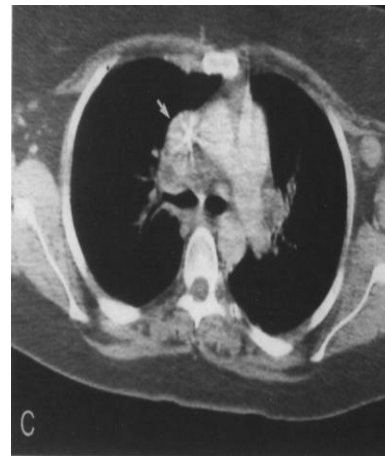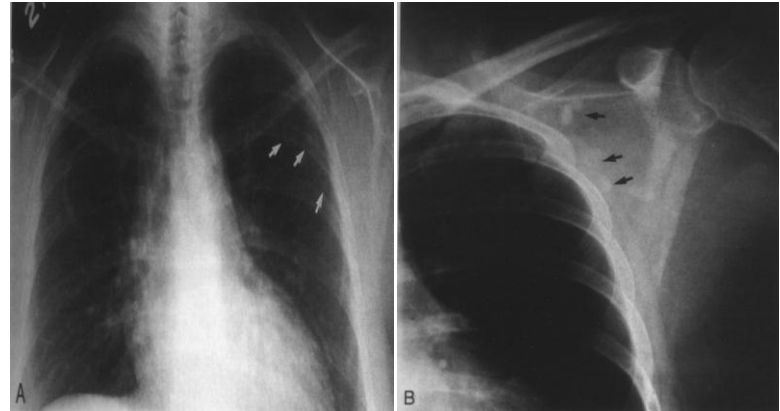
ليکې په څېر بنکاره کېږي. د دې تخنيک په واسطه د سړي قاعده هم کتل کېدای شي چې د مایع په واسطه پټې شوي وي. د بده مرغه چې حبيبيوي يا **Loculated** مایع کې بدلون نه راځي. اخيرنی تخنيک دا دی چې باید پخواني فلمونه د نوو فلمونو سره توپير کړل شي.



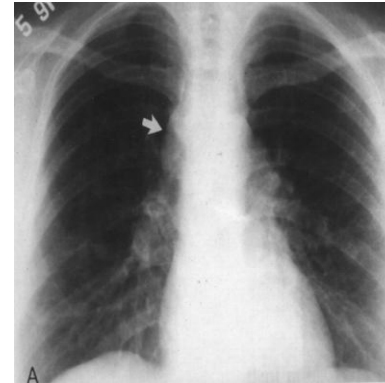
## نور تصویری کیفیتونه یا معاینات

### (Other image modalities)

سره لدې چې د سینې رادیوگرافي د ناروغيو په تشخیص کې مرسته کوي خو د نورو تصویری کیفیتونو یا تخنیکونو څخه هم کار اخستل کېږي. د سینې فلوروسکوپي هم کېدای شي لاکن اوس ترې زیات کار نه اخستل کېږي. د دې تخنیک څخه د سږو د نوډولونو د بنکاره کېدو او اندازې لپاره کار اخلي (Fig 4.14) دا ارزانه او ناروغ د کمی تشعشع سره مخامخ

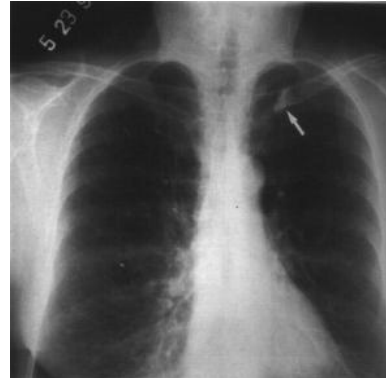
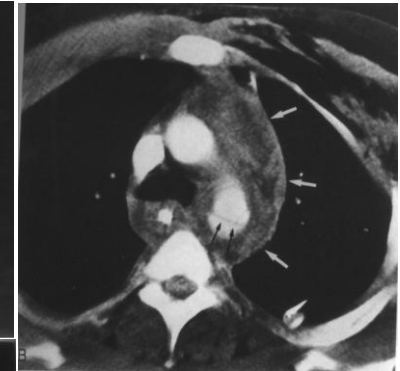
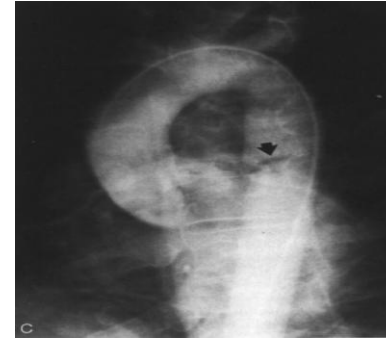


دي. په همدې شان فلوروسکوپي د زړه او حجاب حاجز د حرکتو لپاره هم استعمالیدای شي. د CT خاصتاً Spiral تکنالوژي څخه د سږو د نوډولونو او منصقي کتلو



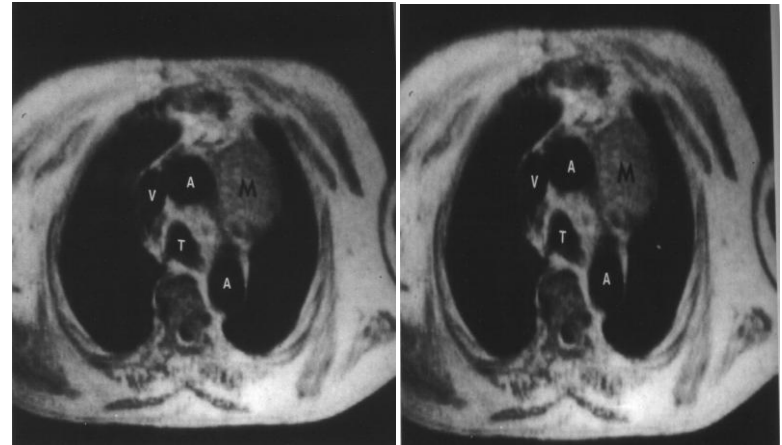
(Fig 4.15) څخه استفاده کوي. اوهم د پلورا مزمن التهاب د دې ازموينې په واسطه تشخيص کېږي. په همدې شان مزمن ارتشاحات او وريدي امبولي هم پيژندل کېدای شي. شکمن لومړی يا متاستاتيک تومورنو په هکله هم معلومات ورکوي. CT د

کلسفايدونو ډولونو په برخه کې چې په سليم ډول وروسته د التهابي پېښې څخه پيدا شوی وي په زړه پورې لارښونه کوي. د دې ترڅنګ هغه پېښې هم څرګنده وي چې په منصف کې وروسته د ترضيض څخه وينه پيدا شوي وي او يا د ابهر يا لويو او عيو څخه منځ ته راغلي وي (Fig 4.16)

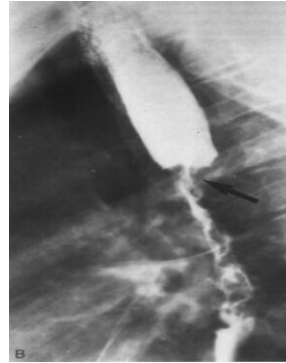

د MRI څخه د ثروي او منصفي کتلو د تشخيص لپاره کار اخستل کېږي. زياتره محيطي نوډولونه او د او عيو افتونه (د وريد اجوف علوي سندروم) د دې ازموينې په واسطه پيژندل کېدای شي. د دې تخنيک په واسطه ممکنه ده چې

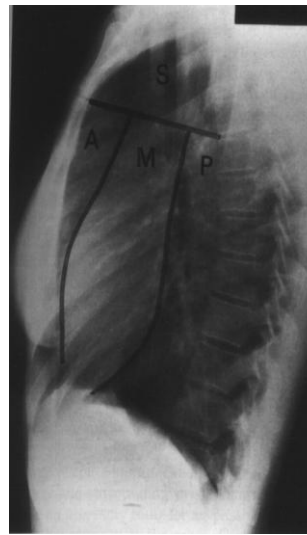
ثروي کتلي د پراخه شوي او عيو سره توپير کرل شي (Fig 4.17)



تشخيصي التراسوند د پلورا په جوف کې د مايع د راټولېدو څخه خاصتاً په بڼې خواکې معلومات ورکوي التراسوند د سږو د ناروغيو لپاره ګټور ندي دا ځکه چې د هوا د شته والی له کبله ستونزي موجود وي.



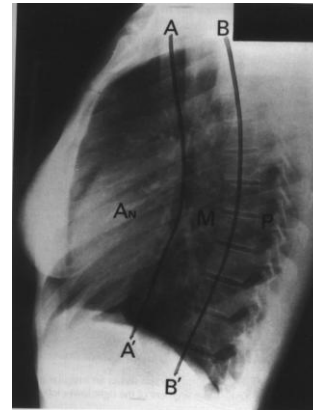
کانسر لیدل کبېري چې د سینې رادیوگرافي په جنبي ډول اجرا شویده وچه غاړه قدام ته بیخایه شویده چې دا حالت مورږ ته د مری د انسداد افت تشخیص راکوي. د زړه حدود نورمال دي. زړه حجاب حاجزي زاوئی، خلفي برخې او حجاب حاجز په نورمال ډول دي. په فقراتو کې د کتنې وړ غیر نورمال پېښه نه لیدل کېږي.



تر دې وخته مورږ د سینې د نورمالو ساختمانونو څخه څیرنه تر سره کړه. وچه غاړه په منځنې لیکه کې ځای لري چې د هوا خیال په کې موجود دی. په بڼه فلم کې د Carina (په دوو برخو ویشل) خیال د T4-T5 فقراتو د اندازي سره د کتنې وړ وي. په اړخیزه رادیوگرافي کې هم د وچې غاړې خیال په زاویوي ډول د سینې په دننه کې د کتنې وړ وي. د منصف خیال د پلورا

څخه بهر د دواړو سږو تر منځ په منځنې برخه کې ځای لري او د زړه پورې امتداد مومي: چې پدې برخه کې زړه، پریکارډیوم، لوي او عیبی، وچه غاړه، صدري قنات د تایموس غده، شحم، زیات شمېر کوچني او عیبی، اعصاب، لمفاوي نوډولونه او لمفاوي او عیبی ځای لري، منصف په څلوررو برخو ویشل شويدي یو علوي او درې سفلي (قدامي، منځنی او خلفي) خو دا ویشنه د یوې افقي لیکې په وسیله د قصی زاوئی (of Louis) څخه د T4-T5 بین الفقري ډسک شاپوري رسمو (Fig 4.22). په ژونديو ناروغانو کې د ابهر قوس په منځنې برخه کې تقاطع مومي. هره برخه چې د دې لیکي

څخه پورته ځای لري د علوي منصف څخه



عبارت ده او هره برخه چې د دې ليکې څخه بنسټه ځای لري نو په سفلي منصف دلالت کوي. د اناتومي له مخې قدامي منصف پر قدامي برخه کې او په خلف کې پريکارډيوم موقعيت لري.

منځنی منصف، د قدامي او خلفي

پريکارډيوم په منځ کې موقعيت لري.

خلفي منصف په قدام کې خلفي

پريکارډيوم او خلف کې يې فقرات ځای

لري. د ټولو درې واړو خلفي منصفونو په لاندینې برخه کې حجاب حاجز واقع دي.

په دې ټولو ويشنو هغه وخت بڼه پوهيدلای شو چې د اناتومست،

راديو لوجيستانو او جراحنو لخوا يو ځای ثبوت شي.

د راديو لوزي له نظره د منصف درې برخې په لاندې ډول ترسيم شوي دي چې

دا ليکي په جنبي راديوگرافي کې بنسټل شوي (Fig 2-23) A-A ليکه د

هغه ځای څخه پيل کېږي چې د حجاب حاجز څخه وريد اجوف سفلي

تيرېږي او د زړه شاته او د وچې غاړې قدام ته ورمېر ته رسېږي.

دويمه ليکه B-B د هرې صدي فقرې قدام 1 cm پورته خواته غځيدلي ده.

هغه برخه چې د A-A او B-B تر منځ واقع ده د منځني منصف څخه عبارت

ده. او هغه برخه چې د B-B ليکو خلف ته ځای لري خلفي منصف دلالت

کوي. د پتالوزي له نظره په لاندې ډول ترې يادونه کېږي:

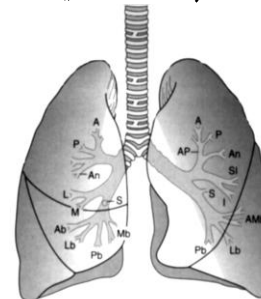
د زړه او لويو او عيو د اناتومي څخه به بل بحث کې يادونه وشي.

دلته دا کافي کيل کېږي چې ووايو ټولې

ريوي ليکې په نورماله راديوگرافي

کې کتل کېږي او د ريوي شريانونو او

وريدونو په واسطه جوړې شوي دي، نه



د قصباتو له کبله ټولې اوعیې د اوبو کثافت څرگندوي. ټول قصبیات د نري جدار لرونکي دي او په سږو کې د کثافت د جوړښت سبب نه ګرځي. په بڼې سږې کې درې فصوصه او کینې سږې کې دوه فصوصه ځای لري. هر فص د اناټوميک سگمنتونو پواسطه ویشل شوي او د خپلو قصباتو او

اوعیو په واسطه اروا کېږي

(Fig 4.24) په بڼې علوي فص

کې زروئی، قدامي او خلفي

سگمنتونه، په منځني فص

کې منځي او جنبي قاعدوي

سگمنتونه، بڼي ښکته فص

کې علوي سگمنت او خلفي،

منځني قدامي، شکل او جنبي

قاعدوي سگمنتونه ځای لري.

کینې علوي فص کې ذروئی

خلفي سگمنت، قدامي

سگمنت، علوي او سفلي

لنگولر سگمنتونه او په چپ

سفلي کې د بڼي شکل فص په

څپر او ځانګړي ډول قدامي او

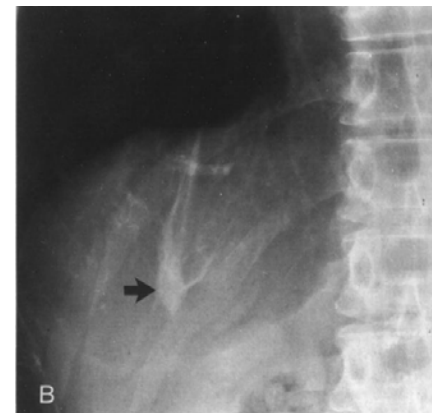
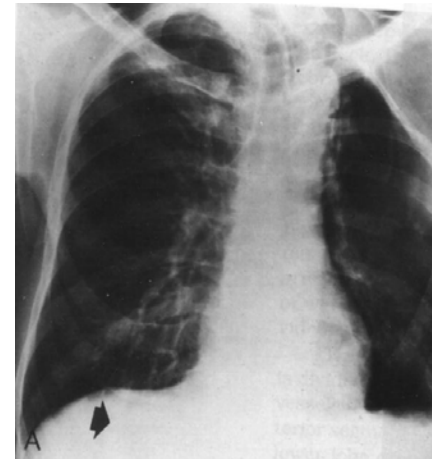
منځني قاعدوي سگمنتونه

لري. د دې سگمنتونو د

موقعیت پیژندنه او پوه د دې

لپاره ارزښت لري، چې د

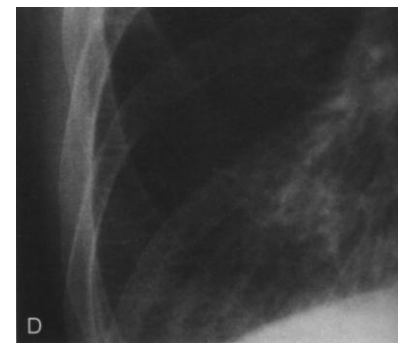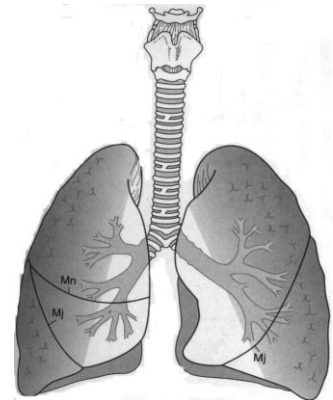
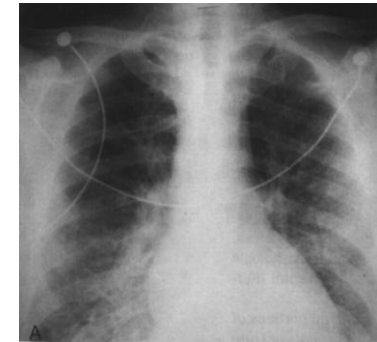
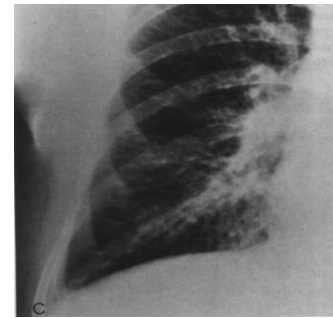
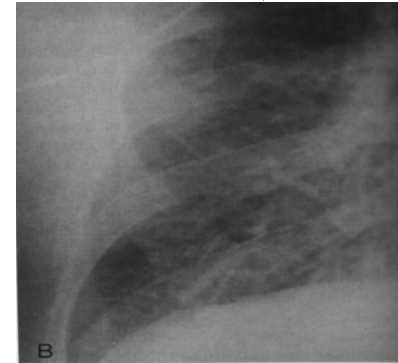
ناروغیو موقعیت مور ته



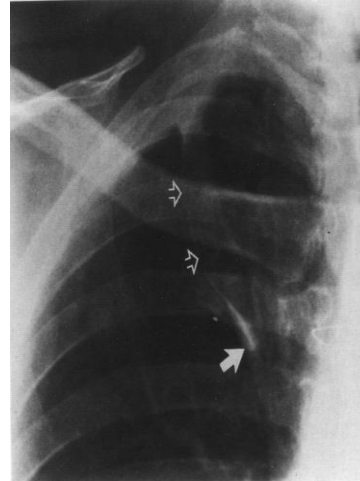ښکاره کوي. کله چې د سږو مطالعي صورت مومي نو حجاب حاجزي برخې خلفي موقعیت لري او مخه ښکته پلو د L2 فقري پورې رسېږي. ځینې وخت توموري پېښې پدې برخه کې پیدا کېږي چې د سینې د راډیوګرافي په

وسيله يې ګټلای نه شو. لکن کيدای شي چې د ګيدې د راديوګرافي (Fig 4.25) او يا يې د CT په واسطه تشخيص کړو. بين الفصي پردې په نورمال حالت کې نه ليدل کېږي. لکن کله چې ازيمائشي او يا پيري شي نو د کتنې وړ ګرځي او د نړيو ليکو په څېر د فلم پر مخ ښکاري چې د ې ته (Kerly) ليکې وائی (Fig 4.27).

پلورا د دوو طبقو څخه جوړه شوي ده حاشيوي او جداري پلورا، حاشيوي پلورا د سپو څخه راتاوه شويده په نورمال حالت کې د کتنې وړ نده. غير نورمال بين الفصي فيسورونو څخه (Fig 4.28).  
په ښې خوا کې دوه فيسورونه



موجود دي، مایل غټ فیسور او افقي کوچنی فیسور دی. په کین سرې کې یوازې مایل فیسور موجود دي. مایل فیسور د څلورمې صدري فقري د جدار څخه پیل کېږي. مخ بنکته او محیط پلو ته غځیدلی دي چې په قدام کې د شپږمې پښتۍ سره سمون خوري، افقي فیسور په جنبي توګه د



شپږمې پښتۍ سره په قدام کې غځیدلي او په کمه اندازه د څلورمې پښتۍ سره په منځنۍ برخه کې راتاوشوي دي. کله کله اضافي فیسور بنائې پیداشي چې په پوره یا ننگري ډول د مجاور سګمنټ څخه جلا وي، چې د دوی څخه مهم یې د

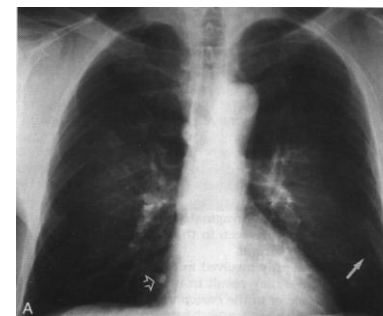
AZYGOS فیسور دي (Fig 4.29) دا یو غیر نورمال حالت دی. پلورا په زیاته اندازه په انتاناتو او ترضیضاتو اخته کېدای شي چې په نتیجه کې په

هماغه برخه کې پیروالې یا تاوشوي حالت منځ ته راځي. چې دا د پلورا په سطح، حجاب حاجزي او یا قلبي حجاب حاجزي زاویو کې لیدل کېدای شي.

حجاب حاجز سینه او ګېډه سره جلا کړېده، زیاتره وخت په خوي شکل لیدل کېږي او په دواړو خواوو کې قبه یې حالت غوره کوي. کېدای شي چې دوه پله یا غیر منظم حالتونه د حجاب حاجز په سطح کې ولیدل شي. ښې خوا حجاب حاجز په کمه اندازه د چپ طرف څخه لوړ موقعیت لري. کله کله د معدي او یا کولون د ګاز شته والې د دې سبب کېږي چې چپ طرف حجاب حاجز د ښې طرف په نسبت لوړ ځای ولري. رخوه اقسام په عادي ډول د سینې د رادیوګرافي د کلیشه پر مخ د کتنې وړ وي. دا بطي قدامې برخې د پکتوراليس عضلي خیال په برجسته ډول معلومېږي، د رخوه اقسامو خیال د دواړو ترقوو د پاسه د کتنې وړ وي. همدارنګه د سترنوکلینوئید

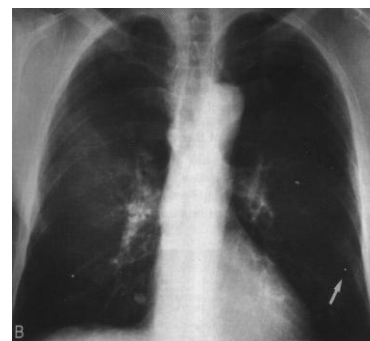

عضلاتو خیال په ورمپړ او هم د  
 نډیو خیالونه کتل کېږي. د  
 Nipple خیال هم د سینې په  
 بنکتنی برخه کې په نارینه وو کې  
 هم لیدل کېدای شي چې د سپړو د  
 نوډولونو سره غلطېدای شي  
 خاصتاً په هغه وخت کې چې په  
 دواړو خوا کې ځای ولري که چېرې



پدې حالت کې اشتباه پیدا شوه نو رادیوگرافي دې تکرار شي او په Nipple  
 کې دې نښې کینودل شي

(Fig 4.30).عضمي ساختمانونه د



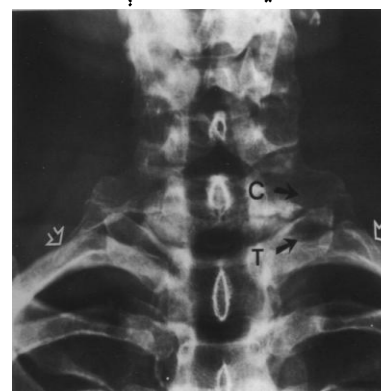سینې د کلیشي پر مخ کتل کېږي  
 چې عبارت د پښتو صدري فقراتو  
 رقبې بنکتنی فقري، ترقوي، کتف  
 او کله کله د عضدانس هم کتل  
 کېدای شي: د قص هډوکی هم  
 ښکاري چې دا په جنبي رادیوگرافي  
 کې لیدلای شو. منوبریوم د منځنې

لیکي په نښې خوا کې لیدل کېږي چې باید د ریویو کتلو سره یې غلط

نکړو. کله کله رقبې فقري

(cervical Ribs) هم د نښې د

کلیشي پر مخ



خیال ورکوي (Fig. 31) ؟

# پتالوژيک کنتي

## (PATHOLOGIC CONSIDRATIONS)

شپږ بنسټيزي پتالوژيک پېښې کولای شي چې د سږو نورمال حالت ته بدلون ورکړي.

کیدای شي چې یوه د دوی او یا ټولې یې په یوه ناروغ کې موجود وي، هره پېښه په زړه او د سږو په اوعیو کې غیر نورمال حالت پیدا کولای شي. شپږ غیر نورمال حالت په لاندې ډول دي:

1 \_ د هوائې برخو ناروغي \_ کانسولیدیشن.

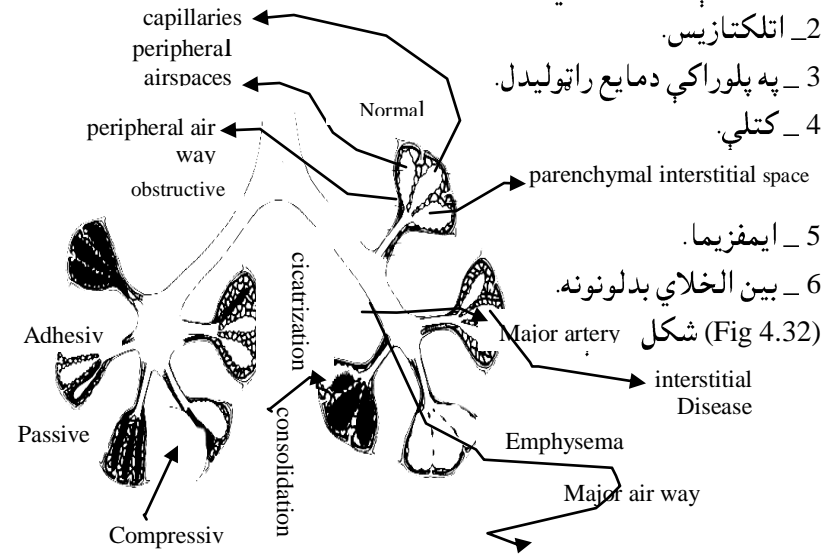
2 \_ اتلکتازیس.

3 \_ په پلورا کې دمایع راتولیدل.

4 \_ کتلې.

5 \_ ایمفیما.

6 \_ بین الخلاي بدلونونه.



شکل (Fig 4.32)

نورمال حالاتو اغيزي په ريبوي فسونو کې ښکاره کوي.

په 4.32 شکل کې په شیماتيک توگه د هغه څلورو پتالوژيک وتیرو څخه یادونه شوي ده چې سږې اخته کوي او عبارت دي د اتلکتازس (په پنځو مختلفو ډولونو) کانسولیدیشن، ایمفیما او بین الخلاي ناروغتیاوي.

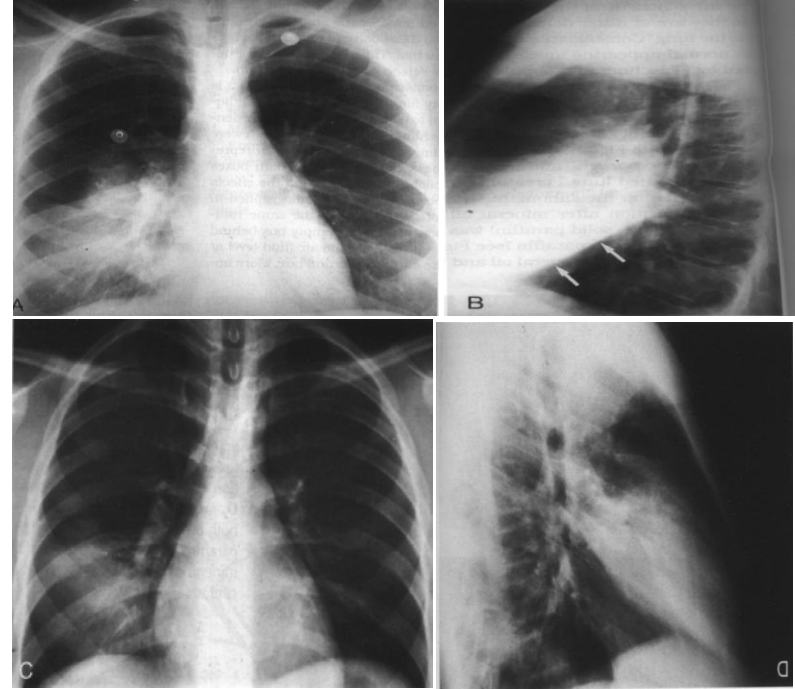
د هوایي برخو ناروغي يا (Air Space Diseases Consolidation):

کله چې هوایي برخې د مایع پواسطه ډکې شي (التهابي اکسودات، وینه ازیما یا راویستل شوي مایع نو خپله نورماله توروایي یا Lucency له لاسه ورکوي او کثیف یا opaque بڼه غوره کوي. په نومونیا او التهابي ارتشاحاتو کې معمولاً د سگمنتونو نورمال اناتوميک شکل بدلون مومي. او د دې ارتباط د منصف او حجاب حاجز سره لټول کېږي او یا د کانسولیدیشن موقعیت پیدا کېدلای شي.

د افت د موقعیت ټاکنه د مجاورو غړو سره د هغې د کثافت د توپیر له مخې اجرا کېږي. د منصف ساختمانونه او د حجاب حاجز کتنه ضروري ده دا ځکه چې د اوبو کثافت او تر څنګ یې د هوا شته والې لارښونه کولای شي. کله چې کانسولیدیشن موجود وي نو په مربوطه سږو کې نورماله منظره له منځه ځي دا موضوع د Fleischner او Felson لخوا څیړل شوي او د Silhouette نښې نوم یې ورته ورکړي دی.

په لنډه توګه ویلای شو چې د سینې دننه افت د زړه، ابهر او یا حجاب حاجز سره نژدېوالي او مجاورت لري نو په نتیجه کې یې د فلم پر مخ سرحدات له منځه ځي. دا سرحدات تر هغه وخته نه محوه کېږي تر څو چې افت ورسره نژدې ځای ولري. دا اصولونه په ځانګړي ډول په خلفي قدامي رادیوګرافي کې صدق نه کوي بلکې په اړخیزه او یو شمېر نورو ډولونو کې هم ترې کار اخلي په همدې شان په ګېډه کې هم همدا پرنسیپونه یا کپنلارې موجود دي لکه د سواس عضله چې خپل خط السیر ته د پریټوان التهابي پېښو کې او همیورژ کې بدلون ورکوي.

لاندینې کانسولیدیشن په منځني فص کې (Fig 4.34) ، ښې منځني فص

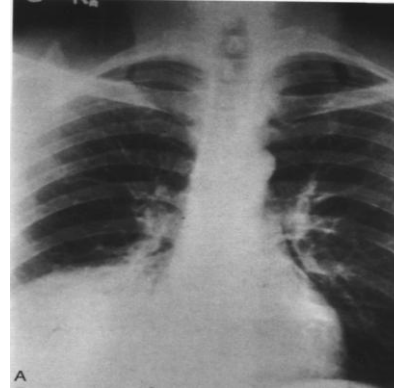


په شکل کې د ښي منځني فص نومونیا . A خلفي قدامي رادیوگرافي کې د زړه ښي سرحد مغشوش شوي . B جنبي رادیوگرافي په منځني فص کې کانسولیدیشن ښکاره کوي .

په ښي خوا کې نری لیکه غټ فیسور ښکاره کول (وکتورنه) .  
C ډول رادیوگرافي په بل ناروغ کې په ښي ښکتنی فص کې کانسولیدیشن څرگندوي د زړه او حجاب حاجز سرحدونه نورمال دي . D جنبي رادیوگرافي په ښي منځني فص کې کانسولیدیشن ښکاره کوي .

(fig.4.35)، بنې بنکتنې او منځنې فص (Fig 4.36) ، چپ علوي فص

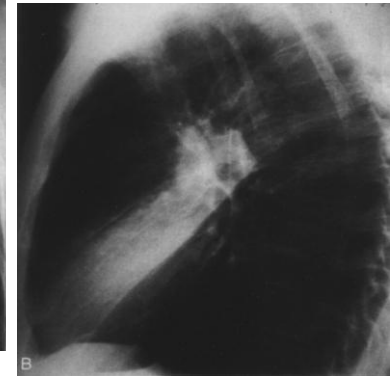
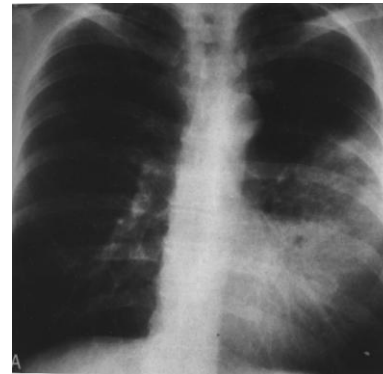
او Lingula (Fig 4.37) ، لنگولا



په 4.35 شکل کې په بنې علوي فص کې کانسولیدیشن او اتلکتازس لیدل کېږي. شکل A په قدامي منظره کې په بنې خوا کې د منصف خیال محوه کوي. حجم یې کم شوي او کوچنی فیسور لوړ موقعیت نیولی دی چې د وکتورونو په واسطه ښکاره شوی.

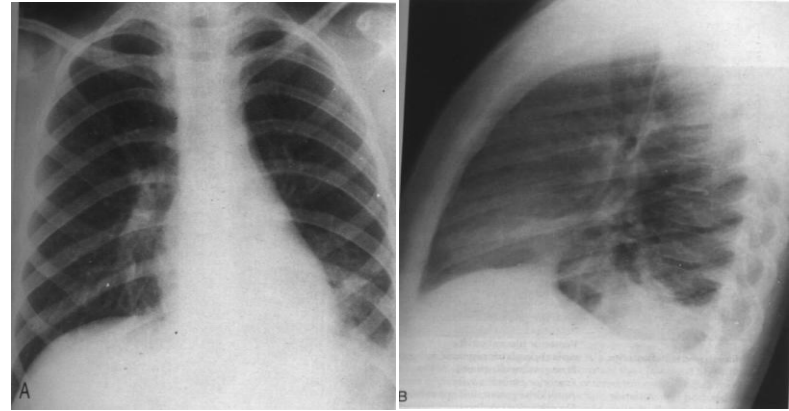
B په جنبي رادیوگرافي کې.

(Fig 4.37) او په کینې بنکتنې فص



کې

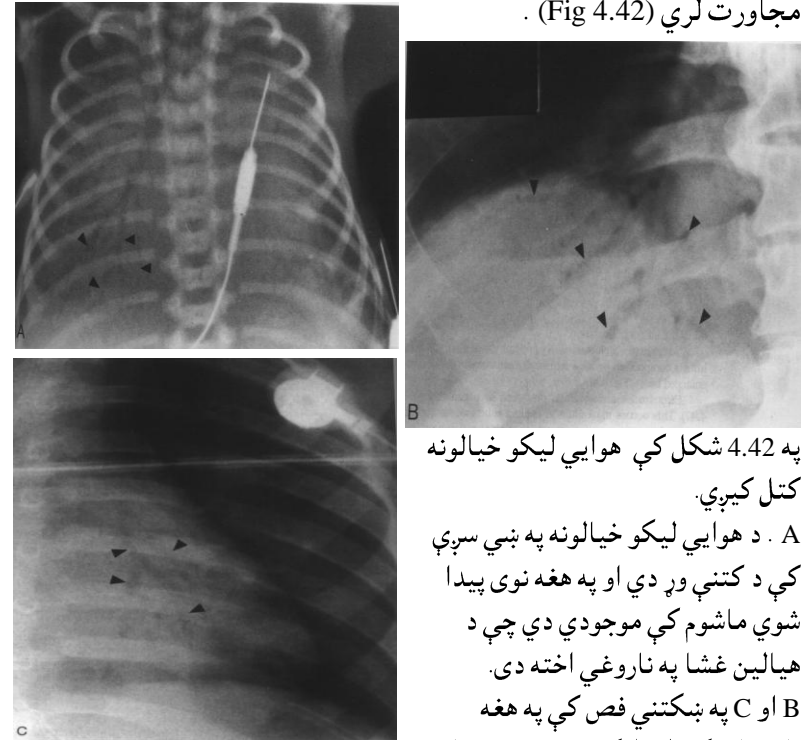(fig.4.39) کې لیدل کېږي په اړخیز رادیوگرافي کې کولای شو چې حجاب



حاجز نیم طرف وویږي. د زړه قدامي ټوټه د چپ نیم حجاب حاجز سره  
مجاورت لري چې د همدې کبله په قدام کې  $1/3$  برخه د چپ حجاب حاجز  
خیال د زړه په واسطه محوه شویږي. په لنډه توګه د Silhouette نښې په  
موقعیت 1-4 جدول کې کتلای شو چې د نښو موقعیت په غوره توګه  
څرګندیدلای شي. د دې مطالعه څیر او پاملرنه غواړي دا ځکه چې همیشه  
د اعتماد او باور وړ نه وي. د مثال په ډول کله چې د بڼې منځنی فص په  
جنبي سګمنټ کې کانسولیدیشن موجود وي نو د تل لپاره د زړه بڼې  
سرحد نه محوه کوي. د دې لپاره دا ډېره ضروري او مهمه ده چې په دوو  
وضعیتونو کې رادیوگرافي اجرا شي. ترڅو د سږي ناروغي په ناروغانو کې  
ویژندل شي.



رقبي صدري نښه په هغه پېښو کې په زړه پوري ده چې کتله د ترقوو د پاسه  
د سیني په دننه او یا منصف کې موجوده وي. کله چې کتله دننه وي نو  
زیاتره خلفي موقعیت لري دا ځکه چې د هوا په واسطه احاطه شوي وي او  
پدې اساس داخلي موقعیت او ځای لري، او که چېرته په قدام کې وي نو  
سرحد یې د ورمېر د ساختمانونو په واسطه محوه شوي وي.

یوه بله غوره او مهمه نښه چې کانسولیدیشن څرگندوي عبارت د هوایي لیکو د خیال څخه عبارت دي، چې مخکې ترې یادونه شویده. نورمال قصبات د سینې د رادیوگرافي پر مخ د کتنې وړ نه وي. دا ځکه چې د نرې جدار لرونکي وي او په دننه کې یې هوا ځای لري، او د سرې په پرانشیم کې د هوا په واسطه احاطه شوي وي. د پرانشیمایي برخې کثافت د اوبو په څیر وي دا ځکه چې د سرې په اسناخو کې اوبه او د قصبیاتو سره نژدیوالي یا مجاورت لري (Fig 4.42).



په 4.42 شکل کې هوایي لیکو خیالونه کتل کېږي.  
 A. د هوایي لیکو خیالونه په بڼې سرې کې د کتنې وړ دي او په هغه نوی پیدا شوي ماشوم کې موجودي دي چې د هیالین غشا په ناروغي اخته دی.  
 B او C په بڼکتنې فص کې په هغه ناروغانو کې لیدل کېږي چې په نونیا اخته دي.

د هوائی لیکو خیال په (Fig 4.43) کې څرگندېږي، په قصباتو کې د هوائی



په 4. 43 پنککل کې د هوائی لیکو جوړښت لیدل کېږي. A - د پلاستیک تیوب د هغې په جدارونو کې ښکاري. B - کله چې تیوب په اوبو کې داخل کړل شي نو لومن او جدار یې ښکاره کېږي او د هوائی لیکي خیال یې د کتنې وړ وي.

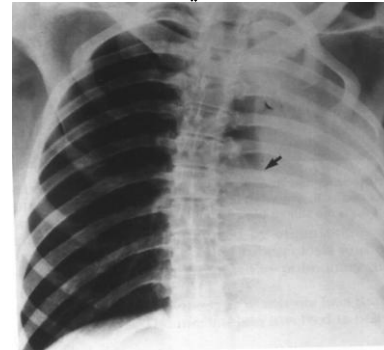
C - هغه وخت چې اوبه د تیوب لومن ته ننوځي نو لومن له منځه ځي. لیکو خیال یوه باارزښته نښه ده کله چې موجوده وي نو په حقیقي توګه تشخیص کولای شو چې د هوائی برخو (acinar) یا غنچه یې ناروغي ځای لري. د پلورا او منصف ناروغي توپیر کیدای شي دا ځکه چې د قصباتو خیال موجود نه وي او قصبات بیخایه شوي او د برانکوگرام خیال نه لیدل کېږي. که چېرې هوائی برانکوگرام د ریوی کثافت څخه راتاو شوي وي نو دا وتیره زیاتره په التهابي حالت دلالت کوي.



## ATELECTASI

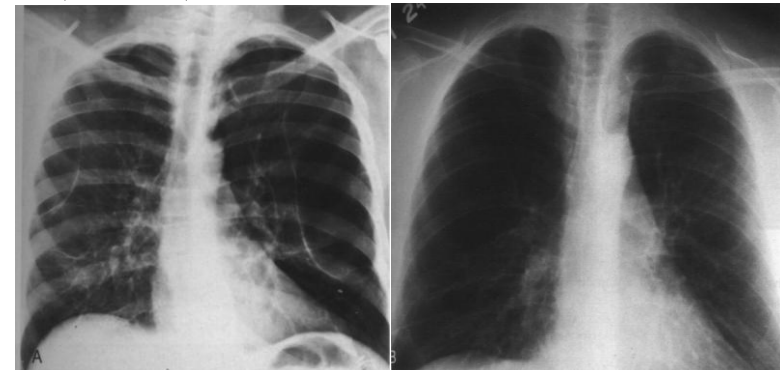
اتلکتازیس د هغه حالت څخه عبارت دی چې د سرې د یوې برخې حجم کم شوي وي، کیدای شي چې په کتلوي ډول وي یا بشپړ کولاپس په ټول سرې کې وي چې ډېر عمومیت لري او یا دا چې په یو فص او یا یوه سگمنت کې منځ ته راغلی وي. اتلکتازیس د یو شمېر سببونو څخه پیدا کېږي چې په Fig 4.32 کې بنودل شوي.

انسدادی اتلکتازیس چې ډېرې پېښې یې لیدل کېږي او دا هغه وخت منځ ته راځي چې قصبه د نیوپلازم په واسطه، د اجنبي موادو، مخاط او یا التهابي وتیري له کبله بنده شوي وي (Fig 4.45). زیاتره واقعات یې د نومونیا له کبله د قصبې په بنکتنی برخه



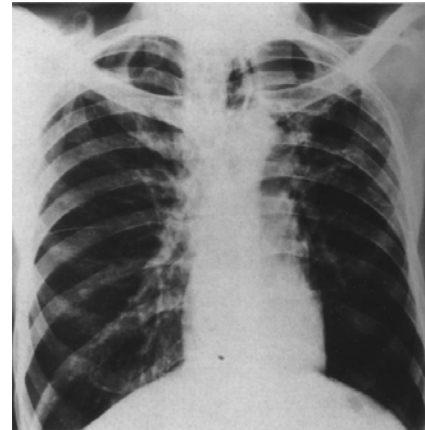
کې صورت مومي. فشاري اتلکتازیس هغه وخت پیدا کېږي چې سرې د تومور، ایملفیماتوز پوکانی، د پلورا او یا د غټ زړه د فشار لاندې راشي

په شکل کې انسدادی اتلکتازیس په چپه خوا کې ښکاره کېږي. پدې پېښه کې په بشپړ ډول غونج شوی یا کولاپس حالت منځ ته راغلی چې انسدادی افت په چپه لویه قصبه کې ځای نیولی (وکتور)، زړه او منصف چپ خوا بیخایه شوي. (Fig 4.46). تندبې اتلکتازیس هغه وخت منځ ته راځي چې په نسج کې



په 4. 46 شکل کې فشاري اتلکتازس په دوو ناروغانو کې د ایمفیزېما د پوکاڼیو سره موجود ده. غټې پوکاڼې د سږې پاتې برخه د فشار لاندې راوړي او بیخایه کړي یې ده.

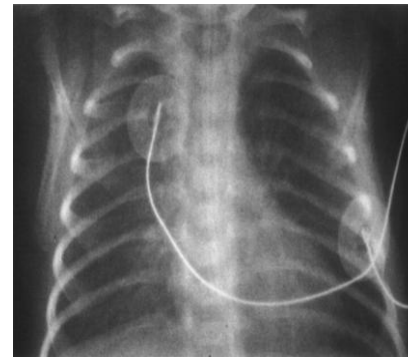
نډبه پیدا شي (Fig 4.47). دا زیاتره وخت په روغ شوي نري رنځ او نورو



گرانولو ماتوز پېښو کې ریښوي احتشا او ترضیض کې پیدا کېږي. التصاقي اتلکتازیس کې د حجم کموالي صورت مومي او دا پېښه هغه وخت کتل کېږي چې د هیالین غشا یې ناروغي موجوده وي

په 4. 47 شکل کې نډبې یا Cicatarization الکتازس د چپ سږي په پورتنی برخه کې ځای لري او په ښکتنی فص کې د هوا زیاته اندازه موجوده نده.

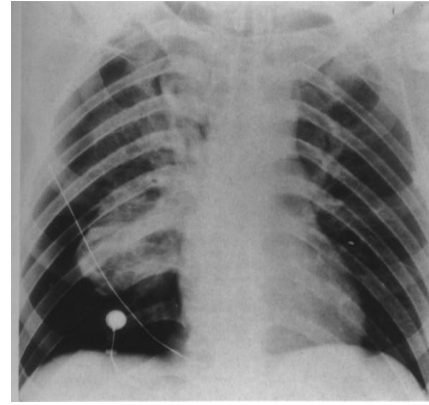
(Fig 4.48). غیر فعاله یا Passive اتلکتازیس واقعات هغه وخت لیدل



کېږي چې نوموتورکس او یا هایډروتورکس موجود وي.

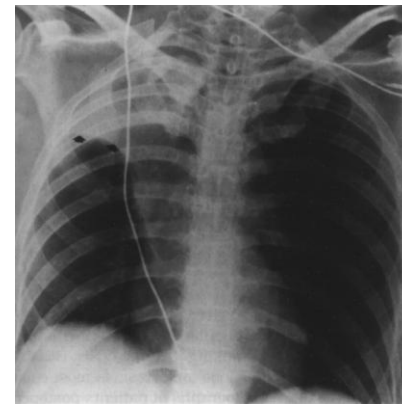
په 4. 48 شکل کې التصاقي اتلکتازس په نوي پیدا شوي ماشوم کې لیدل کېږي هیالین غشا په ناروغۍ اخته دی او د ماتې شوي ښېښې یا ground glass په څیر کثافت په دواړو سږو کې ښکاره کېږي.

(Fig 4.49) د فصي او يا سگمنتيل کولاپس راديولوژيک نښې په دوو برخو



ويشل کېږي چې عبارت د مستقيم او غير مستقيم څخه دي. مستقيمي نښې د فيسور بيخايه کېدل او يا د بدلون څخه عبارت دي چې په نتيجه کې په مجاور فص کې زياته هوا ليدل کېږي او په معاوضوي وتيري دلالت کوي. نورې نښې عبارت دي

په 4. 49 شکل کې د Passive اتلکتازس پېښه موجوده ده، کولاپس په ښي سرې کې ځای نيولای او په ښي خوا کې په غټه اندازه نوموتورکس موجود دی. د کثافت د زياتوالي، د اوغيو د تجمع او د Sihouette د نښې څخه دي. په هر ناوړغ کې يوه يا څو د دې نښو څخه موجودي دي (Fig 4.50).

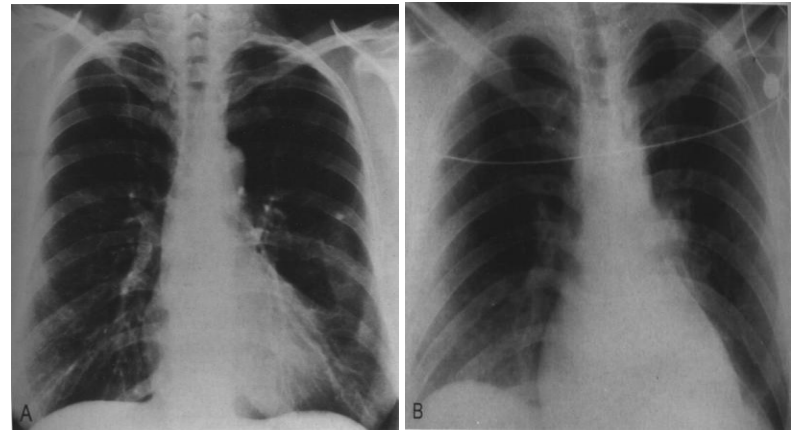


غير مستقيم نښې د ثروي برخې د اوغيو بيخايه کېدل دي چې اخته شوی طرف ته راښکېل شوي وي. بله غير مستقيمه نښه د منصف د بيخايه کېدو څخه عبارت ده. (Fig 4.50)، د نيم طرف حجاب حاجز لوړوالي، معاوضوي ايمفزيما، د سرې تفتق د منځني ليکي څخه، او د پښتيو تنگوالي. دا اخيرنې نښه

په 4. 50 شکل کې په ښي علوي فص کې کولاپس ليدل کېږي چې د سرې په مرکزي برخه کې کارسينوما موجوده ده کانسوليديشن د تلکتاتيک سرې په ښي علوي فص کې موجود دی، کوچنی فيسور لوړ موقعيت نيولی (وکتورونه). په ښي گردې برخه کې کتله موجوده ده. منصف ښي خوا ته بيخايه شوی دی.

پدې دلالت کوي چې کولاپس د زياتي مودي لپاره دوام پيدا کړېدی. مستقيمي نښې يوه يا څو يې په ځانگړي ناروغ کې کنټل کېدای شي. په عمومي توگه د پورتنیو فزونو کولاپس منځنۍ، علوي او قدام خواته صورت؟

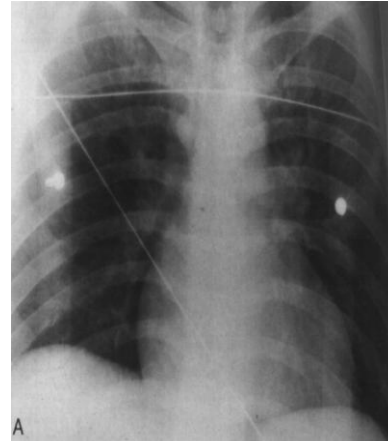
په نښې خوا کې زياتره د اعتماد اوباور وړ نښې د کثافت د زياتوالي، د علوي منصف د خيال له منځه تلل او د کوچني فيسور مايل او علوي خوا ته بيخايه کېدل دي. په کېنه خوا کې د کثافت زياتيدل منځ ته راځي چې دا حالت په منځنۍ برخه کې د کتنې وړ وي او د ابهر قوس ورسره په محافظوي ډول وي. په دواړو حالتونو کې حجاب حاجز لوړ موقعيت لري. په جنبي منظره کې غټ فيسور قدام او علوي خواته بيخايه شوي وي. د نښې منځنې فص Lingula کولاپس ښکته او منځنې خواته وي چې په نتيجه کې په قدامې فلم کې د زړه سرحد مغشوش حالت ښکاره کوي. لارډوتیک وضعیت په سږي کې اتلکتاتيک سگمنټ په ښه توگه ښکاره کولای شي. په جنبي فلم کې د مثلث په څېر کثافت د زړه د سرحد سره کتل کېدای شي (Fig 4.52).



په 4. 52 شکل کې په Lingula ډول کولاپس موجود دی،  
 A . د قدامي راديوگرافي په واسطه د زړه زړه محوه شوي.  
 B – جنبي راديوگرافي کې د Lingula په برخه کې کانسوليدېشن ښکاره کېږي. په چپه خوا کې غټ فيسور په راوتلي ډول او قدامي ځای لري (وکتورونه).

د بنکتنيو فسونو کولاپس خلفي، منځني او مخ بنکته پلو وي. په قدامي راديوگرافي کې د بنکتني فص کولاپس په وصفي توگه د مثلث په څېر منظره غوره کوي چې د زړه خلف ته ځای لري. په جنبي اکسري کې فيسور هم بيخايه شوي بنکاري. په هغه صورت کې چې بشپړ کولاپس موجود وي نو بيضوي کثافت خلفي او سفلي خواته وي او مخ بنکته پلو د حجاب حاجز خواته غځيدلي وي

(Fig 4.53)



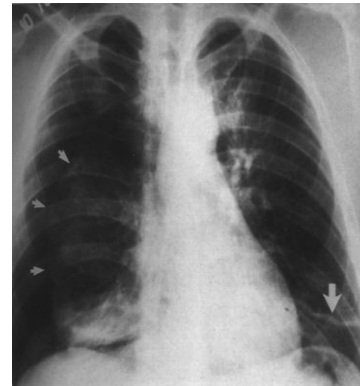
په ځينو پېښو کې د بنکتني فص کولاپس په قدامي کليشه کې په مشکلاتو سره پيژندل کېږي. مایل فلمونه په ښه توگه تشخيص ټاکلای شي.

خطي اتلکتازيس په کمه اندازه په سرو کې منځ ته راځي او د کثيفو ليکو په څير په يوه يا زياتو فسونو کې صورت مومي.

4. 53 په دې شکل کې چپ بنکتني فص کې اتلکتازيس موجوده ده. A = راديوگرافي کې دواړه سري پرسيدلي بنکاري، د دواړو خواو حجاب حاجزونو خيال موجود دی.

B - دوه ورځې وروسته د ناروغ په چپ بنکتني فص کې اتلکتازيس ښکاره شو او د زړه خلف ته په چپه خوا کې کثافت څرگند شو چپ طرف نيمایي حجاب حاجز اوږد او د تري خوا ته لوړ شو. چې د A سره د توپير وړ دی.

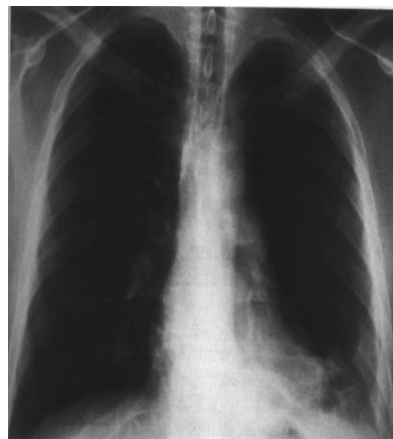(Fig 4.54) . زياتره په بنکتني فص



کې ليدل کېږي چې د حجاب حاجز سره نژدې ځای لري

په 4. 54 شکل کې په چپ طرف بنکتني فص کې د ليکي په څېر اتلکتازيس موجوده ده (غټ وکتور) او په ناروغ کې فشاري نوموتورکس په بني خوا کې موجود دي (کوچني وکتورونه).

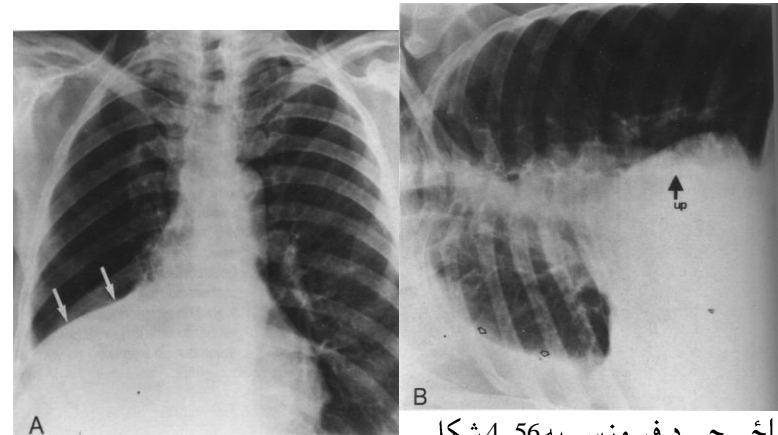
(Fig 4.55).



په 4. 55 شکل کې په چپ طرف قاعدوي برخه کې اتلکتازس موجوده ده. همدارنگه په چپ طرف قاعدوي برخه کې په خطي ډول کثافتونه موجود دي چې په دې ځای کې یې حجاب حاجز محوه کړی، د ښي خوا سره دې توپیر شي.

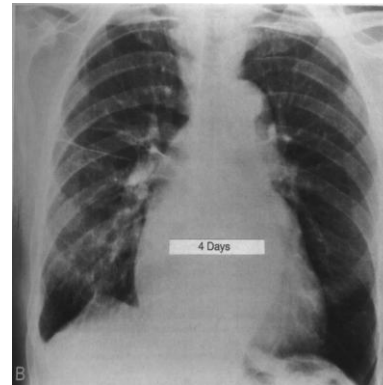
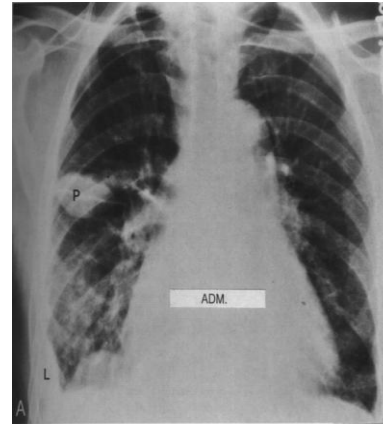
## په پلورا کې د مایع ټولېدل (Pleural Fluid Accumulation)

د پلورا انصباب نښه د ناروغۍ په نسبت په زیاته اندازه کتل کېږي. د یو شمېر زیاتو پتالوژیکو حالاتو له کبله لکه انتانات، امبولیزم، نیوپلازم، د زړه عدم کفایه او ترصیضاتو له سببه منځ ته راځي. د پلورا انصباب کیدای شي چې په ازاده حبیبوي ډول وي. ازاده مایع د پلورا په جوف کې موجوده اود حجاب حاجز د لوړوالي سبب ګرځي چې د ولاړې په حالت فلم کې کتل کېږي (Fig 4.56) او د ملاستي په وخت کې په نیم طرف سینه کې کثافت څرګند کړي. په همدې شان د ملاستي په اړخیزه رادیوګرافي کې هم خیال څرګندوي (Fig 4.56). په پلورا کې په حبیبوي ډول مایع هغه وخت منځ ته



راځي چې د فیروزس په 4.56 شکل کې په زیاته اندازه مایع د پلورا په جوف کې موجوده ده. A. قدامي رادیوګرافي د مایع د راټولیدو خیال څرګندوي چې د (وکتور) په واسطه بنودلي شو. B – په بڼي اړخیزه جنبي وضعیت کې مایع د لیکي په خیر بنکاري چې د (وکتورونو) په واسطه بنودل شوي.

کبله التصاقات پیدا شي او مایع په فیسور کې راټولېږي چې د یوه کاذب تومور یا Phantom تومور (Fig 4.57) منظره غوره کوي. دا زیاتره په هغه



ناروغانو کې لیدل کېږي چې د زړه په عدم کفایه اخته وي. د پلورا د انصباب له کبله نورې نښې عبارت د حجاب حاجزي زاوئی د پخیدو یا Blunting څخه دي، همدارنگه د پلورا پراختیا هم په دې پېښه کې لیدل کېږي او کله چې په کتلوي ډول مایع موجوده وي نو د منصف د بیخایه کېدو سبب گرځي. په هغه وخت کې چې د 300ml څخه زیاته مایع د پلورا په جوف کې موجوده وي نو د قدامي رادیوگرافي پر منځ د کتنې وړ وي.

په هغه ناروغانو کې چې د پلورا انصباب په ښکاره توګه نه وي نو دا ضروري ده چې د نیوپلازم لپاره

په 4.57 شکل کې د کاذب تومور خیال ښکاري چې د پلورا د انصباب له کبله پیداشوي.

A- رادیوگرافي دبسته کېدو په وخت کې اجرا شوي چې یوه کتله د راټولې شوي مایع په څېر ښکاره کوي او د کوچني فیسور سره ځای لري (P). همدارنگه جیبوي مایع (L) په ښي خوا حجاب حاجزي زاویه کې هم موجوده ده چې د زړه د احتقاني عدم کفایي له کبله پیداشوي.

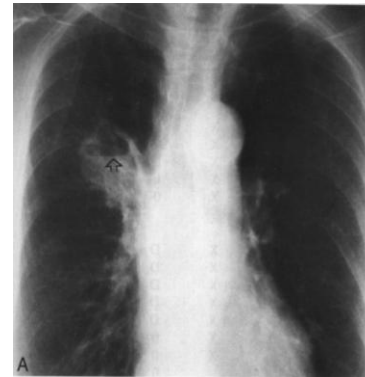
B- رادیوگرافي څلور ورځې وروسته اجرا شوي چې د زړه په اندازه کې کمیټ منځ ته راغلی دی همدارنگه د پلورا انصباب هم کم شوي دی. کاذب تومور د زیاتي مودې لپاره موجود نه دی.



مطالعه سرتنه ورسیرې. کله چې د سرې یوه برخه د مایع په واسطه پټه شوي وي د پوره تشخیص لپاره Cytologic ازموینه ته هم اړتیا شته همدارنگه اړخیز ډول د ملاستي په وضعیت کې او یا Trendelenburg (سر مخ بنکته خوا) وضعیت ته هم ضرورت دی، دا ځکه چې مایع د سرې د قاعدو څخه بیخایه کېږي یوه بله قیمتي او په زړه پورې ازموینه عبارت د CT د استعمال څخه ده چې د مایع په تشخیص کې مرسته کوي.

## کتلي يا (Masses):

د سرې او منصف کتلي د ناروغيو مهمه برخه تشکيلوي. د دې لپاره چې د افت په طبيعت پوه شو نو په عمومي توگه ضروري ده چې کلنيکي، تاريخچه او راديولوژيک نښي سره يو ځای او وڅيړل شي. دا هم حقيقت لري چې تشخيص د پتالوجيست په لاس کې دی. په سرې کې په ځانگړي ډول نوډول او نور تومورونه د گرانولوما له سببه پيدا کېږي. په 2\_4 لستونو کې د ريبيوي نوډولونو تفريقي تشخيص بنودل شوی دی.



يو شمېر نور ډولونه كهف جوړوي  
(Fig 4.60) هغه تومورونه چې په

زياته اندازه كهفي بڼه غوره كوي

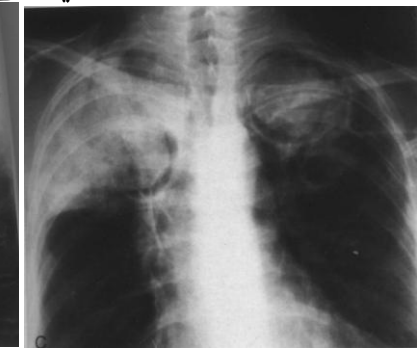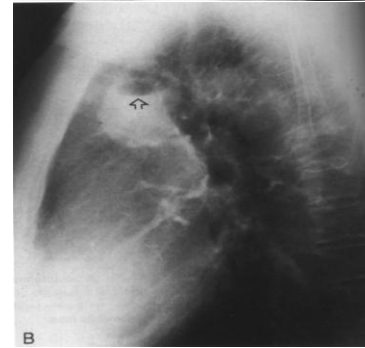
عبارت د سرې د كرسينوما (Fig

4.60) گرانولوما (نری رنځ يا فنګل)،

(Fig 4.60c) او متاستاتيک افتونه

(معمولاً سکوامس سل) ابسي،

هيما توما، نوماتوسل او نورو كهفي

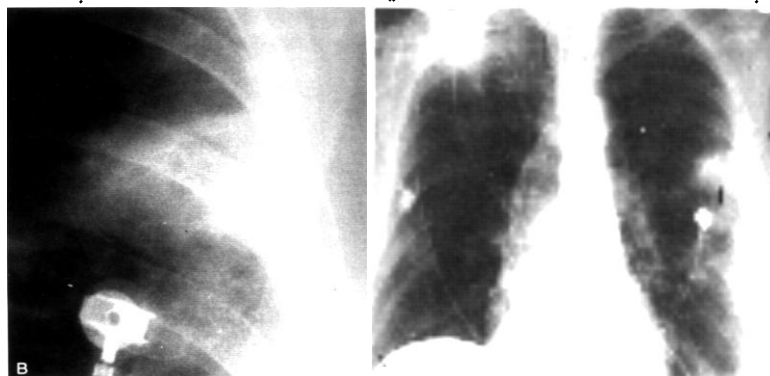


په 4.60 شکل کې د سرې كهفي افتونه ليدل كيږي.

A - قدامي او B جنبي منظرې. كهف چې په بني علوي فص کې ځای لري د كرسينوما څخه عبارت دي. د هوا او مايع سويه په كهف کې د وكتورونو په واسطه بنودل شوي.

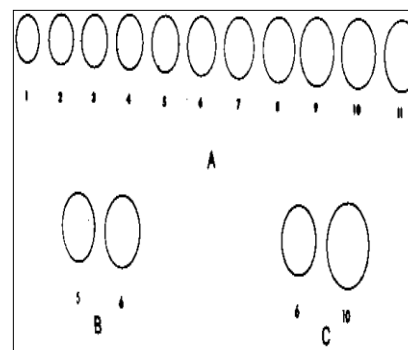
C شکل کې aspergillus موجود دي چې په دواړو پورتنیو لومونو کې یې ځای نیولای او د غټ mycetomas څخه عبارت دي (Fungus balls)

افتونو څخه، د دې ټولو جدارونه پیر وي او د افت د څرنګوالي پورې اړه لري ځینې وخت په ترضيضي افتونو کې کیدای شي چې کھف منځ ته راشي چې د نوماتوسل د جوړښت سبب ګرځي (Fig 4.61). زیاتره پینسو کې افت



د اکسري په واسطه پیژندل کېدای شي. د مایع د سطحې شته والی په نوډول کې د کھف د پیژندنې لپاره ډېره غوره نښه ده.

د سږي د ځانګړي نوډول د پیژندنې لپاره لاندیني ازمویني ګټورې دي: د سینې پخوانی فلم، فلوروسکوپي، CT او MRI لکه چې مخکې ترې یادونه وشوه د ځانګړي نوډول د تشخیص لپاره غوره رادیولوژیک مطالعه ګڼل کېږي. د دې لپاره ضروري ده چې پخواني فلمونه په پرله پسې توګه وڅیړل شي. کیدای شي چې د یو فلم او بل تر منځ ډېر زیات توپیر یعنی ډراماتیک بدلون موجود وي 4.62 شکل کې 1mm په اندازه بدلون ښکاره کېږي.



په 4.62 شکل کې په پرله پسې توګه رادیوګرافي اجرا شوي. A. په هره حلقه کې د یو ملي متر په اندازه بدلون موجود دی. B. د حلقو تر منځ توپیر چې د 5 او 6 څخه عبارت دی په کمه اندازه دی.

C. د 6 څخه تر 15 حلقو پورې توپیر په څرگند ډول دی، زیاتره وخت د انسانانو سترګې په نوډولونو کې کوچني توپيرونه شي کولای.

کیدای شي چې په اندازه او حجم کې هم تغیر وکتل شي.

د سینې فلوروسکوپي په هغه ناروغ کې ډېره مهمه ده چې په سرې کې نوډولونه ولري. د دې ازموینې په واسطه په چټکۍ او اسانۍ سره مقصد تر لاسه کیدای شي. دا ارزانه معاینه ده. لمړی باید فلوروسکوپيست ځان متيقين کړي چې نوډول د ارتيفکت، ويبنستانو او يا د پوستکې د افت څخه جوړ شوي نه وي. په بله مرحله کې باید د افت موقعیت ته پاملرنه وکړي او دا معلومه کړي چې په سرې کې ځای لري او که په عظمي ساختمان کې لکه osteochondroma، په همدې شان د ماتي شوي پښتۍ روغ شوی حالت او يا د فقراتو osteophyte ته هم پاملرنه وکړي

(Fig 4.64). همدارنگه

اناتوميک ساختمانونه هم

ولټول شي (Fig 4.14).

د افت په څنډو کې خوشه يې

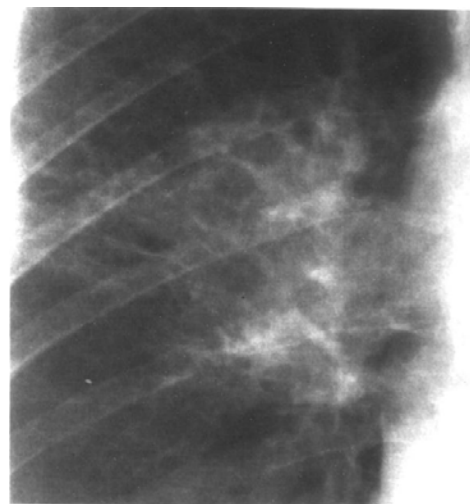
يا راوتلی حالت (Fig 4.64)

د خباث نښه گڼل کيدای

شي. دا حالت د ثديي په

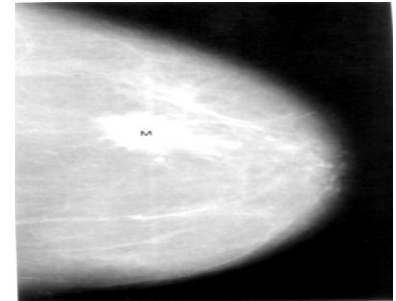
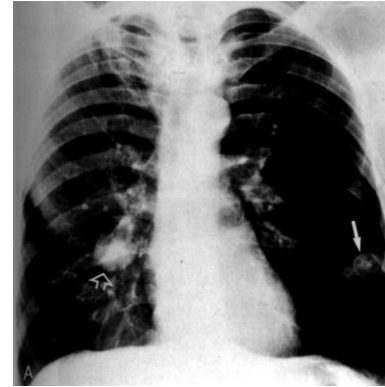
کانسر کې هم په همدې شان

ليدل کيدای شي

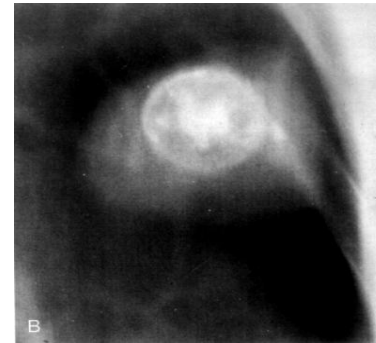


په شکل کې د سرې غنچه يې کرسینوما کتل کېږي. دا منظره په غير منظم ډول غنچه يې څنډې لري چې په غټه محيطي کرسینوما دلالت کوي

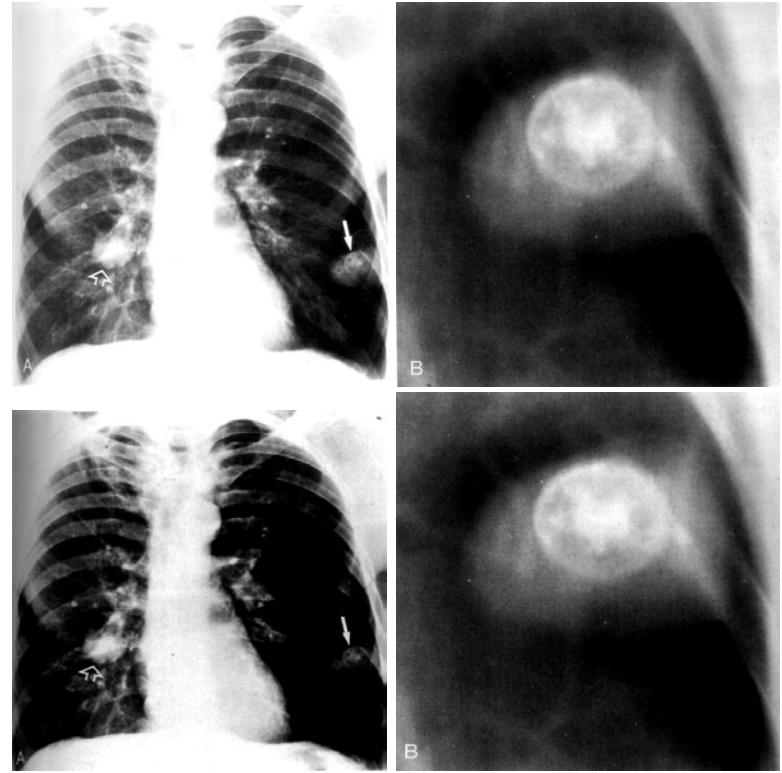
(Fig.4.65) . په افټ کې د کلسفیکشن شته والی په سلیم ډول دلالت



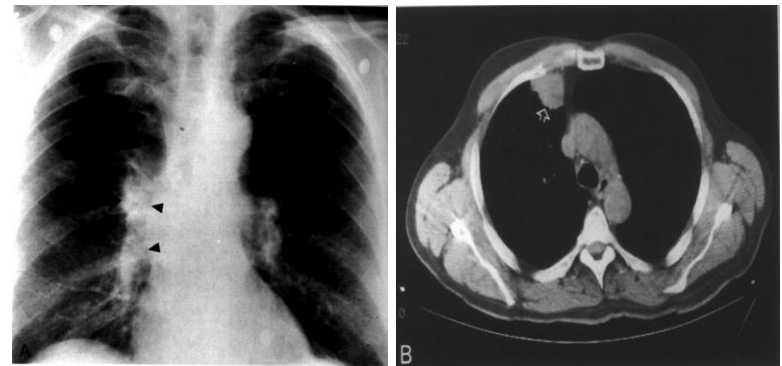
کولای شي. خاصتاً په هغه پېښو کې  
چې مرکزي موقعیت ولري او د  
جوړو د وږي په څیر وي (Pap-corn)

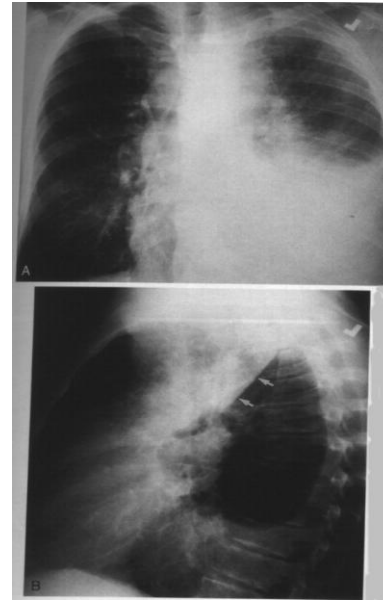


(Fig 4.66)



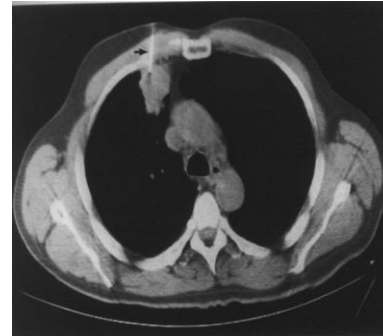
CT ډېره په زړه پورې ازموینه ده چې په ناروغانو کې درېیوې او منصف





کتلو په اړوند معلومات ورکوي  
 (Fig 4.67). پدې کې د منصف  
 اشغال یا حمله (Fig 4.68) ، د  
 سینې په جدار کې تهاجم، د  
 محیطي نوډولونو شته والی او د  
 کلسفیکشن په هکله هم معلومات  
 کیدای شي. د دې لپاره چې سروی  
 کتلي د پراخه شوي یا غټې شوو  
 اوعیو سره توپیر کړل شي نو د  
 کثیفه موادو سره یا dynamic CT  
 څخه کار اختستل کېږي.  
 همدارنگه CT د زیات شمېر  
 متاستاتیک حالاتو په هکله هم

معلومات ورکوي. په همدې ډول د پوستکي د لارې بیوپسي ته هم لارښونه



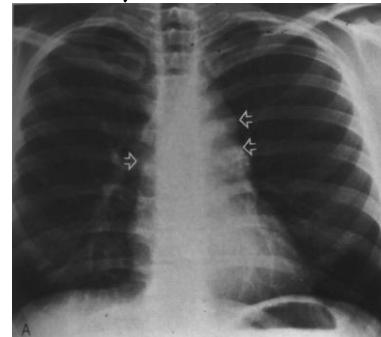
کوي (Fig 4.70). مخکې یادونه  
 شوي چې MRI په سینه د منصف د  
 شکمنو کتلو په هکله ښه تشخیص  
 پاکلای شي، (Fig.4.17).

هغه ناروغان چې په سینه کې  
 ځانگړي ډولونه لري د تشخیصي  
 مطالعي لپاره ضروري ده چې د

علوي هضمي جهاز (Upper GI) ، باریوم انیما، وریدي یوروگرافي، د  
 گېډي CT او د هډوکو متاستاتیک پلټنه وشي. او دا لدې کبله مخکې لدې  
 چې بیوپسي اجرا شي سرته رسېږي ځکه چې لمړنی محراق وموندل شي.  
 هغه ناروغ چې په ریوی افت اخته وي زیاتې مودي ته اړتیا لري چې په  
 روغتون کې پاتې شي او د ناروغ لپاره دا ډېره قمیټي ده. اخیرني تشخیص  
 د نسجي معاینې له مخې اجرا کېږي. په اوسني وخت کې دا په معمول ډول

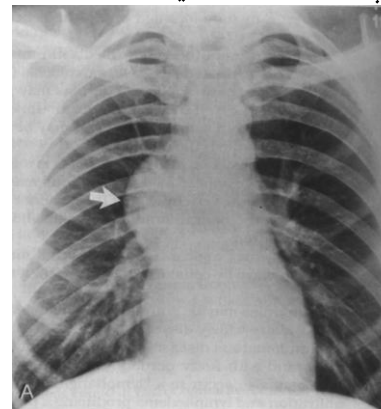
ده چې د تشخيص لپاره د افتونو څخه د پوستکي او يا د قصبیاتود ليارې د فلوروسکوپي د کنترول لاندې بيويسي اجرا کېږي (Fig 4.70). کله چې د دې دواړو طريقو په وسيله تشخيص ونه ټاکل شو. نو پدې صورت کې سينه خلاصیږي چې دا بل پړاو دی.

کله کله دا ډېره مشکله وي چې د منصف کتلي د ريوي کتلو سره توپير کړو. دا ځکه چې زياتره يې د پرائشيم څخه بهر نښې ښکاره کوي او د نريو سرحدونو لرونکي وي. د شمعي په څير سرحدونه ښکاره کوي او په محذب ډول سږي نه راتاو شوي وي. د منصف لمړنی کتلي زياتره په قدامې برخه کې او يا يې منځنی قسمت او نورې پاتې يې په خلفي برخه کې ځای لري. زياتره ناروغان چې په منصف کې کتلي لري اعراض نه ښکاره کوي. 4.3 لست د هرې برخې غير نورمال حالت څرگندوي هغه افت چې په زياته



اندازه په قدامې منصف کې ځای نيسي عبارت د (Fig 4.71) Lymphoma څخه دي، د تايموس د غدي افات

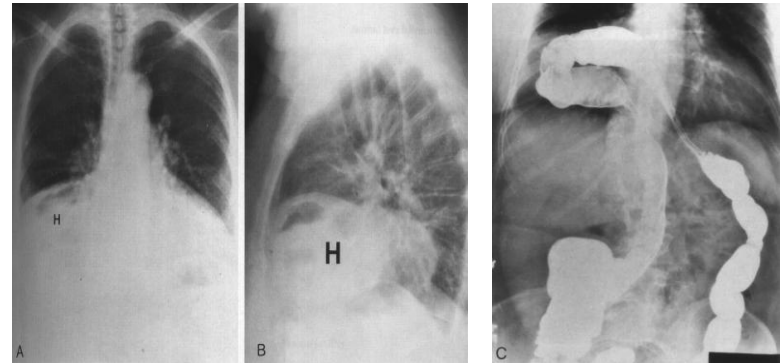
(Fig 4.72) او teratomas هم د کتنې وړ وي. نور قدامي افتونه د



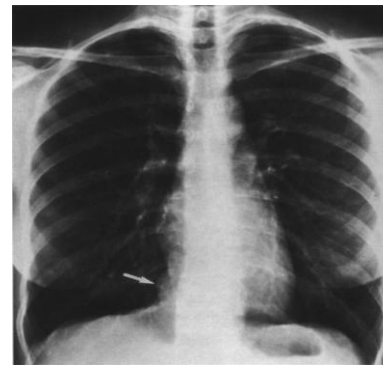
Morgagni د ثقبې د فتونو څخه دي



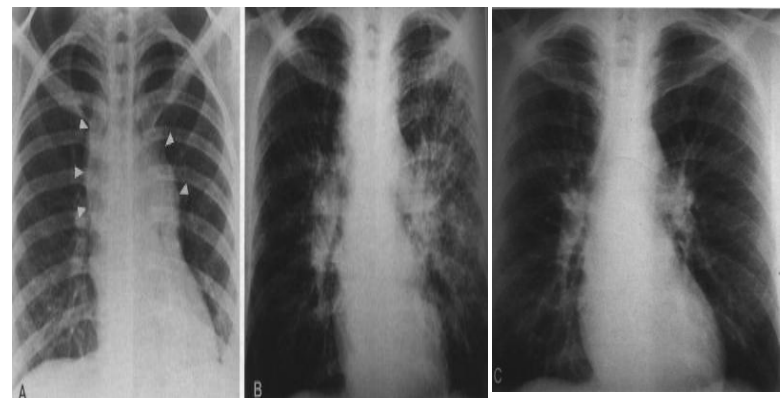
(Fig 4.73) او پيريكارديل كيسستونه

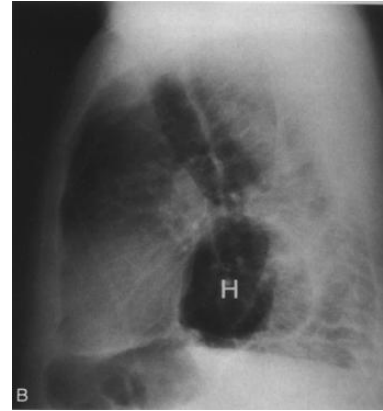


(Fig 4.74) زياتره كتلي چې په منځني منصف کې ځای نيسي عبارت د لمفاوي عقدا توڅخه دي چې Lymphoma په څير بنځاري. همدارنگه متاستاتيک ناروغي، Sarcodosis



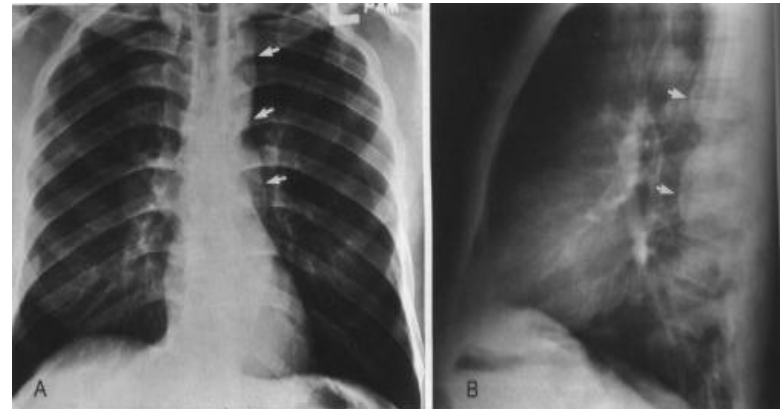
(fig 4.75) او يا انتانات وي. Hiatal او يا د مری د شاوخوا فتقونه د زړه خلف کې كتلي جوړوي. په هغه صورت کې چې د هوا اومايع سويه څرگنده





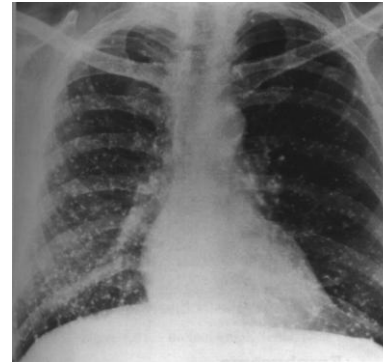
کړي نو تشخیص د باور وړ وي  
(Fig 4.76). په ځینو پېښو کې  
ارتیا پېښېږي چې د خولې د لپارې  
باریوم توصیه کړو تر څو تشخیص  
یقینې شي. هغه کتلي چې په خلفي  
منصف کې منځ ته راځي زیاتره یې  
نورجینک تومور

(Fig 4.77) وي په عمومي توګه دنتواتو سره نژدې کتلي څرګندوي او



زیاتره په فقراتو او خلفي پښتو کې بدلونونه ښکاره کوي. نوروفایبروما  
غټه او په عصبي ثقبه کې ځای نیسي. په کوچنیانو کې په نوروبلاستوما  
کې ښايي کلسفیکشن ځای ونیسي.  
برانکوجنیک کرسینوما ښايي د منصف په هره برخه کې کتله جوړه کړي. او  
کیدای شي چې په هر کاهل کې د منصف کتلي په ښه ښه څرګنده شي.  
په متعدد شکل ریوی نوډولونه ښايي ګرانولوما او یا د متاستاز له کبله  
وي. که چېرې افتونو کې کلسیم او په زیاته اندازه غټ شوي وي

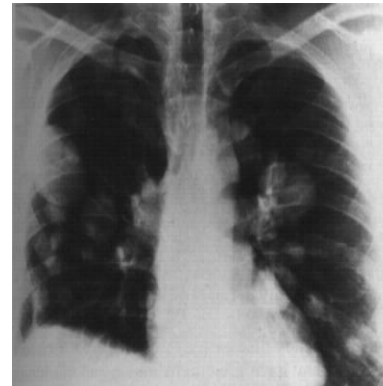
(Fig 4.78) نو زیاتره گرانولوماتوز



ناروغیو ته فکر کوو.

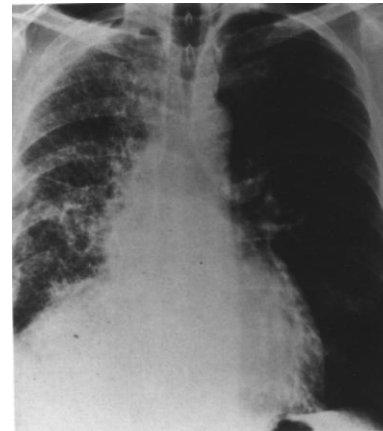
په زیاتره شمېر غټ نوډولونه چې  
په مختلفو اندازو وي او د جدار يي

مغشوش (Fig 4.79) وي نو زیاتره د متاستاز خوا ته فکر کېږي. متاستاز



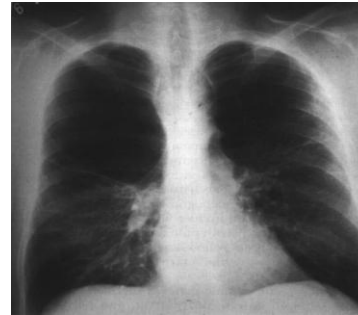کیدلای شي چې د لمفانجتیک  
لیارې وي چې په نتیجه کې په  
لمفاوي عقده کې ارتشاح او  
لمفاوي پړسوب منځ ته راوړي او  
بین الخلايې برخه کې د برجسته  
والې

سبب گرځي (Fig 4.80) .



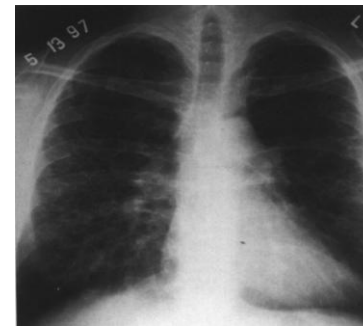
## ایمفیزيما یا (Emphysema) :-

د ایمفیزيما د تشخیص لپاره د سینې رادیوگرافي دومره ضروري نده. همدارنگه فزيکي نښې هم نیمگړې وي لکن د دې سره سره هم یو شمېر رادیوگرافيک نښې وي چې فزيکي کتنې تائید وي، د سینې د رادیوگرافي غوره استعمال په ایمفیزيما ناروغ کې د پوکاني موقیعت، د قصباتو څخه مخکې ارتشاح او نوموتورکس یا په منصف کې د هوا شته والي معلوموي. په ایمفیزيما کې وصفی رادیولوژیک نښې د زیات پرسوب، د وظیفی کموالي او د پرائشیمایي برخې تخریب دی چې دا د ناروغی د پتوفزیالوژي بنسټ جوړوي. مهمه رادیولوژیک نښه یې د اوعیو د کمښت څه عبارت ده چې نورې نښې د توروالي د زیاتوالي، د قص د خلفي برخې زیاتوالي، د سپري د حجم زیاتوالي، د حجاب حاجز د سطحی بنکته والي، هواري او یاد قبې معکوس حالت دي. د سپري د مرکزي برخې د شریانو برجسته والي، د وچې غاړې قوسي کېدل (Saber trachea)، د زړه عمودي حالت غوره کول، کیدای شي چې د پوکانيو اندازه کوچنی وي او یا غټې (Fig 4.81) او (4.82) هغه



ناروغان چې د سږو په مزمنو ناروغیو اخته وي کیدای شي چې د ایمفیزيما ټولې وصفی نښې ونه لري په ځینو کې بین الخلايي برخې برجسته وي چې دې حالت ته "dirty lung" یا خیرن سږي وايي او په هغه خلکو کې لیدل کېږي چې سگرت یا دخانیات

استعمالوي. په ځینو ځوانو خلکو په ځانگړي ډول توروالي په سږو کې



زیات وي چې په تازه یا نوې پرسوب دلالت کوي (Fig 4.88). ایمفیزيما توز بدلونونه زیاتره د نورو غیر نورمالو حالاتو سره یو ځای وي. په (4.81) شکل کې د ایمفیزيما پوکاني بنکاره کېږي. په دواړو خواوو کې موجود دي. په (4.82) شکل کې د ایمفیزيما پوکاني موجود دي چې د قلاي

راديوگرافي په واسطه په دواړو پورتنیو فسونو کې او د دېکتنيو فسونو په محيطي برخو کې ځای لري. پدې برخو کې د سپړی دا و عیوخیالونو نه لیدل کېږي.

## بین الخلايې شبکوي ناروغي

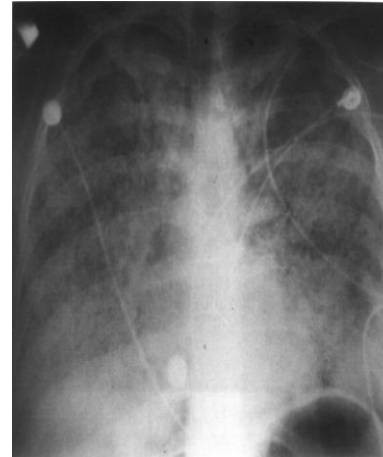### (Interstitial versus Acinar Disease)

هغه ناروغي چې د بین الفصي برخو منضم نسج اخته کوي او د دې تر څنګ ورسره د هوايي برخو ناروغي موجود وي او یا نه وي دې حالت بین الخلايې ناروغي وايي، دا هغه ګروپ ناروغتياوي دي چې د کتنې وړ راديوگرافیک بدلونونه څرګندوي. دا بدلونونه عبارت دي له خطي، نوډولر، یوځای خطي او نوډولر او شبکوي (د نسج په څېر یا د غنې د ځالي په ډول) څخه. اسباب يې مختلف دي چې عبارت د زړه د حادي عدم کفایې، نوموګونیوزس، کولاجن ناروغتياوي (فبروزيس) متاستاتیک نیوپلاستیک (لمفاجناتيس) او لمړنې التهابي حالتونه (حاده ویروسي نومونیا، بین الخلايې نومونیا). دېرې دا ناروغتياوي یوه اندازه بدلونونه په هوايي برخو کې پیدا کوي.

په ځانګړې ډول شبکوي افتونه په وصفي ډول د بڼکو په څیر څنډې لري چې په سګمنټ او فص کې خپرې شوي وي. د شب پرک منظره (چې د ثروي برخو څه غځیدلي وي)، په قصباتو کې د هوايي لیکو خیال چې په چټکۍ سره پیدا او له منځه ځي. د زړه عدم کفایه د ریوي ازیما سره، زهري او کیمیاوي عکس العمل). وینه یا هیموژ (بې سببه ریوي همپورژ)، د مایع انشاق او سنخي حجروي کرسینوما،

دا ممکنه ده چې دېرې شبکوي ناروغي د هغې د منظرې د تقسیماتو او رغېدو له مخې سره تفریقي تشخیص کړو. ریوي ازیما د شبکوي ناروغيو د جملې څخه داسې ناروغي ده چې وقوعات یا پېښې يې زیاتي وي او په زیاته اندازه ورسره مخامخ کېدای شو. اسباب يې د زړه عدم کفایه، د مایع زیاتیدل، نارکوتیک تسمم، د مرکزي عصبي سیستم انحطاط، انشاق، د

سمي گاز تنفس، يوريميا، ريوي ترومبو امبوليزم اوتريضيض، ريوي ازيما سره چې د زړه غټوالي موجودوي زياتره منشايي قلبي وي.



په 4.84 شکل کې ريوي ازيما موجوده ده. په دواړو سپړوکې د بڼکو په څير کثافتونه په خپاره ډول ليدل کېږي. د زړه حدود پدې ناروغانو کې داحتقاني عدم کفائي له کبله نه ټاکل کېږي.

(Fig 4.84). په هغه صورت کې چې زړه روغ وي ازيما له نورو سببونو څخه منځ ته راغلي وي، په علوي فص کې دا پېښه د عصبي غير نورمالو حالتونو څخه پيدا کېږي. دا منظره زياتره د يوې ورځې په موده کې بدلونونه مومي.

نومونيا هم کولای شي چې هر فص اخته کړي. کېدای شي چې په يوه خوا کې وي او يا په دواړو خواوو کې موجوده وي. د نومونياوو تر منځه څو توپيري منظري شته.

Klebsiella نومونيا زياتره په فيسور کې راوتلي حالت ښکاره کوي او په هغه فص کې چې کانسوليديشن موجود وي فاصله لري.

Staphylococcus نومونيا کېدلای شي چې زيات شمېر کھفونه او نوماتوسل پيدا کړي. د نومونيا کانسوليديشنونه په ځنډنې ډول له منځه ځي. شبکوي کانسوليديشن د سينې د راديوگرافي پر مخ تر هغه وخته موجودوي چې ناروغ د کلينيکي لوجي له مخې روغتيا پيدا کړي وي. ناروغ بايد په ډېر څير او دقت سره درملنه اجرا کړي نه راديوگرافي د لوجي له مخې.

کانسوليديشن چې د سپري د احتشا له کبله پيدا شوي وي په تدريجي ډول ښه کېږي او په اندازه کې يې په ځنډنې ډول بدلون پيدا کېږي. د سپري

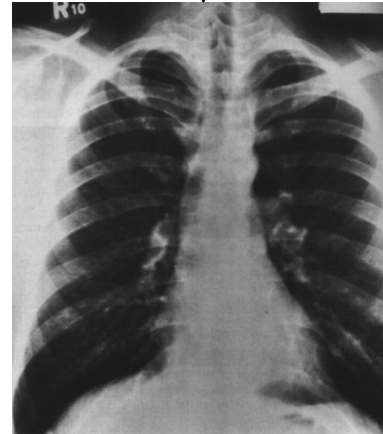
کوفتگی یا خرابیدل د ترضیض له کیله (Fig 4.85) د 24 ساعتو په موده کې روغېږي. په خالصه توگه شبکوي ناروغي باید د بین الخلائي ناروغي سره توپیر کړل شي چې دا د منظري له مخې کېدای شي.

## د سړولومړنۍ بين الخلايې ناروغتياوي (Primary Pulmonary Interstitial Diseases)

- 1 \_ انتاني ناروغي
- A \_ نړۍ رنځ
- B \_ هستوپلازموزس
- C \_ کوکسیدیديوماتیکوزس
- II انشاقې ناروغي
- A \_ غیر عضوي گرد
- 1 \_ سیلیکوزس
- 2 \_ اسپستوزس
- 3 \_ نومو کونیوزس (مخلوط گرد)
- 4 \_ هموسیدروزس
- 5 \_ نور غیر عضوي گردونه.
- B \_ عضوي گردونه.
- 1 \_ د د بزگر سپري
- 2 \_ هغه کارگران چې د سمارق سره کار کوي.
- 3 \_ بگازوزس
- 4 \_ نور عضوي گردې ناروغي
- Miscellaneous \_ III
- A \_ سارکوئیدوزس
- B \_ د درمل د اعتیاد ناروغي
- C \_ روماتوئید ارترايټس
- D \_ سکرودرما
- E \_ همیوسیدروزیس
- F \_ مزمن ترومبو امبولیزم
- G \_ هستوسایټوزس
- H \_ تفلسي بين الخلايې نومونیا.



I \_ د نامعلوم سببه بين الخلالي فيروزس، (Hamman-Rich Syndrome) د دې لپاره چې تشخيص وټاکل شي نو دا ضروري ده چې راديولوژيک او

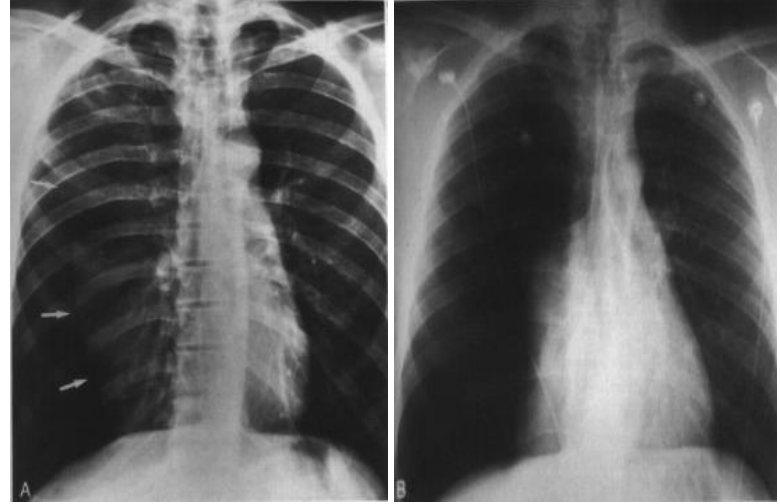


کلینکي تاریخچه سره یو ځای وڅیړل شي. بڼه کلینکي تاریخچه د تشخيص بنسټ جوړوي. خاصاً په هغه پېښو کې چې د نوموړيو نوزس او یا نورو وصفي موادو په اړوند موضوع مطرح وي. نوټ:- 4.87 \_ د 4.87 شکل څخه تر (Fig4.88) 4.89 شکلونو پورې د بين الخلالي ناروغيو مثالونو بنسټول شوي دي.

### Pneumothorax

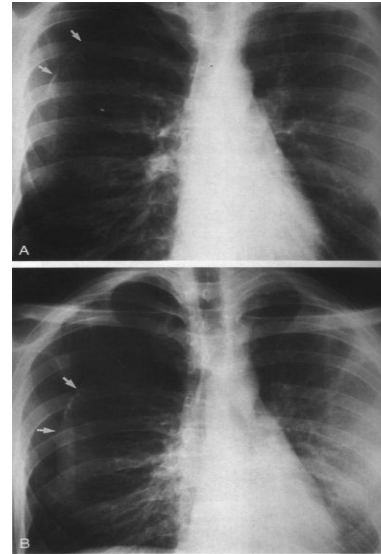
نوموتورکس د مختلفو سببونو څخه پيدا کېږي. لکه ترضيض (د ماتې شوي پښتۍ په واسطه څيریکېدل، د خنجر او يا گولۍ په واسطه زخمي کېدل). يو شمېر نور نامعلوم اسباب (د سينې عمليات، د سپري بيوپسي او د ترقوي لاندي د کټيتر تطبيق) او هم کېدای شي چې په بنفسه توگه منځ ته راشي. مهمه راديولوژيکه نښه يې عبارت د اوعيو د نشتوالي څخه ده چې د سينې د جدار سره غځيدلې وي. دپلورا ليکه ليدل کېږي چې د سينې د جدار څخه جدا شوي وي. او د سينې په نيمايي طرف کې د توروالي اندازه زياته شوي وي. که چېرې ناروغ په فشاري نوموتورکس اخته شوي وي نو هوا د پلورا جوف ته ننوځي او مخ پورته پلو فشار جوړي چې په نتيجه کې دا پېښه په منصف کې هم صورت مومي او مقابل پلو ته سپري بيخايه کوي، دا د دې سبب گرځي چې د تنفس مشکلات منځ ته راوړي. ډېره مهمه نښه د فشاري نوموتورکس دا ده چې منصف د اخته شوي طرف څخه مقابل طرف ته بيخايه شوي وي

(Fig 4.90) . دا يوه عاجله پېښه ده او بايد په چټکۍ سره د تيوب په

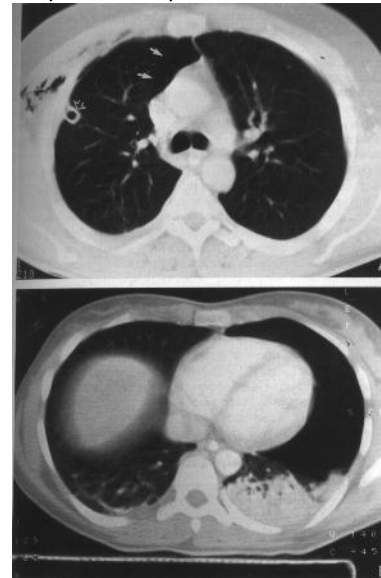


واسطه فشار کم کړی شي. يوه فرعي نښه د فشاري نوموتورکس دا ده چې  
اخته شوي خواته په حجاب حاجز فشار راوړي. د نوموتورکس په پېښه کې  
رادیوگرافي د ذفير په وخت کې اجرا کېږي

(Fig 4.91). د نوموتورکس ځینې  
 پېښې په ښکاره ډول نه وي. کېدای  
 شي چې په ازاد ډول هوا د سرې په  
 زړه کې د ولاړې حالت په فلم کې  
 څرگند شي



(Fig 4.92) CT پدې حالت کې ډېره حساسه ازموینه ده. هغه ناروغان چې  
 د ملاستي په وضعیت کې وي ازاده هوا په قدام او علوي کې ځای نیسي  
 . (Fig 4.93)

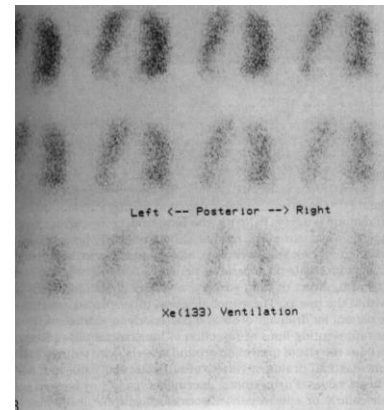
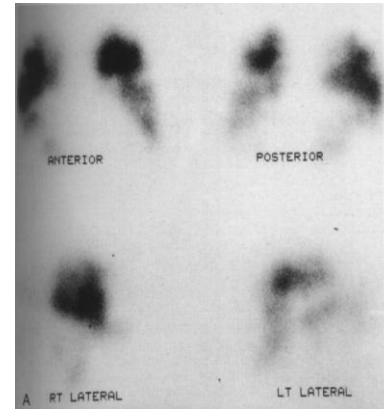


## ريپوي امبوليزم (Pulmonary Embolism) :

د سرو امبوليزم هغه غير نورماله پېښه چې زياتره په هغه ناروغانو کې پيدا کېږي چې په روغتون کې بستر وي او مړه شي دا د اتوپسي څخه وروسته تشخيص کېږي، د بده مرغه په زياتره پېښو کې امبوليزم بې د احتشا څخه منځ ته راځي ځکه چې سرې ته ډبل اروا موجود وي، ريپوي امبولي زياتره په هغه ناروغانو کې پيدا کېږي چې ناروغي يې شديد او د ډېر وخت لپاره په بستر کې پاتې شوي وي، دوی ته ورپدې ناروغتياوي د زړه د عدم کفايه يې سره يوځای موجود دي وي.

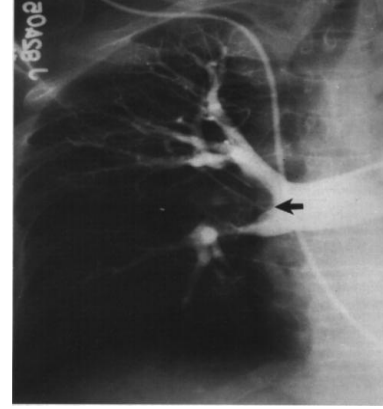
په زړه پورې دا ده چې کيدای شي څو کمې راديوگرافیک نښې د سرو د امبولي په يوه ځانگړي ناروغ کې وکتل شي. دکلنيک ډاکتران او راديو لوجستان دواړه د دې پېښې تشخيص په ډېر شکمن ډول کوي. دا ځکه چې زياتره راديوگرافیک نښې نورمالې وي او د قلبي ريپوي ناروغ لپاره نيمگړي وي، راديوگرافیک نښې هغه وخت کتل کېږي چې پلورا اخته کړي او انصباب جوړ کړي، ريپوي ارتشاح منځ ته راوړي، موضعي اتلکتنازس، د حجاب حاجز لوړوالې، او د سرې په محيطي سگمنټ کې د اوعيو اندازه کمه وي. ارتشاح او کتله د احتشا سره يوځای وي. په ځينو منظرو کې د روغيدو په مرحله کې غونج شوی کانسوليدېشن موجود وي. په هغه ناروغانو کې چې د سرو د امبولي قوي احتمال موجود وي د سرې د راديو ايزوتوپ viQ ازموينه ډېره غوره تشخيصي طريقه ده. پدې ازموينه کې راديو اکتيف پارټکلونه د کپيلويو په برخه کې ځای نيسي او دا د ريپوي شرياني نفوذیه حالت ښکاره کوي. هغه ناروغان چې په ايمفزيما، نومونيا، ريپوي فبروزس يا پلورا په انصباب اخته وي شايد غير نورمال سکن څرگند کړي. دا ځکه چې اوعي بيخايه شوي وي.

همدارنگه بايد وويل شي چې سکن په هغه ناروغانو کې هم گټور دي چې په يوه برخه کې نفوذیه حالت کم شوي وي. په داسې حال کې چې راديوگرافي کې همدا برخه نورمال حالت ښکاره کوي (Fig 4.94). په هغه



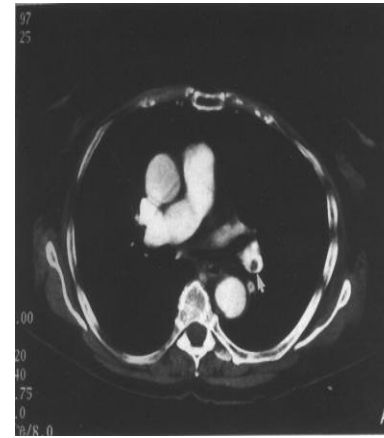صورت کې چې د سکن په تشخيص کې نيمگړتيا ښکاره شوه نو د امبولي پوره تشخيص لپاره د ريوي ارتيروگرافي څخه استفاده کېږي. د راديوگرافيک نښو په واسطه د امتلا نقيصه، ځنډنې او جريان کې پوره توپير موجود وي چې د وریدي جريان پواسطه ښکاره کېږي او په يوه خوا کې وي. حال دا چې شرياني جريان په غير نورماله خوا کې ليدل کېدای شي. ريوي ارتيروگرافي ډېره خطرناکه ده کېدای شي چې د پرمختللي اريتميا او يا مړينې سبب شي. د دې ازموينې څخه هغه وخت کار اخيستل کېږي چې د نورو لارو د تشخيص امکان موجود نه وي

4.95 شکل کې د هغه ناروغ ارتیریو گرافي کتل کېږي چې په ریښوي



امبولیزم اخته دی - ریښوي  
ارتیروگرافي سره یوځای CT scan  
spiral اجرا شوي دی چې یوه برخه  
کې نفوذیه

حالت موجود نه دي (Fig 4.96) .



## د سينې خيال يا تظاهر وروسته د جراحي عملي څخه (Appearance of the chest After surgery)

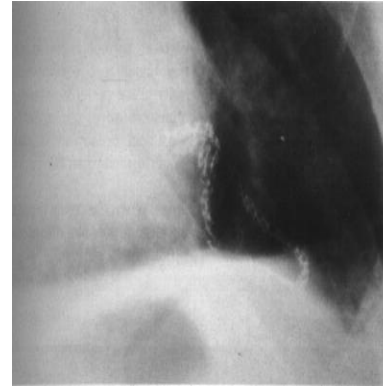
په تيرو 25 کلونو کې د سينې د جراحي د خطرونو څخه يادونه شوېده. د نوي تخنيکونو پرمختګ چې په قلبي ريبوي bypass ، د سپرو جراحي او د اکليلي شريانونو په عمليو کې ترې کار اخلي. د زړه دسامونو په اچولو، د زړه بدلون Transplon-tation او د مری باي پاز د جراحي عملي پرمختګونو د اخته کېدو او د مړينې اندازه په هغه ناروغانو کې چې مخکې د صدرې جراحي عملي تاريخچه يې درلوده راکمه کړېده. همدارنگه د سينې راديوگرافي په واسطه هغه ناروغ کې چې د زړه، سينې او يا د مری جراحي عمليات په کې اجرا کېږي تعقيب کېږي. د جراحي عملي څخه وروسته يو شمېر نوي حالت پيدا کېدای شي. د سپري په جراحي کې نقطوي کثافتونه منځ ته راتلای شي. د پلوراپه انصباب د زړه او سپرو په عملياتو کې منځ ته راتلای شي. هغه خلکو کې چې د زړه عمليه اجرا کېږي د زړه اندازه يې غټه ښکاره کېږي. د زړه عدم کفايه، نومونيا، اتلکتازس (خاصتاً په چپ ښکتنې فص کې)، او نوموتورکس پيدا کېدای شي. د زړه او يا سپري په جراحي کې يو شمېر نور شيان موجود وي لکه د سينې تيوب چې په قدامې برخه کې وي او د هوا د خارج کولو لپاره ايښودل شوي او خلفي برخه کې چې تيوب ايښودل شوی وي د مايع د دريناژ لپاره ترې استفاده کېږي. دواير خيال چې د ويستل شوي سپري ليکي ښکاره کوي. ميتالیک کليپونه چې د اوغيو د ښودلو او د پښتنيو په منظور استعمالېږي دواير درزونه يا گنډل شوی حالت په قص هډوکي کې، د منصف ډرين، په مختلفو اندازو داخل اوغيوي کتيرونه او د زړه د دسامونو ايښودنه Pacemaker ليډونه په بين البطني برخو او اپي کارديل . قسمت کې همدارنگه الکتروکارډيوگرافيک ليډونه هم شاید د سينې په جدار کې وليدل شي.

مور کولای شو چې سينه وروسته د جراحي د عمليات څخه په لاندې برخو وويشو:

- 1\_ لومړنی د سپري جراحي.
- 2\_ لومړنی د زړه جراحي.
- 3\_ لومړنی د مری جراحي.
- 4\_ د ټډي ويستل يا (Mastertary)

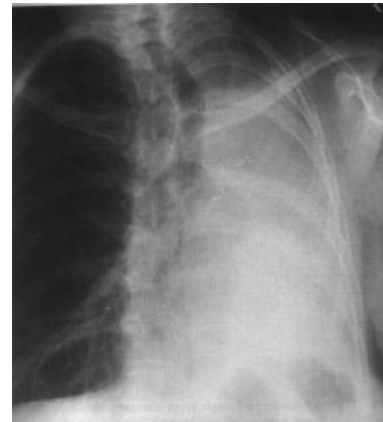
لومړنی د سږي جراحي يا Primory lung surgery :  
 په هغه ناورغ کې چې د سږي جراحي صورت مومي په اساسي توګه درې  
 عملي يا پروسجرونه به وي چې عبارت د بيوپسي، د سږي ويستل او د فص  
 ويستل.

د بيوپسي يا د افت د څنډي پريکول د راديوګرافيکي لارښونې لاندې د  
 وایر په واسطه صورت مومي چې په سږي کې اينبول کېږي. (Fig 4.98).

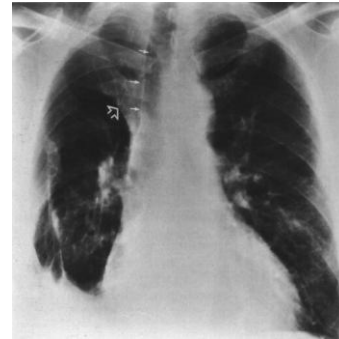

زیاتره د پنځمي او شپږمې خلفي  
 پښتنيو سره نژدې اجرا کېږي.  
 د سږي ويستل يا له منځه وړل چې  
 اخته شوي نیم طرف کې مایع لیدل  
 کېږي او هوا په اخته شوي خوا کې  
 په تدریجي ډول جذب شویده. او  
 opaque بڼه یې غوره کړیده. زړه او  
 منصف هغه خوا ته کش شويدي  
 چې جراحي عملیه په کې اجرا

شویده. زیاتره وخت د زړه حدود نه لیدل کېږي. پاتې سږي کې هوا زیاته  
 ښکاري (Fig 4.99).

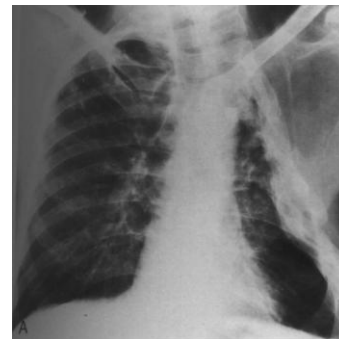




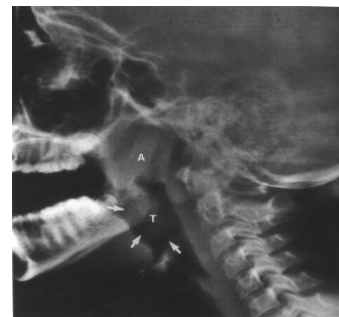

په هغه ناروغانو کې چې فص يې ويستل شوي د وایر خیال د قطع شوي برخې سره لیدل کېږي متالیک کلیپونه شاید د اوښو څخه تیر شوي وي. پدې برخه کې د فیسورونو بیخایه کیدل د اتلکتازس په واسطه منځ ته راغلي وي، په پاتې شوو فصونو کې پرسوب موجود وي دا نښې په 4. شکل کې څرگند کېږي.

توراکو پلاستي يا Plombage هغه عملیې دي چې د سینې مړې برخې د دې پواسطه ويستل کېږي. هغه ناروغ کې چې دا عملیې اجرا شوي وي د سینې د جدار په پورتنۍ برخه کې د سوي



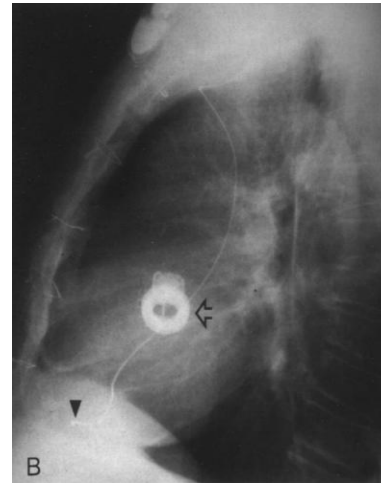
شکل لرونکی وي. (Fig 4.101 A). او په هغه ناروغ کې چې Plombage عملیه اجرا شوي وي اجنبي مواد په کې



ښکاره کېږي (Fig 4.118).

لومړنۍ قلبي جراحي:

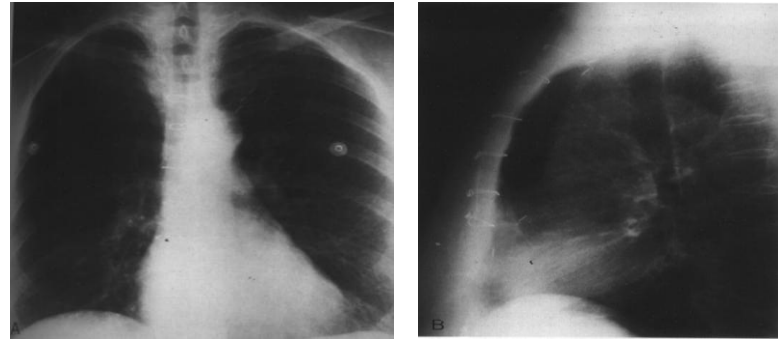
دا عملیه هغه وخت اجرا کېږي چې د زړه لویه برخه کې Damage یا تقیصه منځ ته راغلي وي لکه د زړه په دسامونو کې دا کلکي شریانو تنگه



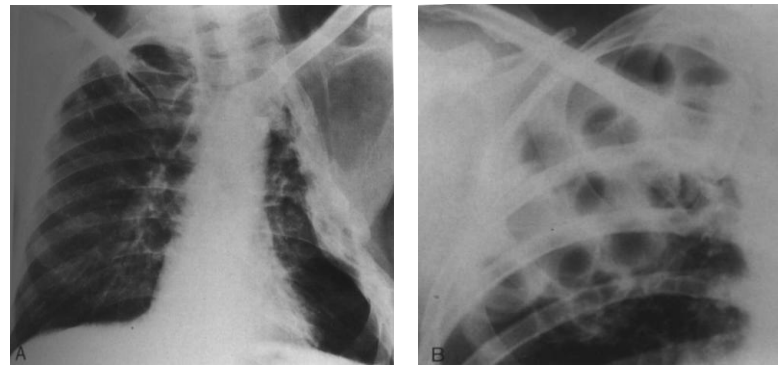
شوي برخه کې د Bypass عملیه صورت مومي په موقت ډول د زړه د ولادي ناروغیو ارامولو او د Transplantation لپاره په زیاته اندازه په هغه ناورغانو کې چې د کسبي ناروغیو لپاره جراحي عملیې سرته رسیدلي وي د قص په هدو کې چې د وایر خیالونه لیدل کېږي. که چېرې وایرونه په کوچني اندازه وي نو دا پدې دلالت کوي چې په کوچنیوالي کې جراحي عملیه اجرا شویده.

هغه د سامونو کې چې مصنوعي د سام تطبیق شوي وي په مختلفو ډولونو وي او د دوی خیال د ساده رادیوگرافي پر مخ په اسانۍ سره د مترال او یا ابهر حلقي کې کتلاي شو (4.103 او

(fig 4.102) په هغه ناروغانو کې چې Bypass عملیه اجرا شوي وي نو په



اکلیکي شریانو کې زیاتره د متال کلیپونه د زړه په ایپي کارډیال برخه کې خیال ورکوي. کله کله کوچنی متال حلقي د ابهر په قاعده کې په اکلي لي بای باز دلالت کوي. دا نښې په (Fig 4.104) کې لیدل کېږي. د اکليلي شریان Stents د هغې کلیشې



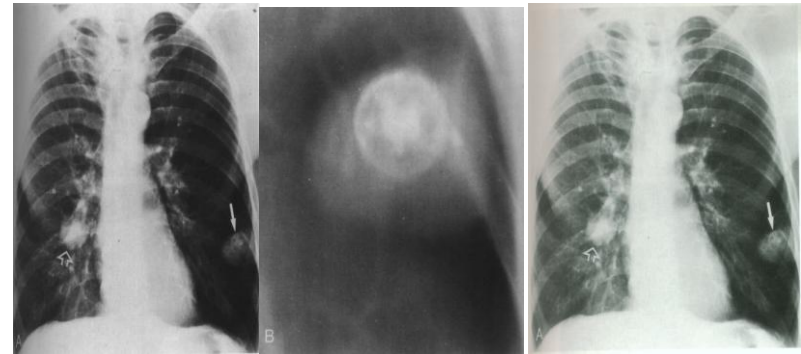
پر مخ لیدل کېدای شي چې په غوره توګه اجرا شوي وي.

هغه ناروغانو کې چې د زړه د موقتي آرامۍ لپاره جراحي عملیه اجرا شوي وي په مختلفو ډولونو بدلونونه لیدل کېږي. چې د جراحي د عملي د ډول پورې اړه لري.

Pacemakers دوه مختلف داخل اوعیوي او ریڼي کارډیال ډولونه دي. داخل اوعیوي لیدونه په عمومي توګه په بڼې بطین کې ایښودل شوي وي.

چې د خلفي قدامي او اړخيزي راديوگرافيو پر مخ يې کتلاى شو. (Fig 4.103).

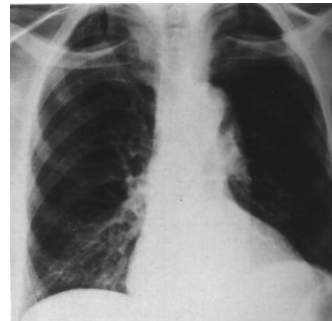په اوسنيو وختونو کې کارډيالوجيستان په زړه کې اتوماتيک defibrillator (AICD) استعمالوي چې په مستقيم ډول زړه ته د سينې د قدامي جدار څخه د پوستکي د لاندې رسېږي. دا ليدونه د يو ترانسميټرېکس سره تماس کې وي چې دا هم د تحت الجلد د ليارې گيډي ته رسېدلي وي کله چې بطني تکی کار ديا يا Fibrillation پيدا شي. دا ايښودل شوي الې په اتوماتيک ډول ډيسچارج کېږي او د ارتيميا له کبله چې دفعتاً مړينه منځ ته راځي مخنيوی يې کېدای شي. دا الې د سينې د راديوگرافي پواسطه کتل کېږي (Fig 4.66).



د مری لوړېږنې جراحي عملیه یا (Primary Esophageal surgery) :  
 یو شمېر زیات طرز العملونه مری کې د ناروغیو د موقتي ښه والې لپاره استعمالېږي. چې په بنسټیز ډول یې دوه ډوله عبارت د Bypass جراحي د هیاتل فتق د ترمیم څخه دي. په بای پاز عملیه کې معده او یا یوه برخه د کولون د مری په تنگه شوي یا سرطاني برخه کې استعمالوي. د بای پاز شوي برخې خیال د سینې د راديوگرافي پر مخ د کتنې وړ وي چې په 107 شکل کې ښکاري. کله چې هیاتل فتق ترمیم شي نو د زړه شاه خوا ته خیال ښکاره کوي. دا پدې دلالت کوي چې د معدې فندس د مری ښکتنی برخه کې ځای نیولای دی. میتالیک کلیپ هم پدې برخه کې لیدل کېږي.

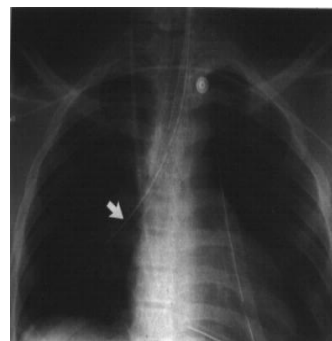## : Mastectomy

هغه ناروغان چې د ثدي په کانسراخته وي د جراحي عمليې په واسطه يې  
اخته شوي نثيغ ويستل کېږي هغه خوا چې اخته شوي وي يوه اندازه نثور



خيال ښکاره کوي. دا له دې کبله چې د  
ثدي خيال د بکتورا لیس د عضلي د  
پاسه نه ښکاره کېږي (Fig 4.108)  
کله کله د متال کلیپس خيال ښکاره  
کېږي دا پدې دلالت کوي چې نوډول  
ويستل شوی.

د سينې راديوگرافي وروسته د عمليات  
خخه ښکاره کوي چې ناروغه شوی دی او د پخوانۍ ناروغۍ نښې په کې



نه ليدل کېږي. زياتره وخت د قصبې په  
تنه کې د تيوبونو خيال کتل کېږي (fig  
4.109).

او يا هم کېدای شي چې په مری کې هم  
خيال ښکاره کړي. همدارنگه داخلي  
وريدي يا داخل شرياني کتيترونه کله  
کله د کتنې وړ وي.

## نور تظاهرات

(Other Considerations)

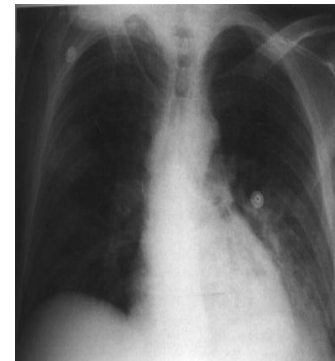: Radiation Pneumonia

دا هغه ناروغي ده چې د سږي په بين الخلائي برخه کې ناروغتياوي پيدا کوي. همدارنگه ند بي جوړښت او د سږي د حجم د کموالي سبب هم گرځي. دا هغه وخت منځ ته راځي چې سږي ته 20 GY او يا د دې څخه زياته تشعشع ورسېږي. په وصفي توگه د 60 GY او د دې څخه زياته اندازه شعاع د پنځو څخه تر شپږو اونيو پورې توصيه کېږي. په حاده مرحله کې کانسوليدېشن څرگندوي چې د نور برخو سره ورته والي لري. د راديوگرافیک تشخيص په اړوند بايد ووايو چې د کليشي پر مخ غير نورمال حالت موجود وي چې غير اناتوميک او په هغه برخه کې چې راديوتراپي اجرا شوېده سرحدونه کې يې په اخيرو وختونو کې فبروزس منځ ته راځي چې معمولا د ثروي برخې او فيسور د بيخايه کېدو سبب گرځي.

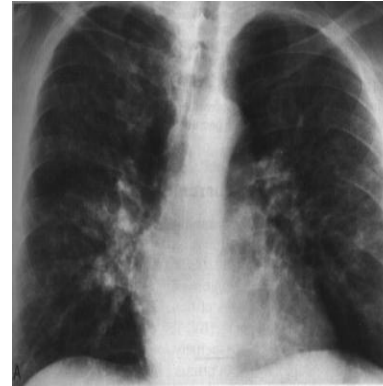### Aids-Related Abnormalities

د ايدز ناروغي (H IV) ويروس له کبله منځ ته راځي. هغه ناروغان چې پدې ناروغۍ اخته وي په يو شمېر ريبوي انتاناتو نيوپلازمونو او د درملو په عکس العملونو اخته کېږي.

د Pneumocystis Carinii نومونيا پېښې 75% پدې ناروغانو کې پيدا کېږي. د ناروغ په لومړنۍ مرحله کې نازکه شبکوي يا نوډولر

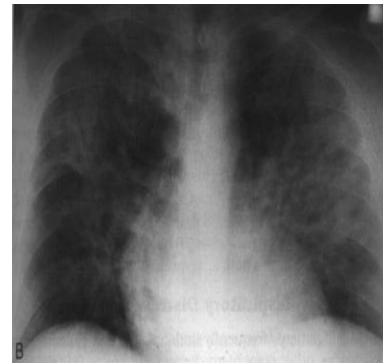


ساختمانونه په پورتنې فص کې موجود وي. صاعقوي حالت يې هغه وخت موجود وي چې يو ځای شوي کثافتونه منځ ته راشي (Fig 4.111). بله منظره يې د ثروي برخې د متناظرو کثافتونو څخه عبارت ده چې د ريبوي ازيما سره ورته والی لري.



د زړه اندازه په نورمال ډول وي  
(Fig 4.112).

په HIV اخته ناروغانو کې یوازې  
Pneumocystis انتان پټوژن نه  
دی. بلکې پايوجنيک مکروبونه لکه  
هيموفيلوس انفلونزا او  
ستريپتوکاکس هم د نومونیا سبب  
گرځي. د دې سره یوځای فنگل،  
نوکارډيال او مايکوپکټريال  
انتانات (مايکوپکټريو



توبرکلوزس، مايکو بکټريوم داخل  
النجروي) هم غير معمول ندي.  
Kaposi سرکوما 1/3 برخه هغه  
ناروغانو کې پيدا کېږي چې په ايدز  
اخته وي. د راديوگرافي د کليشي  
پر مخ دواړو خواو کې په متناظر

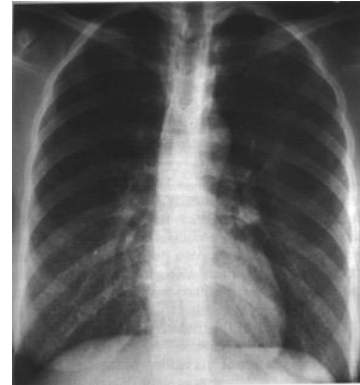ډول نوډولونه څرگندوي چې شبکوي، نوډولر پراښميايي منظره ښکاره  
کوي، په منصف او يا ثروي برخه کې د لمفاوي عقدا توغټوالی او د پلورا  
انصباب موجود وي. د هوائی برخو کشف تونه په ريبيوي هيمورژ دلالت کوي.  
په 4.113 شکل کې يو شمېر دا نښې ښکاره کوي.

## نری رنخ (Tuberculosis)

نری رنخ (TB) یوه ستره بشري ستونزه ده. په امریکا کې تر 1985 کال پورې په کې زیاته اندازه بازگشت را پیدا شویدی د دې دلایل عبارت دي له درملو سره عادت، د کورنیو ناروغانو په شمېر کې زیاتوالی او په HIV ویرس باندې د ناروغانو اخته کېدل.

د سږو نری رنخ په دوه ډوله دی چې یو یې عبارت د لومړنی او بل د دویمي یا ثانوي څخه دی.

لومړنی نری رنخ په ریوی برانشیم کې پیل کوي او د رادیوگرافي د کلیشي پر مخ بین الخلائي بدلون منځ ته راوړي پورتنی لوبونه په زیاته اندازه اخته کوي (fig 4.114). معمولاً په یوه خوا کې تروي برخه کې د لمفاوي عقدا تو



د غتوالی سبب گرځي. کله چې

درملنه اجرا شي نو په برانشیمایي برخه او لمفاوي عقدو کې کلسفاید حالت معمولاً نه لیدل کیږي. هغه وخت چې دا وصفي منظره څرگنده

شي دې حالت ته Primary

Complex وايي. په دویم یا ثانوي

نري رنخ کې په زیاته اندازه انتاني

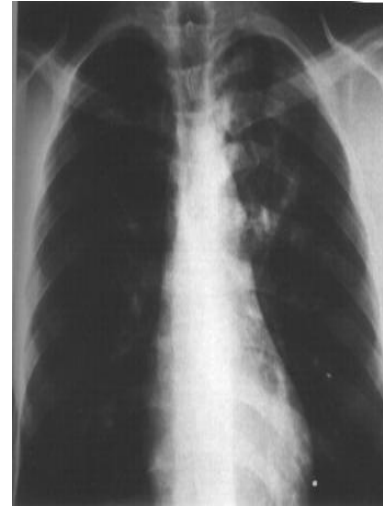
پېښه مینځ ته راځي او په منتشر یا خپاره ډول دواړه سږي اخته کوي او په بین الخلائي برخه کې دوا وري د طوفان په څېر تظاهرات لیدل کیږي دې

بدلون ته Miliary یا

TB

بدلون ته

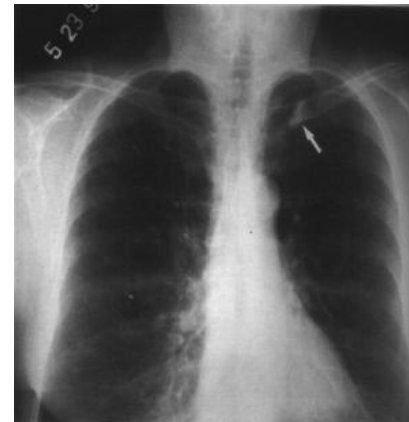




جاورسي نری رنخ وايې. (Fig 4.115)

د دويم يا ثانوي رنخ په واسطه چې اخته کېدل صورت ومومي نو انتان ته يې بې حرکتته محراق وايې. په داسې ناروغانو کې ښايې بين الخلالي کثافتونه يو ځای د کھف سره او يا بې له کھف څخه موجود وي. په اخيرنې مرحله کې فبروزس او تندوبي نسج پيدا کېږي چې د حجم کموالی هم ورسره يوځای وي.

فيسورونه او اوعیي بيخايه شوي وي او د کلسفيکشن موجود وي (Fig 4.116).



## د غټانو تنفسي فشاري سندروم

### (Adult Respiratory Distress Syndrome)

هغه ناروغانو کې چې په چټکۍ سره د ریبیوي پرمختللي ناروغي اختلاط پیدا شي دې حالت ته (ARDS) وایې پدې ناروغانو کې دوامداره انوکسیا، د وینې یو شمېر بدلونونه، نومونیا، ریبیوي ازیما او اتلکتاز تاسس کوي. پدې حالاتو کې په ورځ کې بدلون راتلای شي پدې شرط چې ریبیوي وظایف معاوضه شي.

د پورتنی هوایی لیاری بندښت (Upper Airway obstruction):

Choanal atresia هغه انسدادی پېښه ده چې د بلعوم په خلفي جدار کې منځ ته راځي. په نوو پیداشوو ماشومانو کې د پزې د لیاری د تنفس ستونزه رامنځ ته کوي. خاصاً د تغذي په وخت کې په 90% پېښو کې عضمي بندښت موجود وي. 33% په دواړو خواو کې وي. د CT په واسطه غوره تشخیص ټاکلای شو.

د تانسې او اډینویډل غټوالی بنائې بې له اعراضو په کوچنیانو کې

وموندل شي. د رادیوگرافي په واسطه

غټوالی لیدل کېدای شي (Fig 4.118).

معمولاً د غوره کلینکي معاینې پواسطه

معلومات تر لاسه کولای شو.

د ایپي گلوت التهاب او Croup په

پورتنیو هوایی طرقو کې د تنفسي

Stridor یا خُر خُر سبب گرځي. همدارنگه

تبه یا ټوخی او تخریش حالت هم منځ ته

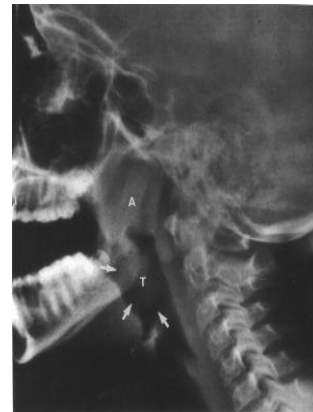راوړلای شي

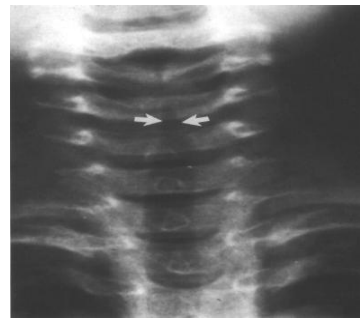
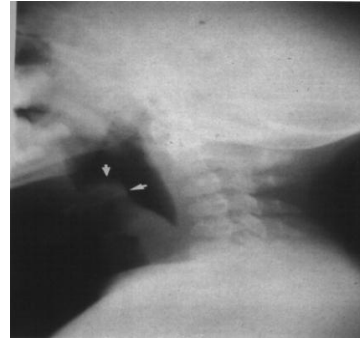
د ایپي گلوت د التهاب پېښې کمی دي لکن د Croup په نسبت خطرناکي

دي. زیاتره پېښې یې د 3 1/2 کلنۍ عمر کې پیدا کېږي. زیاتره د

Influenzae انتان پواسطه منځ ته راځي. د ورمېر د اړخيزي رادیوگرافي

په واسطه د epiglottitis په اندازه کې غټوالی او په مخاطي التواتو کې





پيروالی صورت مومي. (Fig 4.119). د همدې مخاطي التواتو پيروالی د هوائی لیارو د بندښت سبب گرځي. د Croup زیاتره پېښې د وایرل له سببه منځ ته راځي د ورمېږ قدامي رادیوگرافي کې د گلوت څخه ښکته د وچې غاړې په جنبي قوس کې کمښت پیدا کېږي. په قدامي منظره کې په هوائی طرفو کې نریوالی منځ ته راځي چې د سر چپه V بڼه غوره کوي دې ته Steeple نښه وایې. (Fig 4.120).

## په نوو زیریدلو کې بې نظمې یا

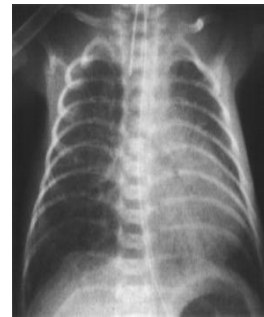### (Disorders of Newborns)

یو شمېر حالات په نوو پیدا شوو ماشومانو کې خاصتاً چې بې مودي زیریدلي وي او یا کم وزن لرونکی وي منځ ته راځي چې عبارت دي د بې مودي د سرې ناروغي، تنفسي فشاري سندورم یا (RDS)، قسبي ریوي دیسپلازیا، د لامده سرې ناروغي او میکونیوم انشاق.

د بې مودي د سرې ناروغي په هغه نوې پیدا شوي کوچنیانو کې منځ ته راځي چې وزن یې د 1500g څخه کم وي. پدې ناروغانو کې اعراض او علايم نه ښکاره کېږي تر څو چې د دې عمر د 4 یا 7 ورځو ته ورسېږي. د رادیوگرافي د پانې پر مخ په دواړو سرېو کې په خپاره ډول گرانولاريتي لیدل کېږي.

د هوايي لیکو خیال د کتنې وړ نه دی. د هغه نوې پیدا شوي ماشوم وزن چې د 1000g څخه کم وي. کیدای شي چې د تنفسي سیستم ناروغي د داخل قحفي هیموراژ د اختلاط له کبله تنخري التهاب په کولون کې او د قسبي ریوي دیسپلازیا منځ ته راشي. په غیر اختلاطي پېښو کې 80% ناروغان روغ پاتې کېږي.

RDS د هیالین د غشا ناروغي ده (HMD)، پدې صورت کې د تهوئی لڼوالی او ریوي نیمگرتیا یا نقیصه موجود وي. دا په هغه نوو پیدا شوو ماشومانو کې منځ ته راځي چې عمر یې د 36 څخه 38 اونيو پورې وي او وزن یې د 2500g څخه کم وي او هم د مړینې سبب گرځي.



د رادیوگرافي د پانې پر مخ په خپاره ډول گرانولر سنخي منظره ښکاري چې د Ground glass یا تراشل شوي ښیښې منظره غوره کوي (Fig 4.121). د هوائی لیکو خیال پدې پېښه کې د RDS څخه بشپړ توپیر لري لکه چې مخکې ترې یادونه وشوه. د RDS اختلاط عبارت دی د نوموتوراکس، په منصف کې د

هوا شته والی، بین الخلالی ایملیزیم، په زیاتره پېښو کې قصبي ریوی  
ډیسپلازیا منځ ته راځي.

دا پېښه زیاتره په هغه ماشومانو کې هم پیدا کېږي چې بې مودې زیریدلې  
وي او د سږو په مزمو التهابي ناروغیو اخته وي. د څلورو کلینکي او  
رادیوگرافیک مرحلو څخه یادونه کوو.

اوله مرحله د RDS سره یو شان ده د کلینکي او رادیوگرافیکي له نظره. په  
دویمه مرحله کې تظاهرات د 4 او 5 ورځو په منځ کې ښکاره کېږي چې په  
دواړو سږو کې په پرمختللي ډول کثافتونه موجود وي.

دریمه مرحله د 10 او 20 ورځو په موده کې ښکاره کېږي چې د سږو منظره  
د رادیوگرافي د پانې پر مخ د پوکانو په څېر وي او ورسره یو ځای په زیاته  
اندازه د سږو کھفونه موجود وي.

څلورمه مرحله وروسته د یوې میاشتي څخه پیل کېږي چې ورسره په وصفي  
توگه زیاته هوا موجوده وي خاصاً د سږو په

قاعده کې او هم ورسره د فبروزس خیال

لیدل کېږي (Fig 4.122).

ډېر مولفین په دې عقیده دي چې Wilson-  
mikity Syndrome د BPD سره یوشان

دي. د لوند سږي ناروغي (په نوې پیداشوي  
کوچني کې تېرېدونکي عسرت تنفسي) د

نوې پیداشوي کوچني د سږي د ځنډني

جذب او د مایع د پاکي کېدو څخه منځ ته راځي. دا په نوې پیداشوي

ماشوم کې زیاتره د تنفسي فشار سبب ګرځي.

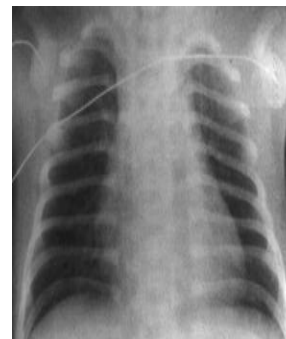
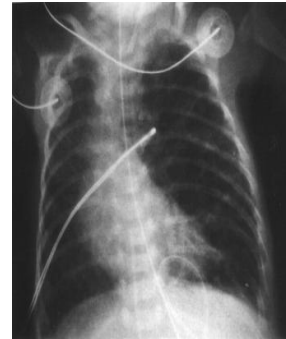
د رادیوگرافي د پانې پر مخ د مایع خیال په

سږو کې څرګندېږي. ځینې وخت د تراش

شوي ښېښې په ډول خیال ښکاره کوي چې د

RDS سره ورته والی لري چې دا د زیریدني

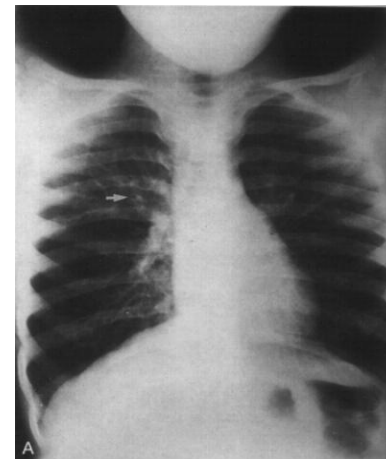
څخه وروسته د 2 یا 6 ساعتونو په موده کې



منخ ته راځي (Fig 4.123) او د 10 څخه تر 12 ساعتو پورې له منخه ځي. د سينې راديوگرافي تر 48 ساعتو پورې نورماله بڼه غوره کوي، چې دا د تشخيص لپاره ډېر اهميت لري. د ميکونيوم انشاقې سندروم د زېږيدنې پر وخت کې د ميکونيوم موادو انشاق له کبله پيدا کېږي. دا د کميياوي نومونايټس سبب گرځي چې په نتيجه کې په دواړو خواوو کې په غير متناظر ډول کثافتونه ښکاره کوي د نوموتوراکس او يا په منصف کې د هوا شته والی په 25% ناروغانو کې منخ ته راځي. څرنگه چې دا التهابي پېښه د راديوگرافي د پانې پر مخ په ځنډنې ډول له منخه ځي نو دا ضروري ده چې د پوره باور لپاره د ميکونيوم د تاريخچې په اړوند معلومات ترلاسه شي. هغه نومونايوي چې د نورو پېښو له کبله پيدا کېږي راديولوژيک منظره يې د غټو کوچنيانو او کاهلانو په څېر ده.

#### : Bronchiolitis AND Asthma

د قصباتو التهاب د کلينيکي له نظره د وایروس له سببه منخ ته راځي (معمولاً تنفسي خوبونکی وایرس) او په وصفي توگه په هغه ناروغانو کې ليدل کېږي چې عمر يې د يو کلنۍ څخه زيات وي پدې کوچنيانو کې وصفي سندروم د سونياري يا Wheezing ، د تنفس زياتوالی او په کمه



اندازه د تبې څخه عبارت دي. د راديوگرافي د پانې پر مخ زيات پرېسوب، د قصباتو د برخې د پيالې شکل غوره کول، د ثروي برخو کې د ليکو په څېر د کثافت شته والی او نشتوالی (Fig 4.124) موجود وي. کله چې ناروغي له منخه ولاړه شي نو د

سینې رادیوگرافي نورماله بڼه غوره کوي. Asthma په وصفي توگه په زړو ناروغانو کې موجوده وي. د رادیوگرافي د کلیشي پر مخ په وصفي توگه د زیاتې هوا شته والی او د قصباتو د مقدمې برخې د پیالې شکل غوره کوي. دا نښې د برانکولایتیس په څېر دي. کېدای شي چې د نومونیا کانسولیدیشن ورسره یوځای وي.

## پنځم څپرکی

### د زړه تصویر

#### (Cardiac Imaging)

د قلبي وعائی سیستم رادیولوژی د رادیولوجیست او کارډیالوجیست د دواړو لخوا په شریکه څیړل کېږي. د کلینیک ډاکټر لخوا هم کېدای شي چې د غټ زړه احتقاني عدم کفایه او یا د زړه ولادي ناروغي یوه اندازه تشخیص شي. لاکن د دې لپاره چې په ناروغانو کې د ناروغۍ په بنسټ او د هغه بدلونونه چې د دې پېښو څخه پیداشویدی، او هم د ریوی او عیو او د زړه په وصفی جوښونو باندې پوه شو نو د زړه شکمنې ناروغتیاوې په دوو برخو ویشو. چې عبارت دي د اناتومیک بدلونونو تصویر او د وظیفوي حالت ښکاره کول.

لومړنی مقصد د رادیوگرافي، را دیونوکلنټید مطالعاتو او ایکوکارډیوگرافيک مطالعاتو په واسطه معلومولای شو. دویم مقصد د زړه د کتیترایزیشن او د کثیفه موادو د ذرق په واسطه ترلاسه کېدای شي چې په لاندې ډول ترې یادونه کوو.

#### تخنیکي کتنې یا (Technical Consideration) :

په تېرو دوو لسیزو کې تشخیصی تصویري تخنیکونه عبارت دي د رادیوگرافي د زړه سرچینیل، د زړه فلورسکوپي او د زړه کتیترایزیشن چې د 1975 څخه مخکې ترې کار اخستل کېده. اوسنې وخت کې د التراسوند تصویر، د زړه رادیونوکلنټید مطالعات، CT او د MRI په واسطه حقیقي تشخیصونه ټاکل کېدای شي. رادیولوجیست او کارډیالوجیست کولای شي چې د خپلې ناروغۍ یا ناروغ تشخیص معلوم کړي. او په اوسنیو کلونو کې دا سټنډرډ مطالعات دي.

د دې تخنیک د کتنو څخه په سینه کې هم کار اخیستلای شو چې په څلورم فصل کې ترې یادونه شوي. د زړه د تصویر لپاره په اساسي توگه د لاندې تخنیکونو څخه کار اخیستل کېږي.



1- د سينې راديوگرافي.

2- د زړه فلورسکوپي.

3- د زړه کتيترايزيشن او د اکليلي شريانو ارتيريوگرافي.

4- ايکو کارډيوگرافي.

5- راديو ايزوټوپ مطالعات

CT - 6

MRI - 7

په اوسني وخت کې د زړه د شکمنو ناروغيو لپاره د ايکو کارډيوگرافي د تخنيک څخه په زياته اندازه کار اخلي.

د سينې راديوگرافي:

هغه ناروغان چې د زړه د ناروغيو شک پرې موجود وي نو د سينې راديوگرافي ډېره غوره او په زړه پورې ازموينه ده. په ډېرو پېښو کې د (PA) خلفي قدامي راديوگرافي په واسطه د نورمالې اناتومي په نظر کې نيولو سره د شريانو او وريدونو او يو شمېر نورو ناروغيو تشخيص کيدای شي. په عمومي توگه د سينې او زړه د تناسب په خلفي قدامي راديوگرافي کې د زړه د اندازي لپاره کار اخيستل کېږي (CTR). پدې توگه چې د عرضاني قطر اعظمي اندازه، د سينې د عرضاني محيطي قطر سره تناسب ورکوي. په دې ميتود باندې هم انتقاد شته دا ځکه چې د زړه اندازه بايد په دواړو خلفي قدامي او اړخيز ډول کې هم معلومه کړل شي.

د زړه فلورسکوپي يا (Cardia Fluoroscopy):

د زړه فلورسکوپيک ازمويښت يوازې کله کله د زړه او ريويي د حرکت د معلومولو، قوسونه او د حرکت قوه (د زړه د انيوريزمونو لپاره)، د زړه د دننيو کلسفيکشنونو (د سامي، اکليلي شريانو او يا پريکارد) او په هغه ناروغانو کې استعمالوي چې په شکمن ډول په کې د پريکارد انصباب موجود وي (بنصانونه کم او د پريکارد د لاندې شحمي کتله بيخايه شوي وي).

## د زړه کتیترایزیشن او د اکلیلی شریانونو ارتیویوگرافي (Cardiac Catheterization and Coronary Arteriography)

د زړه کتیترایزیشن او د اکلیلی شریانونو ارتیویوگرافي هغه تهاجمي طرزالعملونه دي چې د کارډیالوجیست یا د قلبی وعائی رادیولوجیست په واسطه سرته رسیږي. د دې ازموینې په واسطه په حقیقي توگه د زړه د جوښوونو، لویو او عیو او د اکلیلی شریانو په هکله معلومات ترلاسه کېږي. همدارنگه د هغه ناروغانو په هکله هم معلومات ورکوي چې شکمن شنتیونه پکې موجود وي. د ایکوکارډیوگرافي شته والی د جوښوونو په برخه کې د کتیترایزیشن اندازه راکمه کړیده یعنې دا چې اوس د دې مقصد لپاره په زیاته اندازه د ایکوکارډیوگرافي څخه کار اخستل کېږي.

### :Echocardiography

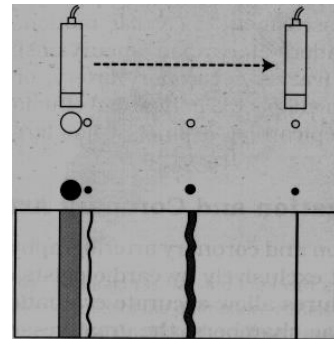
ایکوکارډیوگرافي د زړه او لویو او عیو تلویزیوني ازموینه ده چې په درې تخیکونو سره سرته رسول کېږي.

حرکي طریقه (M-mode) ، عرضاني مقطع (د وه وجهي یا Two-dimensional) تصویر یا Doppler تخنیک. دوه نور میتودونه چې عبارت د سپورتي یا Exercise ایکوکارډیوگرافي او د مری څخه شا یا Transesophageal ایکوکارډیوگرافي د خاصو مقصدونو لپاره استعمالېږي. د زړه تلویزیوني ازموینې په کوچنیانو او غتیانو کې د زړه غیر نورمال حالات ښکاره کوي.

ترسیمي یا Conventional د جامدو اجسامو لپاره استعمالېږي چې په دې صورت کې د صوت سرعت د مربوطه برخې څخه تېریږي او د انساجو څخه بېرته منعکس او Transducer ته رارسېږي. د داخلي کمپیوټر په واسطه یې محاسبه صورت نیسي او تصویر یې څرگندېږي.


د زړه د التراسوند ټولې طریقي د حرکت یا motion یا M ایکوکارډیوگرافي په واسطه ښکاره کېږي. د M التراسوند طریقه د زړه حرکت په یوه خوا یا یو Dimentional کې ښکاره کوي او هم یې ریکارډ په

همدې وخت کې صورت مومي: په همدې شان يې هر يو د کتود شعاع تيوب (CRT) يا مانيټور پاڼه باندې ترسيم کوي (Fig 5.3). پدې اساس د هر ساختمان ژوروالی يا عمق او د هر هغه بيخايه شوي حركي حالت بڼکاره کېږي



(Fig 5.4) هغه عرضاني

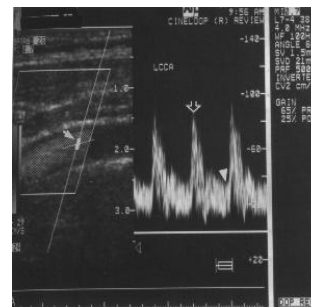
ايکوکارډيوگرافي چې په دوه وجهي يا Two-dimensional ډول مقطع اخستل شوي وي په حقيقي توگه د زړه د جوفونو تصوير بڼکاره کوي.



د Transducer د تغيير يا بدلون سره د التراسوند د شعاع نفوذیه خاصيت د عمق خوا ته بدلون مومي چې په دې

وسيله کيدای شي د زړه توموگرافيک تصوير او د هغې جوفونو باندې بڼه متيقين شو.

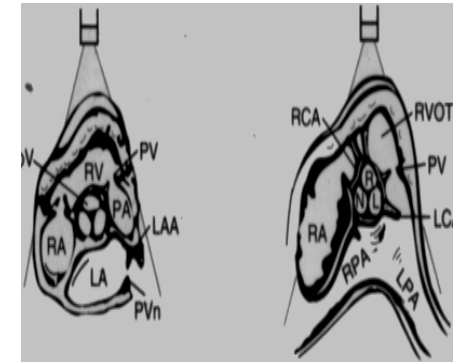
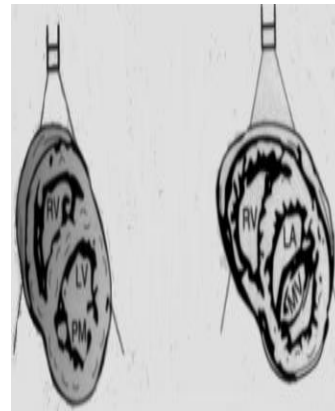
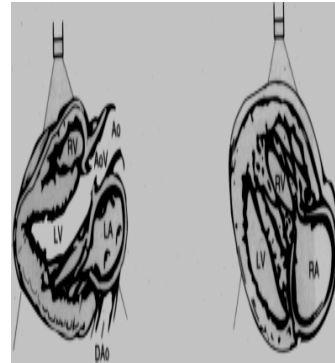
Dopplerechocardiography په واسطه د رنگه او يا بې رنگه تکنالوژي څخه کولای شو چې د وينې جريان قطع او يا انسداد مطالعه کړو. همدارنگه کيدای شي چې د وينې خط السير او سرعت هم په زړه او لويو او عيو کې تشخيص کړو. په خاصه توگه دا په هغه



ناروغانو کې ډېر ارزښت لري چې په Carotid او عيو کې تېرېدونکي يا گذري د اسکيميا حملې پيدا شوي وي (Fig 5.5). همدارنگه د زړه د رسامو حركات او نقیصي هم څرگندوي.

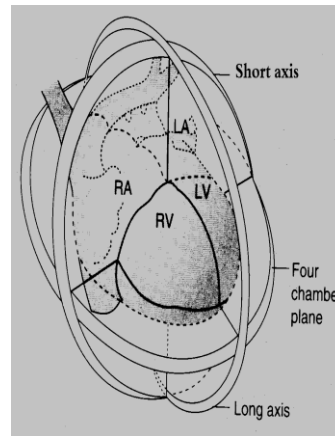
رنگه جريان Doppler د حقيقي وخت د

پاسه اضافه او د وینې د جریان سرعت او خط السیر په دوو جهتونو کې تصویر ښکاره کوي. په پای کې دا ویلای شو چې رنگه حالت په توپیري مطالعه کې مرسته کوي. د ایکوکارډیوگرافي په وخت کې Transducer په ورمپ، سینه او ګیډه باندې ایښودل کېږي ترڅو چې د قص شاته په اوږد او لنډ محور، زر وه ئی، تحت الضلعي او فوق القصي تصویرونه څرګند شي. (50.7 او



(Figs 5.6). د 5-8 په واسطه ځینې نورمال اناتوميک ساختمانو د دې تخنیک په واسطه ښکاره کېږي.

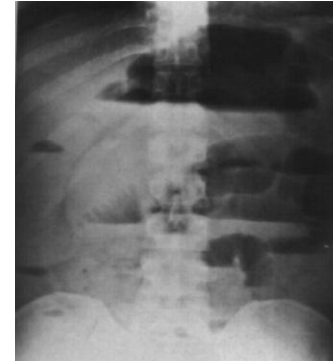په عمومي توګه ویلای شو چې د ایکوکارډیوگرافي استطبابت عبارت دی له: د جوف شکم غټوالی د زړه ولادي ناروغتیاوي، د زړه د غیر نورمال حالت، غیر نورمال تقلصات، او د پریکارډ شکم انص باب. دا مطالعات باید د کارډیالوجیست لخوا سر ته ورسېږي.



## راديو ايزوتوپ مطالعات

### (Radioisotope studies)

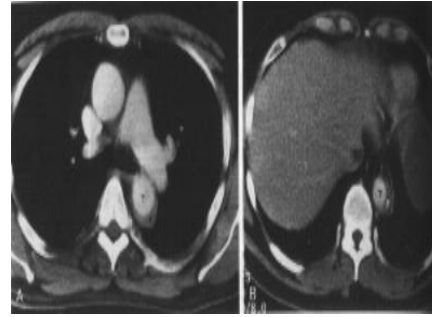
د راديو ايزوتوپ موادو لومړی استعمال د دې لپاره سر ته رسېږي ترڅو د زړه (Perfusion) بڼکاره شي 201-thallium او يا Technetiumgam



ايزوتوپونه په وريد کې ذرق کېږي او د ميوکارډ د وينې جريان په ناروغ کې د استراحت او فعاليت په وخت کې ريکارډ کيدای شي (thallium stress test) . دا تخنيک په هغه ناروغانو کې دېر په زړه پورې وي چې د سينې درد لرونکي وي چې منشا يې د زړه پورې وي او که د بل غړي پورې.

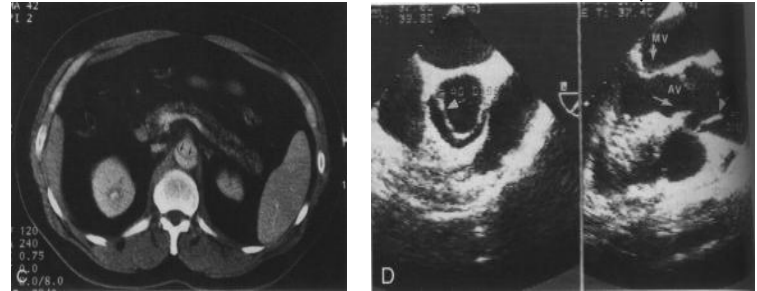
### : Computed tomography

CT د الکترو کارډيوگرافیک CT سره اجرا کېږي. په زياترو پېښو کې د کثيفه موادو څخه کار اخيستل کېږي. پدې تخنيک کې د حرکتې سکن په واسطه د يوې مقطع څخه زيات شمېر تصويرونه اخيستل شوي ترڅو چې په خاص جوف يا اوعيه کې جريان څرگند شي. د دې سره يوځای CT استعمالېږي ترڅو چې د اکليلي شريان Bypass برخه معلومه شي دا بيا د زړه د احتشا د اندازې څرگندونه کوي. همدارنگه د کيني بطين د انيوريزم د موقعيت په اړوند معلومات ورکوي. د صدري ابهرانيوزمونه هم بڼکاره کيدای شي. په همدې شان د ابهر تشعب



هم لیدل کیدای شي (fig 5.11)

د دې ازموینې په واسطه زیات شمېر ولادي انومالي هم تشخیص کېږي لکه د اېهر Coarctation او یا هغه انومالي چې وریدي سیستم

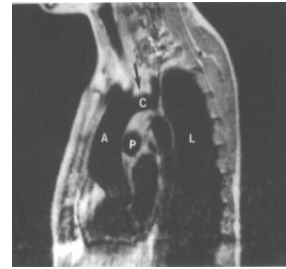

په ارتباطاتو کې موجود وي. د پریکارډ انصباب هم د دي ازموینې په واسطه پیژندل کیدای شي. حرکي CT د میوکارډیال د جدار د پیروالي لپاره استعمالېږي Spiral CT ځکه غوره ازموینه ده چې په مطلوبه برخه کې یې چټکتیا او اړتیا ډېره زیاته ده د الکترون شعاع CT په واسطه د اکلېلي شریانو د کلسفیکشنونو د کیفیت څخه معلومات ترلاسه کیدای شي. دا لومړنی ډول د سکرین ازموینه ده چې د زړه د احتشایې ناروغۍ د خطر څخه پته ورکوي.

### Magnetic Resonance Imaging:

MRI هم د هغه زیات شمېر غیر نورمالو حالاتو څخه تشخیص کولای چې د CT په واسطه اجرا کېږي، الکتروکارډیوگرافیک طریقه په زړه او لویو اوعیو کې هغه وخت استعمال لري چې عمل موجود نه وي او تصویرونه اجرا شي MRI ښه والی دا دی چې د وینې جریان د جامدو (solid) کتلو څخه توپیر کوي. همدارنگه MRI ډېره غوره او بهتره ازموینه ده چې په ناروغانو کې د اېهر قطع او د اېهر Coarctation په اړوند معلومات ورکوي.

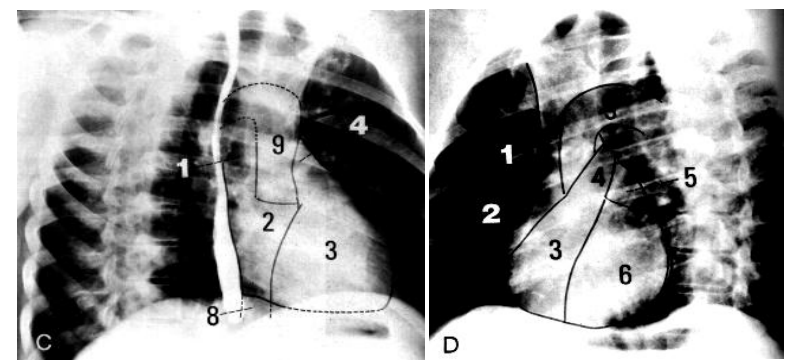
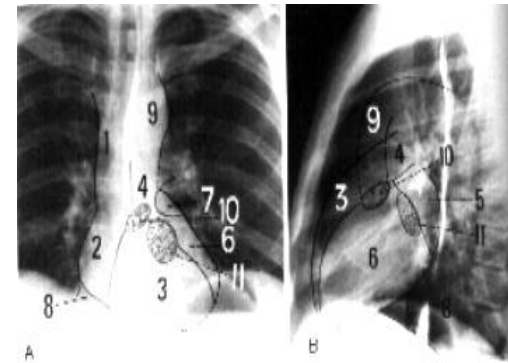
(fig 5.12) . همدارنگه د جوفونو غير  
 نورمال حالت هم ښکاره کولای شي (MRA)  
 magnetic resonance Angiography  
 تهاجمي طريقه ده چې د اوښو ستونزي حل  
 کوي (Fig 5.13) .



اناتوميک تظاهرات يا (Anatomic Considerations) :

د زړه د اناتوميک ارتباطاتو او د هغې د جوفونو پيژندنه ضروري ده د ريو  
 خواوو (Three dimensional terms) څخه څيرل کېږي. د زړه د جوفونو

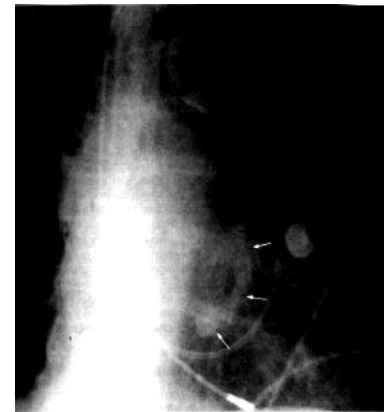
موقعيت لوي اوښی او  
 د مترال او ابهر د  
 سامونه په څلورو  
 منظرو کې کتل کېږي  
 . (Fig 5.14)



## د زړه جوښونه يا (Cardiac chambers) :

په PA منظره کې (Fig 5.14A) د زړه حدود ښکاري چې د زړه په ښې خوا دلالت کوي. چپ بطن د زړه کيڼ سرحد جوړ کړی د قدامي او بين البطني Sulcus موقعيت ښايي د انجيو کارډيوگرام په واسطه معلوم شي چې د قدامي نزولي ابهر شعبه د چپ اکليلي شريان قدام ته ځای لري د ښې ازين برخې د زړه ښې سرحد جوړ کړی دی. د وريد اجوف علوي خيال د کتنې وړ ندی لاکڼ ازين په نورمال حالت کې پدې منظره کې نه ليدل کېږي. خو کوچنی برخه د چپ زړه د ريوي تني سره خيال ښکاره کوي چې په چپ ازيني برخه دلالت کوي.

پدې منظره کې د ابهر د دسام موقعيت په مايل ډول وي، ښکتنی موقعيت لري او زياتره ښې خوا منځنی ليکه کې ځای لري او د قلبي وعائی کمربند



بې جوړ کړی دی. پدې منظره کې د مترال د سام هم په همدې پلان کې خيال ښکاره کوي او په کيڼ خوا د ابهر د سام لاندې ځای لري. کله کله د دسامو کلسفيکشن په همدې منظره کې د کتنې وړ وي (Fig 5.15).

په نورماله جنبي منظره کې

(Fig 5.14B) دې وکتل شي ) د زړه په قدامي سرحد کې ښې بطن ځای لري. خلفي او سفلي سرحد د زړه کيڼ بطن څرگندوي. د وريد اجوف سفلي تصوير په خلفي قدامي سرحد کې د چپ بطن د پاسه واقع شوی. کله کله خلفي برخې ته غځېږي او د کيڼ بطن سرحد ته ځان رسوي. کيڼ ازين خلفي علوي سرحد د زړه جوړ کړی. په هغه صورت کې چې مری د باريوم څخه ډکه شوي وي نو د زړه خلف کې خيال څرگندوي په نورمالو حالاتو کې بې د زړه شاه ته کتلاي نه شو. کله کله د ريوي شريان خيال د کتنې وړ وي



چې د بني بطين سره يې قوس جوړ کړي وي او د ابهر د قوس څخه لاندې تېرېږي چې هميشه يې په اړخيزه فلم کې کتلای شو. پدې منظره کې د ابهر د سام افقي خيال غوره کوي او د قلبي وعايي کمربند څخه ښکته ليدل کېږي. د مترال د سام حلقه په مايل پلان کې ليدل کېږي او په (Fig 5.14B) د کتنې وړ وي. په سفلي او خلف کې يې د سام موقعيت لري. د سامي کلسفيکشن هم پدې منظره کې د کتنې وړ وي.

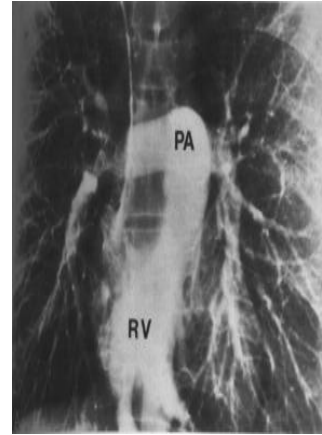
په بني قدامي مايله منظره (RAO) کې (Fig 5.14c) د زړه خيال موجود دي چې د بني بطين څخه عبارت دی، کين بطين کوچنی برخه د زړه څرگندوي چې په قدام کې د ذروي د پاسه ځای لري. د زړه بني سرحد سفلي برخه کې بني ازين او په علوي کې چپ ازين واقع دي. پدې وضعيت کې مری چې د باريوم سلفيت د محلول څخه ډکه ده کوم راوتلی حالت نه ښکاره کوي. او که چېرې ښکاره شي نو د کين ازين په غټوالی دلالت کوي.

چپه قدامي مايله منظره (LAO) . (Fig 5.14D) د زړه ټولو جوفونو په واسطه د زړه خيال ښکاره کېږي. يوازې د وړوکي سگمنت د زړه په بني پورتنی سرحد کې په بني ازيني برخې دلالت کوي. قاعده يې د بني بطين پواسطه ادامه مومي. په کينه خوا کې ښکتنی سرحد په چپ بطين دلالت کوي. چپ ازين د زړه د سرحد پورتنی برخه تشکل کړيده. په نورمال حالت کې د چپ بطين خيال د صدري فقراتو د پاسه موجود نه وي.

بايد يادونه وکړو چې قصابات هم اناتوميک ارتباط د زړه سره لري. د وچې غاړې تشعب د ابهر د قوس څخه لاندې دی. او قصابات د دې برخې څخه ښکته پلو دوام مومي، چپه لويه قصبه نژدې ارتباط د چپ ازين سره لري. د کين ازين غټوالی په چپې قصبې باندې پوره اغيزه لري او د لوړوالی سبب يې گرځي. په کاهلانو کې د Carina زاويوي حالت 70° دی. په نوو پيدا شوو او کوچنيانو کې زاويوي حالت زيات وي. د ايکو کارديوگرام په واسطه نورماله اناتومي په 5.7 او 5.8 شکلونه کې ښودل شويدي.

## ريبيوي او عيوي يا (Pulmonary Vasculature) :

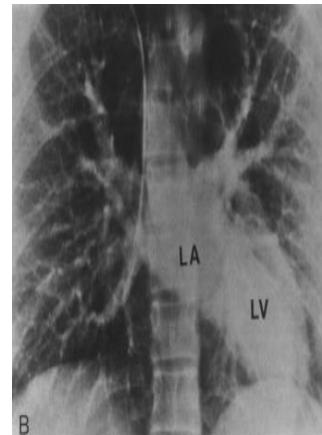
د ريبيوي شريانو او وريدونو خيال د سينې د راډيوگرافي پر مخ د کتنې وړ وي. کله کله دا مشکله وي چې د شريانو او وريدونو توپير د اکسري له مخې وټاکل شي. غوره ليار يې دا ده چې د خط السير له مخې وڅيړل شي چې شريان دی او که وريد. په نورمال حالت کې ريبيوي شريانونه د ثروي



برخې څخه پيل او په متناظر ډول د پکي منظره غوره کوي (Fig 5.16A). وريدونه

توپيري بڼه لري ځکه چې د چپ ازين موقعيت بنسکته ځای لري او په دې ځای کې پاتي کيږي. د علوي فص وريدونه په مايل ډول مخکته وي او په ځينو پيښو کې عمودي بڼه لري. او کين ازين کې غويه، يعنې (Dive) شوي دي. د بنسکيني فص وريدونه زياتره افقي خط السير لري او د چپ ازين د موقعيت په

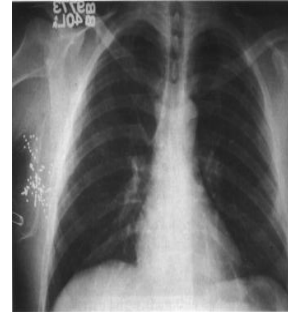
مخالفه برخه کې ځای لري، (Fig.5.16B). دا ډېره مهمه ده چې شريانونه د



وريدونو څخه توپير کړو. په نورمال حالت کې د بنسکينيو فصونو او عيې په زياته اندازه د پورتنيو فصونو څخه برجسته دي. په روغو خلکو کې دا حالت د کړوپيدو (scoleiso) په وضعيت کې بدلون مومي. دا ځکه چې مايع د سر خوا ته ځي.

## د ابهر قوس يا (Aortic Arch) :

دا ممکنه ده چې د ابهر د قوس په هکله معلومات ولرو او موقعیت یې وټاکل شي. په نورمال حالت کې د ابهر قوس په کینه خوا کې ځای لري. او په هغه صورت کې چې غیر نورمال بڼه ولري په بڼې خوا کې یې خیال د کتنې وړ وي (Fig 5.17). د معدې هوائی کڅوړه په کینه خوا کې په نورمال



حالت کې ځای لري. لیکن هغه ناروغان چې په Situs Inversus او Dextro cardia اخته وي (Fig. 5.18) په بڼې خوا کې موقعیت غوره کوي. دا ډېره ضروري ده چې همیشه نښې ولټول شي او د ضرورت په وخت کې دویم ځلې نظر پرې واچول شي.

## پتالوژیک تظاهرات يا (pathologic Considerations) :

د دې لپاره ډېرې لیارې شته چې د زړه د ناروغیو تصنیف بندي وکړو. عمومي تصنیف بندي په دوو ډولونو کې یو یې ولادي او بل یې کسبي ډول ناروغی ده. کسبي ډول ناروغتیاوي بیا په دوو برخو ویشل شوي دي چې یو یې سیانوتیک او بل یې د غیر سیانوتیک څخه عبارت ده، د کارډیالوژي زیاتره کتابونه دې میتود ته ارزښت ورکوي. هغه څوک چې کارډیالوجیست نه دی د فزیالوژیکي بنسټونو په اساس ولادي او کسبي د زړه ناروغتیاوي غوره گڼي او په ناروغانو کې د زړه ناورغي د عمر سره اړیکې ورکوي. د رادیوگرافیک څېړنې او مناقشي له مخې څرنگه چې تصویري ازموینې لومړنۍ ځای لري نو په دې اساس د تصویري طریقو څخه استفاده کېږي لکه ایکوکارډیوگرافي انجیوگرافي یا MRI چې غوره تشخیص ټاکي.

## غتهان ناروغان يا (Adult Patients) :

د فزيولوژي له نظره د زړه ټولې، ناروغتياوي په لاندې ډول ويشل کېږي:  
1- انسداد.

2- د حجم زياتوالی.

A- شنب (د بني څخه چپ ته، د کين څخه بني خوا ته)

B- مخلوط

C- د سامي نيمگړتيا.

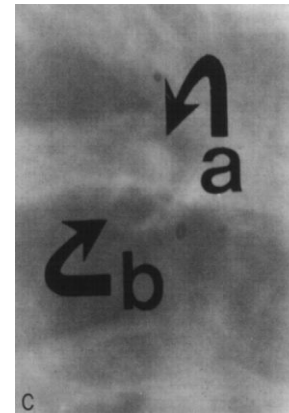
III- د تقلص او يا رخاوت بې نظمي.

A- د ميوکار د ناروغي.

B- ارتباطي بې نظمي (اريتميا)

IV- د ژر تلو او راتلو (Preceding) يوځای والی.

دا د بحث وړ نده چې سبب يې څه دی خو د زړه ټولې ناروغتياوي يو يا زيات د دې نمونو څخه لري. د سږو د اوعيو څېړل په ډېرو ناروغيو کې مهم دي. د فزيولوژيک ډول ناروغتياو کې د ريبوي وينې د جريان منظره ډېره ارزښت لري. کېدای شي چې د سږو اوعی نورمالي، کمي او يا زياتي شوي وي 19. 5 شکل په مختلفو ډولونو د ريبوي وينې جريان ښکاره کوي چې د دې منظرې په يو شمېر ناروغيو کې اهميت لري. نورمالي ريبوي اوعی په هماغه اندازه وي په کومه اندازه چې هوائی طرق وي. هر يو

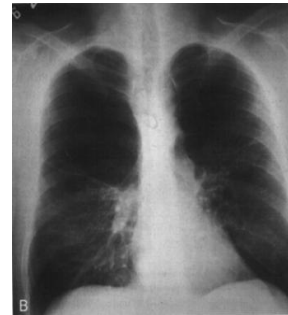


تفاوت يا توپير چې په اندازه کې څرگند شو غير نورمال حالت دی (Fig 5.20). کله چې د سږو په نورمالو اوعيو کې تعجب او رحالت وليدل شو ناروغ ښايي د زړه ناروغي ولري. په داسې ناروغانو کې زړه معاً وضوي بڼه لري او وروسته غټېږي. ريبوي اوعی هغه وخت نورمال حالت غوره کوي چې زړه غير معاوضوي صفحي ته داخل شي. هغه ناروغتياوي چې د زړه جوښونه پکې غټ

شوي او په ريبيوي او عيو کې بدلون موجود نه وي عبارت د Cordiomyopathy ، اكليلي شرياني ناروغي ، فشاري قلبي وعائي ناروغي ، د ابهر تنگښت او د ابهر Coarctation . ټولې دا ناروغي غير Coarctatic او د ابهر تضيق څخه كسبي دي.

د او عيو د خيال كموالی پر مختللي بندښت د هغه وينې په جريان کې ښكاره كوي چې د بني بطين څخه راځي. معمولاً د انسداد د پول مونيڪ د سام او يا د سام څخه ښكته برخه کې وي. هغه ناروغانو کې چې دا منظره وكتل شي نو سيانوتيڪ وتيره موجوده وي. په هغه وخت کې چې د او عيو كموالی په خپاره يا منتشر ډول وي نو زيا تره د ولادي انومالي خوا ته فكر كېږي. دا منظره په غټانو کې په نادر ډول ليدل كېږي دا ځكه چې په كوچنيوالي کې مخكې لدې چې د جراحي عمليه صورت ومومي د مړينې سبب گرځي.

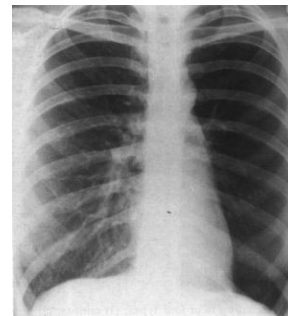
كيدای شي چې د او عيو د خيال كموالی په موضعي ډول يا يوه خوا کې وي. چې دا وتيره كيدای شي د ريبيوي امبوليزم له كبله پيداشي (Wester



(Fig mark sign ، همدارنگه د ايمفزيما ، Wester)

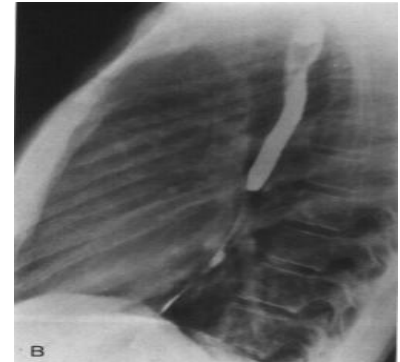
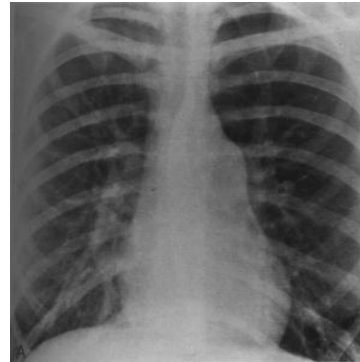
5.21) او يا نديي نسج له كبله په سرې کې صورت مومي. په يوه خوا کې د او عيو خيال كموالی په داسې حال کې چې د زړه په اندازه کې بدلون موجود نه وي د سرې د

هايپوپلازي او يا Swyer James syndrome له كبله پيدا كېږي. په نادر ډول د قصباتو التهاب په خپاره ډول يوه خوا کې دا پېښه منځ ته راوړلای شي (Fig 5.22) .

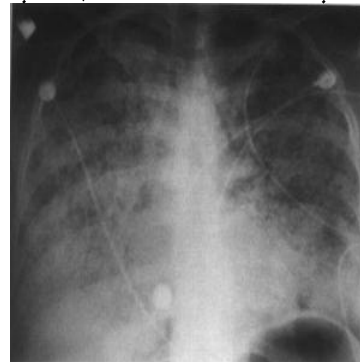

د او عيو زياتوالی په څلورو ډولو دی 1 -  
 2 - ريبيوي وريدي بندښت (pvo) 3 -  
 4 - كپلاريو څخه مخكې لوړ فشار او (High-output state).

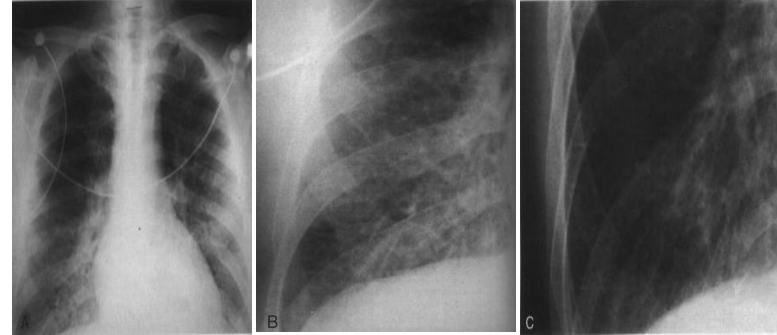
په هغه صورت کې چې شنت موجود وي نو په ریبیوي بستر کې یا ریبیوي برخه کې جریان زیات وي. په وصفی توګه لوی او عیبي په علوي او سفلي فسونو کې موجود وي. همدا شان منظره بنایې په لوړ بهرنی جریان کې هم موجوده وي. هغه ناروغانو کې چې شنت موجود ی وي او د زړه احتقانی عدم کفایه په کې نه وي، نو د وینې دوباره تقیسمات یې په نورمال ډول وي. د سږو په قاعدو کې د علوي فسونو په نسبت یوه اندازه غټ وي. دا منظره زیاتره وخت په هغو پینسو کې لیدل کېږي چې شنت د چپي خوا څخه ښې خوا ته وي. د زړه اولویو او عیو د سطحی سره وي [جداري نقیصه یا Patent ductus arteriosus]. دا منظره په غټانو کې د کوچنیوالی په موده کې تشخیص او درملنه کېږي. (Fig 5.23). هغه ناروغانو کې چې ریبیوي



وریدی بندښت موجود وي په پورتنی فص کې غټ وریدونه لیدل کېږي چې بیرته دنورمال جریان منظرې ته راګرځي. داپدې دلالت کوي چې د کین ازین فشار لوړ شوی دی. پرمختللي ریبیوي وریدی انسداد د سږو د ازیما په څېر ښکاره کېږي او بین الفصي درزونه په برجسته ډول وي (kerley) لیکي (5.25 او



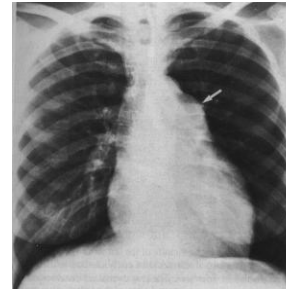
5.24) هغه ناروغان چې د کپیلاریو څخه مخکې یې لوړ فشار



(ریبوي شریاني لوړ فشار) موجود وي په مرکزي برخه کې د غټو او عیو لرونکي او د شمعي په څېر وي او په محیطي برخه کې په کوچنیو او عیو بدلېږي دا پدې دلالت کوي چې په نارغانو کې مرکزي جریان د پرمختللو ریبوي ناروغیو له کبله منځ ته راځي.

همدارنگه د متکررو ریبوي امبولیزم (Fig 5.26) او Eisenmenger فزیولوژي له سببه

هم پیدا کېږي.



کله چې ریبوي او عیوي منظره موجوده وي نو زړه ته دې پاملرنه وشي کېدای شي چې خوجوفونه په وصفي توګه غټ شوي وي چې

دا د کین ازين د غټوالی (ریبوي وریدي انسداد موجود وي او یا نه وي) د

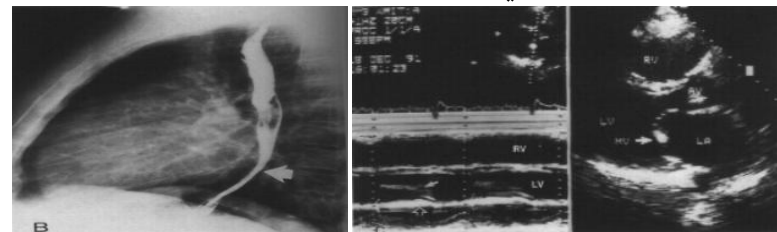
زړه د روماتیک ناروغی (مترال

تنګوالی) او د مترال د دسام د لومړني

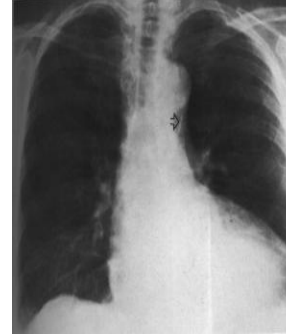
برخې د انسداد څخه پیدا کېږي (Fig

5.27). په هغه صورت کې چې د کین

بطین غټوالی د غټ ریبوي شریان د



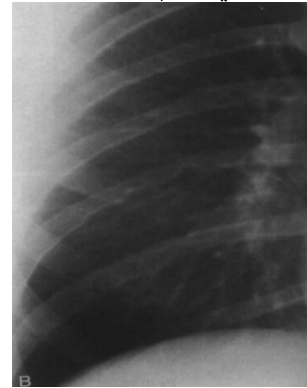
محدیبت سره یو ځای موجود وي نو دا د قلبی و عائی برخی د لوړ فشار له



کبله منځ ته راځي (Fig 5.28). او هم کېدای شي چې د اکلیلي شریان د ناروغۍ، ابهر تنگښت، او یا د ابهر Coarctation څخه پیداشي.

کله چې ریوی وریډي بندښت یو ځای د کین بطن د محدودیت سره (LVC) موجود وي نو دا د چپ بطن په فشار او عدم کفایه دلالت کوي، ټول مخکنی حالتونه پدې منظره کې

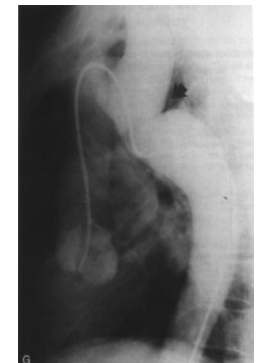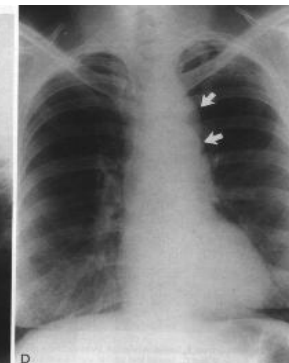
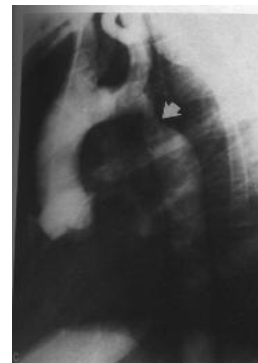
پیدا کېدای شي. که چېرې د Scanning ازموینه اجرا شي د دې امکان شته



چي د اسبابو په هکله ښه او ژر پوه شو او د فلم پر مخ د Rib Notching او یا د ابهر د قوس د اندازي کموالی، د ابهر

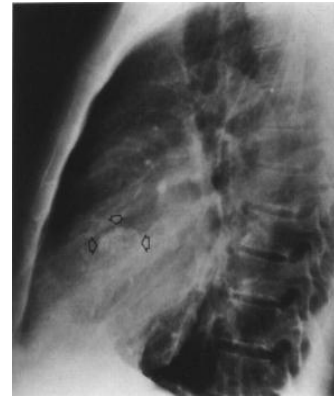
Coarctation (Fig 5.29) د ابهر د دسام

کلسفیکشن





(Fig 5.30) وکتل شي.



په هغه صورت کې چې پرمختللي انیمیا یا Thyrotoxicos's موجود وي نو پدې صورت کې د اوعیو په اندازه کې د نورمال حالت په نسبت زیاتوالی راځي چې حجم یې زیاتېږي چې په نتیجه کې زیاته وینه زړه ته پمپ کېږي نو پدې حالت کې کېدای شي چې د زړه اندازه نورماله او یا په کمه اندازه غټه شوي وي چې د دې سبب د فعالیت زیاتوالی وي.

### کوچني ناروغان يا (Pediatric Patients) :

په کوچنیانو کې د زړه ناروغي زیاتره ولادي بڼه لري، لکن د زړه روماتیک ناروغي د کسبي ناروغيو په نسبت پدې عمر کې په زیاته اندازه پیدا کېږي. د ریوی اوعیو ناروغيو څیرنه په ماشومانو کې مهمه ده او دا باید څرگنده شي چې سیانوتیک وتیره شته او که نه. دسیانوز شته والی په یو شمېر ناروغيو دلالت کوي. او دا هم باید بنکاره شي چې سیانوزس د زیږیدنې په وخت کې (د لویو اوعیو د بیخایه موقعیت له کبله) موجود و او که وروسته منځ ته راغلی دی (Fallot tetralogy). رادیوگرافیک مطالعه به یې سیانوتیک ناروغيو کې ترسره شي.

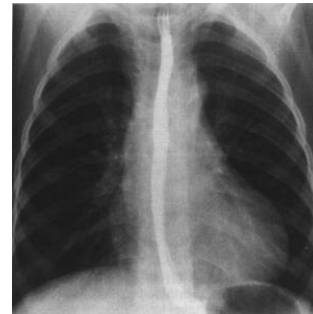5.31 شکل کې به د زړه د ولادي ناروغيو د تشخیص په اړوند لارښوونه وشي.

## غیرسیانوتیک ناروغان (Acyanotic Patients)

نورمالي اوعیي:

کله چې اوعیي نورمالي وي نو دا ضروري ده چې په حقیقي توگه د زړه اندازه او شکل او د لویو اوعیو خیال ته او د زړه شکمنو ناروغیو ته پاملرنه وشي. که چېرې د زړه اندازه نورماله وي نو پدې صورت کې د زړه د دناروغۍ شته والی نه شي ردیدای په منځنۍ اندازه معاوضوي افت بنائې د Hypertrophy سبب شي. لاکن د رادیوگرافي د کلشي پر مخ د زړه غټوالی نه ښکاره کېږي. د کین یا بنی بطین د هایپرتروفي تشخیص د ECG یا التراسونیک معایناتو پواسطه کېدای شي. د رادیوگرافي په واسطه تشخیص نه ټاکل کېږي. دا ځکه چې رادیوگرافي د جوفونو غټوالی ښکاره کوي او د هایپرتروفي په هکله معلومات نه شي ورکولای.

د کین بطین غټوالی په کوچنې کې د چېي خوا انسداد د افت ښکاره کوي



لکه د ابهر تنگښت (Fig 5.32) یا د ابهر

Coarctation . د چپ بطین راوتلی حالت

بنائې په غټانو کې په نورمال حالت دلالت

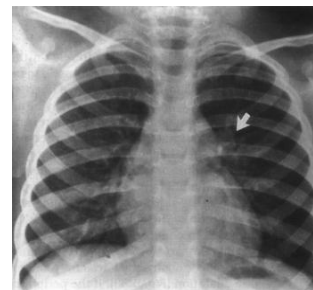
وکړي. لاکن په کوچنیانو کې دا همیشه

غیر نورماله وتیره ده. د غټ ریویو شریان

یا د چپه ریویو شریان د لومړي برخې

راوتلي حالت د ښي خوا په انسدادی

وتیري دلالت کوي لکه د ریویو دسامي بندښت او وروسته د تضیق څخه



پراختیا (Fig 5.33). که چېرې محیطي

اوعیي نورماله ښه ولري نو تنگه شوي

برخه په زیاته اندازه نه وي.

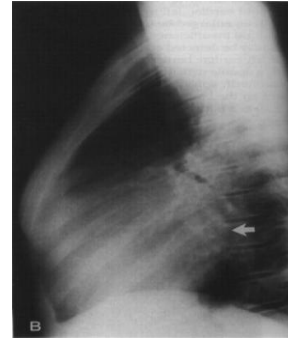
په هغه ناروغانو کې چې زړونه یې غټ

شوي وي او اوعیي په نورمال ډول وي نو

دا بدلون په دسامي نیمگړتیا دلالت کوي،

کله چې حجم زیات شي نو د زړه جو فونونه اخته کوي او فشار تر هغه وخته نه لوړیږي تر څو چې د زړه عدم کفایه منځ ته نه وي راغلي.

که چېرې په کینه خوا کې پراختیا موجوده وي نو زیاتره د چپ بطین خوا ته



فکر کوو او د ابهر یا مترال د دسام د عدم کفایې څخه منځ ته راځي (Fig 5.34) ، په

هغه وخت کې چې د مترال په دسام کې

نیمګرتیا موجوده وي، نو په چپ ازين د

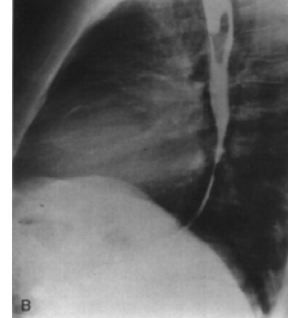
مايع حجم زیاتېږي. کولای شو چې د ساده

رادیوګرافيو پر مخ دا بدلون په کینه خوا کې

ووینو د خلفي قدامي فلم پر مخ ډبل خیال یا

Double density کتلاى شو. چې د چپ ازين کې په غټ شوي شکل دلالت

کوي. د Carina زاویه د 75 درجو څخه زیاته



شوي وي، کله چې مری د باریوم سلفیت

څخه ډکه شي هم بدلون پکې ښکاره کېږي.

په 5.35 شکل کې ناروغ د مترال په تنګښت

او نیمګرتیا اخته دی او دا نښې په کې

خرګندي دي مخکنۍ نښې چې د نورمالو

اوعیو لپاره موجودي دي په لاندې ډول

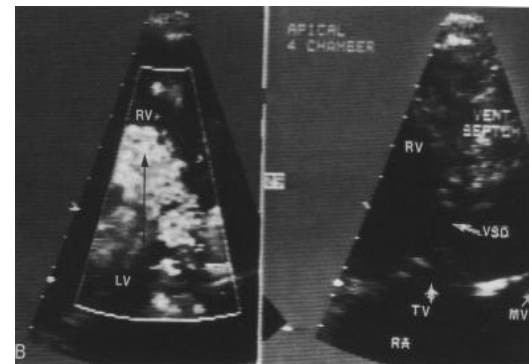
خلاصه کوو.

1. Normal vascularity + Normal heart size = Normal or Mild any thing
2. Norml vascularity + Lvc (overall heart siz Normal) = left ventricular obstructive lesin without heart filure
3. Normal vascularity + Prominent main Pulmonary artery = right ventricular obstructive lesion
4. Normal vascularity + big heart = volume overload lesion = volvular insufficiency type

## : Shunt vascularity

لکه چې مخکې ترې یادونه وشوه په عمومي توګه درېیوی شریانونو په اندازه کې زیاتوالی راځي او سږو کې د کتنې وړ وي دا پدې دلالت کوي چې شنت د چپ څخه ښي خوا ته موجود وي او زیات وظیفوي حالت د Thyrotoxicosis په څېر لیدل کېږي او یاد اچې غټه اندازه شریاني وریدي (A-V) فستول موجود وي.

د کوچنیوالی په عمر کې دا ډول منظره د شنت په پېښو کې ښکاره کېږي. ځینې وخت کېدای شي چې شنت د چپ ازین د سطحې سره یو ځای وي. د چپ ازین غټوالی دا ښکاره کوي چې Septum تړلی دی. پدې حالت کې شنت ښائی د ابهر دسام په اخیږني برخه کې وي او د بطینې پردې نقصیه (VSD) (Fig 5.36) او یا PDA وي.



د شنت او عیوي

حالت بې د ازین د

غټیدو څخه په ASD

دلالت کوي (see fig

5.32). پدې وخت

کې د وینې جریان په

ښي ازین کې زیات

وي چې په چپ ازین

کې خالص حجم زیات نه وي. په هغه ناروغ کې چې په خالص دول ASD

موجوده وي کېدای شي چې د زړه اندازه نورماله یا په منځنۍ اندازه غټ

شوي وي. د شنت او عیوي حالت د غټ زړه سره یو ځای وي چې دا په

اختلاطي ASD دلالت کوي.

د شنت او عیوي نښې په لاندې دول خلاصه کېږي.

1. Shunt vascularity + LAE = shunt distal to AV valves
2. Shunt vascularity + Normal – sized left Atrium = ASD
3. Shunt vascularity + Normal – sized left atrium + big heart = complicated.

## ریبوی وریدی بندبنت

### (Pulmonary venous obstruction)

پرمختللی ریبوی وریدی انسداد په نوو پیداشوو ماشومانو کې معمولاً په هغه ناروغانو کې پیدا کېږي چې د زړه په سیانوتیک ولادي ناروغتیاوو اخته وي، د زړه عدم کفایه بنائې په ځوانو کوچنیانو کې منځ ته راشي او هم ورسره یو ځای په زیاته اندازه شریاني وریدی فستول موجود وي. نوې پیدا شوي ماشومان زیات ساعتونه په کړوپ (Recumbent) وضعیت کې تیروي دا ځکه چې وینه په مساوي اندازه په سر کې خپره شي. د غټانو په شکل کې دا وضعیت نه لېدل کېږي.

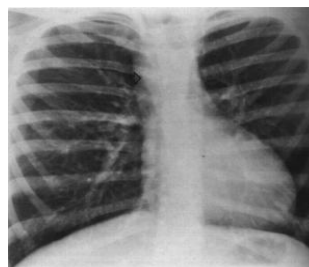
د غټانو په PVO ډول کې باید زیاته پاملرنه د زړه شکل ته وکړل شي ترڅو چې د بندبنت سطح وپیژندل شي. که چېرې د زړه اندازه د مثلث په څېر وه نو په چپه خوا کې د راوتلي حالت لرونکي وي او د کین ازين غټوالی موجود وي. او بندبنت به د مترال د دسام په لومړنۍ برخه کې وي. د دې پېښې مهمترین سبب د زړه روماتیک ناورغي ده. دا هم باید په یاد ولرو چې عدم کفایه په هغه ناروغانو کې هم منځ ته راځي چې دمترال او د ابهر د دسامونو په نیمگړیتا اخته وي. په ناروغانو کې د چپ بطین غټوالی موجود وي. په هغه صورت کې چې په ناروغانو کې د چپ بطین غټوالی موجود وي او د کین ازين غټوالی موجود نه وي نو دا په دې دلالت کوي چې په کین بطین باندې لومړنۍ فشاري حالت موجود دی. د ریبوی وریدی انسداد نښې په لاندې ډول خلاصه کېږي:

1. Pvo + LAE = obstruction at or Proximal to the mitral valve (usually rheumatic)
2. PVO + LVC = Primary left ventricular stress (of any cause) with failure.

## سیانوتیک ناروغان یا (CYANOTIC PATIENTS):

په سیانوتیک ناروغانو کې هیڅکله اوعیوی بڼه نوماله نه وي. کېدای شي چې په دواړو خواوو کې کمه وي یا زیاته وي. پدې بحث کې د زړه وصفی ناروغیو ته پاملرنه کېږي، فزیولوژیک بدلونونه د هغه افتونو له کبله ښکاره کېږي چې په وعائی برخه کې یې اغیزه کېده.

سیانوزس په هغه وخت کې موجود وي چې په اوعیو کې کموالی پیدا شوي وي. په عمومي توګه دا پېښه د پولمونیک د پرمختللي تنګښت له کبله منځ ته راځي، کله چې سیانوز وکتل شي او د اوعیو خیال کم وي نو دا باید وویل شي چې د زړه اندازه نورماله ده او که څنګه. که چېرې د زړه ټوله اندازه نورماله وي نو کېدای شي چې یو خاص یا خانګړی جوف غټ شوي وي. مهم غیر نومال حالت عبارت د پولمونیک د پرمختللي تضیق ورسره یو ځای VSD (tetralogy of Fallot) {fig 5.37} .



کله چې په ناروغ کې سیانوز موجود وي، اوعیوی کمی شوي او زړه غټ شوي وي نو دا بدلونونه د زړه په اختلاطي غیر نورمال حالت دلالت کوي. معمولاً د پولمونیک دسام زیات تنګ شوی ډول او د بین البطیني پرده تړلی وي، شنت بڼائی

موجود وي چې اکسیجنی وینه دوران تهداخلې تر څو ژوند وساتي.

که چېرې سیانوزس د اوعیوی شنت سره یوځای موجود وي نو پدې صورت کې شریاني او وریدي وینه سره یوځای کېږي نو د ابهر وینه کې ډاکسجن غلظت کم وي. دا پېښه په Persistent truncus arteriosus او د غټو اوعیو په پوره بیخایه موقعیت کې پیدا کېږي.

سیانوتیک ناروغ کې چې د PVO پېښه موجوده وي، خاصتاً په نوې پیداشوي ماشوم کې نو عاجلي طبي مرستي ته اړتیا لري. په چټکۍ سره د ناروغ د التراسوند معاینه اجرا او د زړه کتیترایزیشن اجرا شي تر څو د افت په شته والی پوه شو.

## سیانوتیک ناروغي په لاندې ډول خلاصه کېږي:

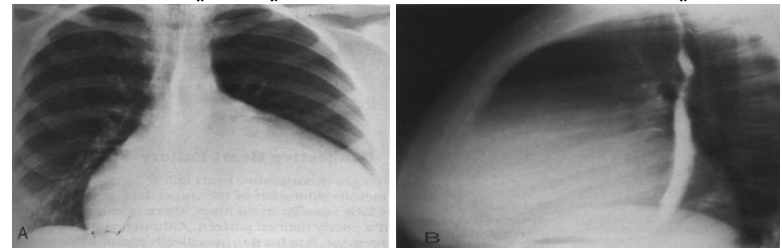
1. Cyanosis + decreased vascularity + normal heart size = severe pulmonary stenosis + VSD (tetralogy of fallot)
2. cyanosis + Decreased vascularity + enlarged heart = sever Pulmonic stenosis + intact ventricular septum.
3. Cyanosis + shunt vascularity = admixture lesion.
4. Cynosis + sever PVO = sever complex abnormality Patient should be rafered for emergency sonography and catheterization.

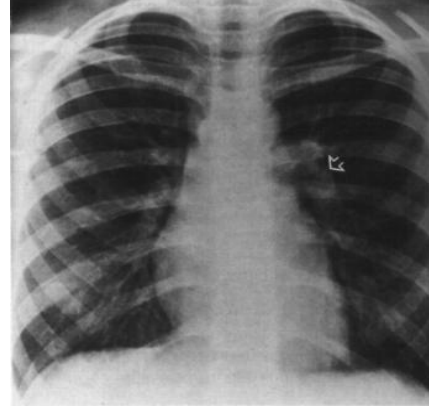
د غټو او عیو او د جوفونو پراختیا (Chamber and):

### Great vessel enlargement)

په مخکنیو فصلونو کې مو د او عیو د منظرو، د ولادي او کسبي ناروغيو په اړوند یادونه وکړه اوس دا ضروري ده چې د وصفي د جوف پراختیاو څخه د رادیوگرافي له مخې لنډه یادونه وکړو.

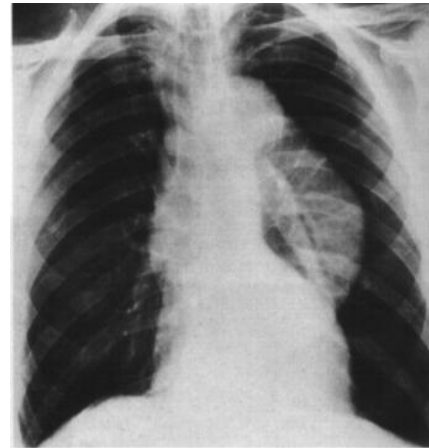
د کین بطن غټوالی د قدامي رادیوگرافي په وسیله ښکاره کېږ چې په چپه خوا کې مخ ښکته پلو د زړه په ذروه کې راوتلي بڼه غوره کوي. د اړخيزي رادیوگرافي د کلیشي پر مخ د چپ بطن غټوالی د ورید اجوف سفلي په خلفي برخه کې د کتنې وړ وي. دا حالاتونه په خالصه توگه د کین بطن په غټوالی دلالت کوي چې مخکې ترې یادونه شوي ده (Fig 5.28 او 15-26) همدارنگه مو د چپ ازين د غټوالی څخه هم یادونه کړیده (Fig 5.35 او 5.34) 5.27, 5.3.34 د ښي بطن غټوالی که په زیاته اندازه وي د چپ بطن ذروه پورته خوا ته بیخایه کوي او د boot shaped منظره غوره کوي، (see Fig 5.37). په اړخيزه رادیوگرافي کې د قص خلف ته برخه پراخه ښکاره کېږي. د ښي ازين غټوالی په ځانگړي ډول نادره پېښه ده. دا معمولاً د ښي بطن او ریوی شریانو د غټوالی سره یوځای وي، کله چې ښي ازين غټ شي نو د زړه ښي سرحد کې راوتلی حالت د کتنې وړ وي، او د زړه منظره د Box په څېر وي، Ebstein-anomaly (Fig 5.38) د لوي ریوی شریان غټوالی د





(Fig 5.39) . همدارنگه  
کېدای شي چې د بڼې او چپ  
لوی ریښوي شریان غټوالی هم  
ووینو،

د ابهر مختلفې برخې بنائې  
غټې شي چې په ځانگړو برخو  
کې کتلای شو او د نازلې ابهر  
په برخه کې معوج حالت د  
کتنې وړ وي



(Fig ، 5.40)



## د زړه احتقاني عدم کفایه

### (Congestive Heart Failure)

د زړه د احتقاني عدم کفایې په هکله مو مخکې یادونه کړېده چې د پورتنې فص په اوښو کې پراختیا او د بنکتني فص په اوښو کې تقلصی حالت موجود وي. د زړه اندازه غټه شوي وي چې په ښه توګه د کتنې وړ نه وي، همدارنګه کېدای شي چې د چپ بطین په غټوالي شکمن شو. په قلبی عضلاتو کې ضعیفه تقلصی حالت موجود وي.

د زړه د عدم کفایې له کبله په بین الخلالی او بین السنخي برخو کې ازیمنا منځ ته راځي. بین الخلالی ازیمنا هغه وخت پیدا کېږي چې په کین ازین کې فشار زیات شي او ترانسودات مایع بین الخلالی نسج کې ځای ونیسي. چې په نتیجه کې د بین الفصی پردو د پیروالی سبب ګرځي د Kerley زیات شمېر لیکي کشفونه ښکاره کوي او د لیکو په څېر وي Kerley A.1 لیکي په ثروي برخه کې وي. اوږده او نري کشفونه څرګند

وي.

Kerley B.2 خطونه په غوره توګه د کتنې وړ وي. نري، لنډ او په مستعرض ډول دسږو په قاعدو کې ځای نیسي او د حجاب حاجزي زاویو په جنبي

برخو کې ښکاري (Fig 5.41).

C.3 Kerley د A او B لیکو د یوځای

څخه عبارت دي چې د قدامي خلفي

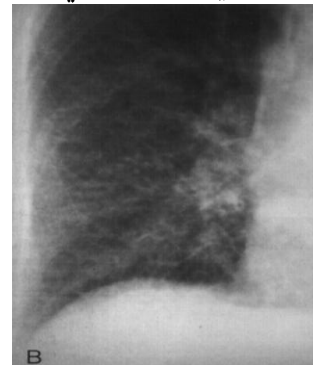
کلیشي په منځ کتل کېږي او د نریو

شبکوي، جال ماننده منظري لرونکي وي.

په دې درې وارو ډولونو لیکو کې په بین

الفصی برخو کې پیروالی پیدا کېږي او

لمفاتیک او عی پراخه شوي نه وي.

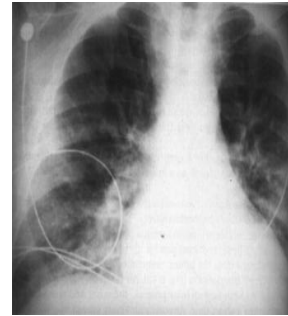


بین السنخي ریوی ازیمنا د ترانسودات مایع د ځای نیولو څخه عبارت ده

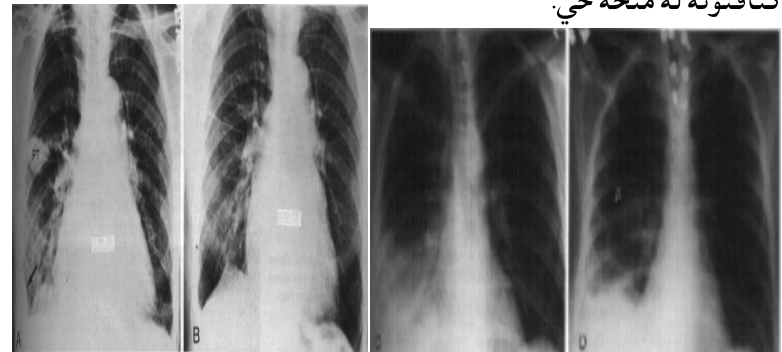
چې د سږو په هوایی برخو کې منځ ته راځي چې په نتیجه کې نقطوي

کوچني کشفونه چې په ښه توګه نه ښکاره کېږي د ثروي برخې څخه بهر

منځ ته راځي، چې ځينې وخت د شب پرک په څېر منظره غوره کوي (Fig 5.42)، د دې منظرې سره د هوائی لیکو خیال د کتنې وړ وي. هر کله چې په منځني برخه کې داسې پېښې منځ ته راشي پیل او له منځه تلل یې په دراماتيک ډول د کمې مودې په وخت کې وي، که چېرې سنځی ازیما منځ ته راغلي

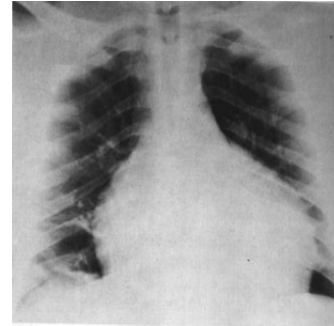


وي او ناروغ د فلم د اخستلو څخه مخکې په یوه طرف پروت وي نو منظره به یې په غیر متناظر ډول وي، دا ډول ازیما ښایې غلطه کړو او په منځني برخه کې چې کثافت پیداشوي وي نو د نومونیا او هیموورژ سره یې توپیر نه شو کولای، د دې لپاره چې ریوی منځني ازیما وپېژندل شي نو دا ضروري ده چې داوعیو خیال او د زړه اندازې ته ډېره پاملرنه وشي او تشخیص په غور سره وټاکل شي. کېدای شي چې ازیما د نورو سببونو څخه (غیر قلبي) لکه د Herion تسمم، د غیر تسممي موادو انشاق، یا ډویدو څخه پیداشوي وي چې پدې حالاتو کې د زړه اندازه په نورمال ډول وي. د پلورا انصباب یوه غیر وصفي پېښه ده چې ښایې هغه ناروغانو کې ولیدل شي چې د زړه په احتقاني عدم کفایې اخته وي. که چېرې مایع د فیسور سره ځای نیولای وي نو د کاذب تومور په څېر خیال غوره کوي (Fig 5.43). د اړخیزې رادیوگرافي په واسطه دا ډول مایع تشخیص کېږي او په کوپ یا مایل ډول منظره غوره کوي. د غوره تداوي په واسطه دا ډول کثافتونه له منځه ځي.



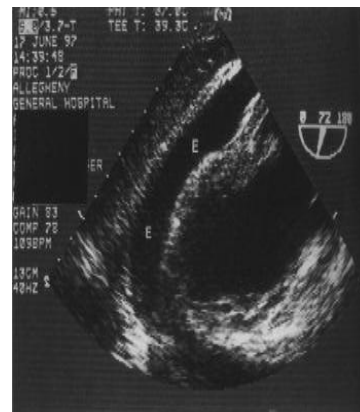## د پریکارډ انصباب یا (Pericardial Effusion) :

هر کله چې په ناروغ کې د کلیشي پر مخ د غټ زړه خیال څرگند شي نو لازمه ده چې د پریکارډ د مایع په هکله فکر وشي، تشخیص بنیایې د یو یا څو نښو یا تصویرونو د مطالعي څخه وروسته وټاکل شي، په عمومي توګه غټ زړه چې د غیر وصفي منظري لرونکي وي خاصتاً چې د ریوی وریدونو برجسته حالت موجود نه وي نو د پریکارډ د انصباب خوا ته فکر کېدای شي.



(Fig 5.44). کله کله د پریکارډیوم خیال په نورمالو ناروغانو کې د کتني وړ وي چې د یوې نري کثيفي لیکي Epicardial او منصفي شحمي لیکو په واسطه جلا شوي وي او په هغه ناروغانو کې چې د پریکارډ انصباب موجود وي اندازه کېدای شي.

ایکوکارډیو ګرافي غوره ازموینه ده چې د پریکارډ انصباب تشخیص کړي او د ناروغ لپاره هم خطر نلري. دا التراسونیک خیالونو په واسطه د پریکارډ او میوکارډ سطحې په ډېره ښه توګه ښکاره کېږي او هغه غیر نورماله مایع چې د پریکارډ په جوف کې راټوله شویده هم د کتني وړ وي (Fig 5.45: see Fig 5.4).



د فلورسکوپي څخه کله کله د پریکارډ د انصباب لپاره کار اخلي لاکن دا میتود ډېر قیمتي دی د زړه د ضربان کمښت په غټ شوي زړه دلالت کوي. لاکن د زړه د احتقاني عدم کفایي په هکله معلومات نه

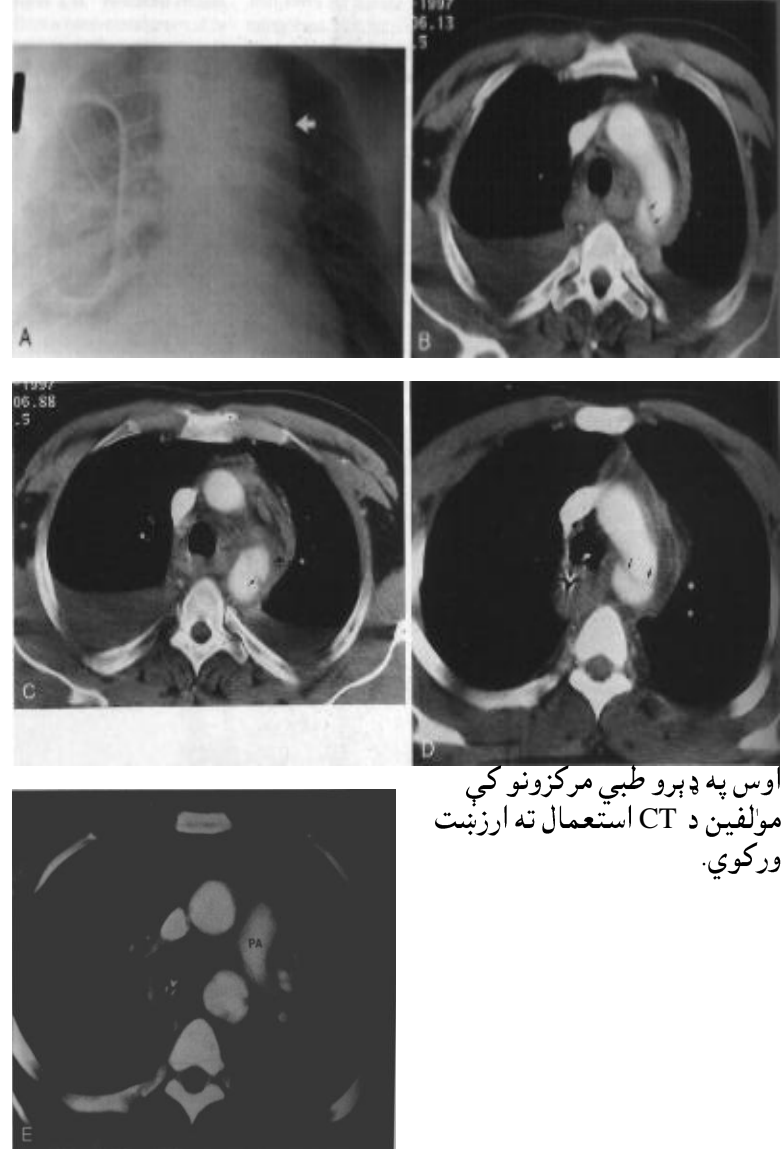
ورکوي. لاکن دا هم وصفي نښه ده ځکه چې د تقلصاتو کموالی په هغه

ناروغانو کې هم لیدل کېږي چې په اريتمیا، په میوکارډیوم کې نډبي نسج او ارتشاحي میوکارډیوم کې هم د زړه ضربان په خفیفه اندازه وي، په هغه صورت کې چې د ایپي کارډ څخه لاندې شحمي لیکه کې تحرکیت موجود وي نو دا د غیر متحرکي مایع د تشخیص سره مرسته کوي. CT هم د پریکارډ د مایع په تشخیص کې ارزښت لري. د دې په واسطه هم د مایع کثافت چې د زړه څخه راتاوه شویډه ښکاره کېدای شي.

### ترضيض یا (Trauma) :

هغه ناروغان چې د سینې د قوي ټکر یا ترضيض سره مخامخ شي نو کېدای شي چې په زړه او لویو او عیو کې یې زخم منځ ته راشي. دا پېښه زیاتره په هغه موټروانانو کې صورت مومي چې ناپوه وي او د ټکر پر وخت کې د اشتراک په واسطه زخمي کېږي، د رادیوگرافي د کلیشي پر مخ په علوي منصف کې یو خیال موجود وي چې د پښې یا پشمې منظري لرونکی وي، دا وتیره په هغه ناروغانو کې خیال ورکوي چې رادیوگرافي یې د ملاستي په وضعیت کې اجرا شي ترڅو د دې غلطې مخنیوی وشي. همدارنگه ضروري ده چې د کلنیکي کتنې تر څنګ د ابهر خیال ته پاملرنه وشي او د ابهر زخم (Fig 5.40) ولټول شي. د دې لپاره چې په شکمنو جرحو او د لویو او عیو زخمونو د موادو او په منصف کې هیمورژ تشخیص شي نو د سینې د CT څخه کار اخیستل کېږي.

(Fig 5.47) د دې مقصد لپاره د کثیفه موادو څخه هم استفاده کېږي او

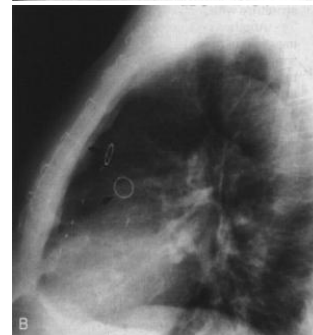
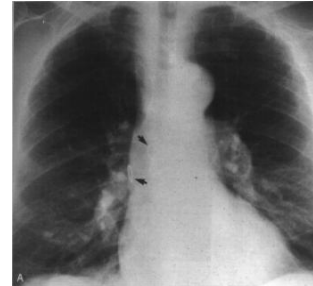

اوس په ډېرو طبي مرکزونو کې  
مولفین د CT استعمال ته ارزښت  
ورکوي.

## هغه بدلونونه چې وروسته د زړه د جراحي څخه لیدل کېږي یا (changes following cardiac surgery):

مخکې مو د یو شمېر بدلونونو څخه یادونه وکړه چې دراديوگرافي د کلیشي پر مخ وروسته د سینې عملیاتو څخه منځ ته راتلل. اوس دا ضروري ده چې د هغه بدلونونو څخه یادونه وکړو چې د زړه د جراحي عملي څخه وروسته د راديوگرافي د پاڼې پر مخ موجود وي.

د ټولو څخه مخکې د اکلیلي شریانو د بای پاز (CABQ) جراحي ته پاملرنه کوو چې پدې عملیه کې د مختلفو تخنیکونو څخه کار اخلي اود Saphenous ( ) وریدونه په تنگ شوي یا علقه شوي اکلیلي شریانو کې استعمالوي. دا د یو ویر (wire) په واسطه چې گنډل شوي وي اوجراحي کلیپونه هم ورسره وي په قدامي منصف او یا د زړه د پاسه د کتنې وړ وي

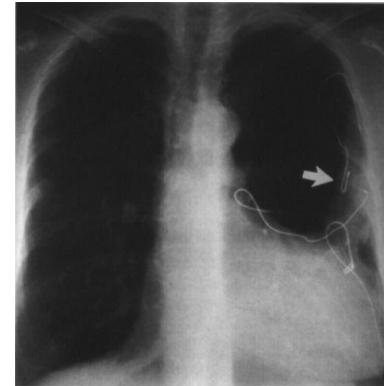


(Fig 5.48) ، ځینې جراخان دمیتالیک حلقو څخه کار اخلي تر څو چې د گرافت ځای په نښه شي. دا د دې لپاره گټور دی چې په راتلونکي کې د اکلیلي شریانو انجیو گرام ته اسانتیا منځ ته راوړي. دا ځکه چې د گرافت شوي برخه د فلوروسکوپیک ازموینې په واسطه په اسانۍ سره کتل کېږي. دنوي عملیې یا کرن لارې څخه اوس کار اخلي تر څو د اکلیلي شریان بای پاز جراحي سرته ورسېږي. دا عبارت د Thoracoscope د استعمال څخه دي چې د سینې په جدار کې یو کوچنی ځای څېږي کېږي

(Keyhole procedur) پدې صورت کې غلطونکي وایرونه د قص په برخه کې نه وي، لکن جراحي کلیپونه د راديوگرافي د پاڼې پر مخ په گرافت شوي برخه کې ښکاره کېږي یو ډېر نوی میتود چې په کار دیالوژي کې ترې

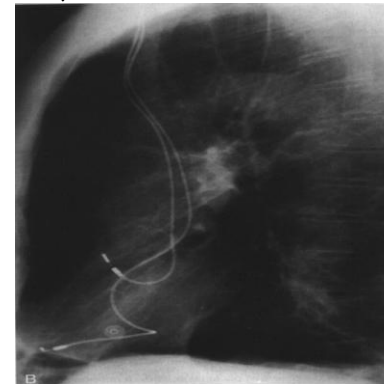
کار اخلي او جراحي عملیه نده عبارت د د داخل اوعیوي Stents څخه دي چې د رادیوگرافي د پانې پر مخ د یو تیوب په څېر بنکاري. بله نوې عملیه یا پروسیچر عبارت دي د Latissimusdorsi عضلي په واسطه د هغه برخې چې مخکې د میوکار په احتشا اخته شوي وه د پوښ یا پتولو څخه عبارت دی.

چې دا بدلون د رادیوگرافي د کلیشي پر مخ کثافت څرگندوي او د چپي یا بني ابطی برخي څخه د زړه پلو ته غځیدلي وي (Fig 5.49). په نورمال



حالت کې دا خیال نه کتل کېږي. هغه ناروغان چې د زړه په ناروغۍ اخته وي په مختلفو اندازو Pacemakers لري.

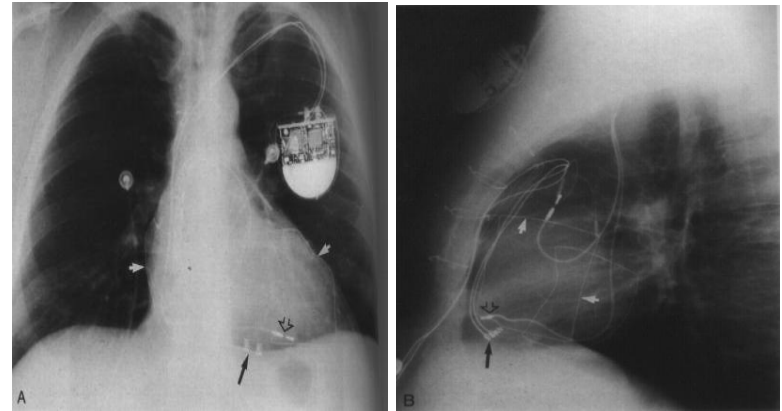
(Fig 5.50) د زړه په دننه کې په دوو ډولو دي د یو پول لرونکي وي چې



ځانگړي لید په بني بطین کې ایښودل شوي وي او یا bipolar یا د دوو پول لرونکي وي چې یو یې په بني بطین کې او بل یې د بني ازین په اکلیلي سینوس کې ایښودل شوي وي

defibrillator موجود وي

کيدای شي چې په زړه کې اتوماتيک  
(AICD)(Fig 5.51) .



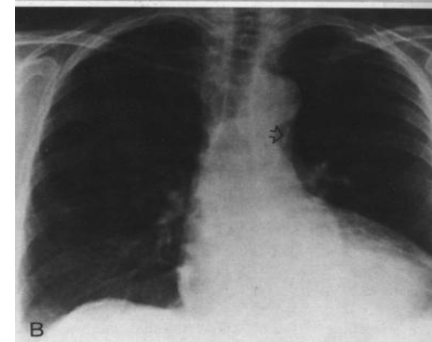
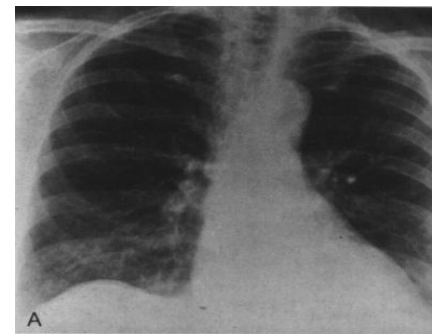په اوسني وخت کې د زړه Transplantation عملیه منځ ته راغلي ده او  
ورسته د عملیاتو څخه تظاهرات نه لیدل کېږي.



په سينه کې د عمر په تېرېدو سره بدلونونه

(changes in the Aging):

په نورمال حالت کې د عمر د تېرېدو سره د سينې په راديوگرافي کې يو شمېر بدلونونه منځ ته راځي چې عبارت دي د زړه د عمودي بڼې غوره کول چې د ځوانۍ څخه تر کهولت پورې وي، په ابهر او رقبې رانسې او عيو کې معوج حالت، د ابهر په قوس کې کلسفيکشن او کله کله په ساعده ابهر کې د کوروالي زياتېدل دا نښې په 5.52 شکل کې ښکاره شوي دي.



په دې پرو زړو ناروغانو کې په اکليلي شريانو کې د جنبي راديوگرافي په واسطه کلسفيکشن ليدل کېږي. خاصاً په هغه ناروغانو کې چې د شکرې په ناروغۍ اخته وي. همدارنگه په صدري فقراتو کې استحالي بدلونونه هم ليدل کېدای شي، هغه نښې چې د Menopaus مرحلې ته رسيدلي وي په صدري فقراتو کې يې ضعيفوالي پيدا کېږي او کله کله د يوې يا زياتو صدري فقراتو کولاپس منځ ته راځي. همدارنگه په سرېو کې هم د

عمر د تېرېدو سره بدلونونه پيدا کېږي چې عبارت د زيات توروالي څخه دي چې دې بدلون ته شېخی ايمفزيما هم وايي. نډبي نښې د هغه انتاني پېښو څخه پيدا کېږي چې کلنيکي نښې نه لري او زياتره په دواړو ذروو کې د کتنې وړ وي.

## کوچنی ناروغان یا (Pediatric Patients) :

په کوچنیانو کې د زړه ناروغي زیاتره ولادي بڼه لري، لکن د زړه روماتیک ناروغي د کسبي ناروغيو په نسبت پدې عمر کې په زیاته اندازه پیدا کېږي. د ریوی او عیوی ناروغيو څپنه په ماشومانو کې مهمه ده او دا باید څرگنده شي چې سیانوتیک وتیره شته او که نه. دسیانوز شته والی په یو شمېر ناروغيو دلالت کوي. او دا هم باید ښکاره شي چې سیانوزس د زیږدنې په وخت کې (د لویو او عیو د بیخایه موقعیت له کبله) موجود و او که وروسته منځ ته راغلی دی (Fallot tetralogy). رادیوگرافیک مطالعه به یې سیانوتیک ناروغ کې ترسره شي.

5.31 شکل کې به د زړه د ولادي ناروغيو د تشخیص په اړوند لارښونه وشي.

## اووم فصل

### د گېډې راديوگرافي

#### (Abdominal Radiography)

د گېډې راديوگرافي په هغه ناروغانو کې چې د گېډې شکمني ناروغتياوي ولري ډېر د اهميت لرونکي ده. د بطني احشاو ترمنځ د کثافت د نشتوالي له کبله د يو شمېر ناروغيو په تشخيص کې ستونزې او مشکلات شته، د دېلپاره چې د گېډې د ځانگړي او يا زيات شمېر افتونو د تشخيص په هکله معلومات تر لاسه شي نو د سرمايي يا پيسو مصرف ته اړتيا شته تر څو د پتوفزيبالوژي په اړوند پوه شو. په گېډه کې دا ازموينې د نورو برخو په نسبت ارزانه دي.

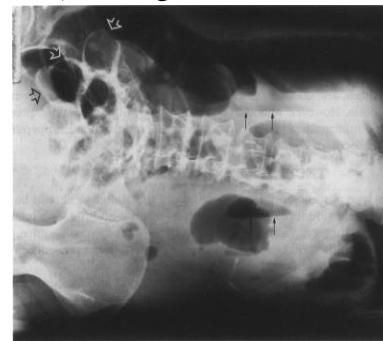
پدې برخه کې څو مختلف پرنسپونه يا ليارې شته تر څو په هغه ناروغ کې چې د گېډې په شکمنه ناروغۍ اخت وي پوه شو. د هر تصوير يا خيال د مطالعي لپاره موږ بايد د تشخيص امکانات د راديوگرافي د اجرا څخه مخکې ولټوو د مثال په ډول په ناروغانو کې زيات شمېر د گېډې راديوگرافي هغه وخت اجرا کېږي چې شکمنه وينه د مری، د وريسونو او يا د Peptic قرحی له کبله پيدا شوي وي. پدې پېښو کې راديوگرافیک غير نورمال حالت په نادر ډول وي. د اندسکوپیک او کثيفه موادو د ازموينې په واسطه کېدای چې تشخيص وټاکل شي. د گېډې ساده راديوگرافي د صفرا د کڅوړې، د پښتورگو د تېرو يا ډېرو د اپندکس ډبري او ايسو په اړوند معلومات ورکولای شي.

#### تخنيکي کتنې يا (TECHNICAL CONSIDRATIONS):

د گېډې راديوگرافیک ازموينه او د هغې ډول په هر ناروغ کې په ځانگړي توگه اجرا کېږي د مثال په ډول که چېرې د عمليات په وخت کې دگاز يوه ټوټه سهواً په گېډه کې پاتې شوي وي نو د هغې لپاره د ملاستي په وضعيت کې يو فلم اخستل کېږي همدارنگه د ساده فلم څخه د گېډې په اجنبي اجسامو، داخلي کلسفيکشنونو او داسې نورو کې کار اخلي. په سټنډورډ ډول د گېډې راديوگرافي يا "KUB" (هغه فلم چې پښتورگې، حالونه او مثانه ښکاره کوي) د ملاستي په وضعيت کې اجرا کوي. په

همدې شان دې منظري ته د اوار پيشقاب (Flat plate) اصطلاح هم استعمالوي.

زياتره وخت په هغه ناروغانو کې چې د گېډې په شکمنو ناروغيو اخته وي د ولاړې په وضعيت کې فلم اخيستل کېږي دا منظره د دو مقصدونو لپاره استعمالېږي لومړی دا چې د پريتوان په کڅوړه کې د ازادي هوا خيال څرگند کړي او دويم دا چې په کولمو کې د ګاز او هوا سويه معلومه کړي، کېدای شي چې دا ډول ازموينه د ولاړې اويا ناستي په وضعيت کې هم اجرا کړو: کولای شوي چې د افقي ډول شعاع څخه هم کار واخولو دا ډول عمليه هغه وخت اجرا کوو چې ناروغ کيناستلای او دريدلای نه شي. افقي ډول شعاع پدې ډول تطبيق کېږي چې ناروغ په چپه اړخيزه دملاستي په وضعيت کې وي (کينه خوا يې بنکته اوښي خوا پورته). د دې ډول ازموينې څخه خاصاً په هغه وخت کې کار اخيستل کېږي چې ناروغ کې پرمختللی ډول ناروغي موجوده وي او د پريتوان په کڅوړه کې د هوا په شته والی شک پيدا شي وي. دا ډېره ضروري ده چې ناروغ د څو دقيقو لپاره په کين طرف ځملول شي تر څو چې ټوله ازاده هوا د يني برخې ته ځان ورسوي، کېدای چې پدې وضعيت کې د کولمو د هوا او مايع سويه هم

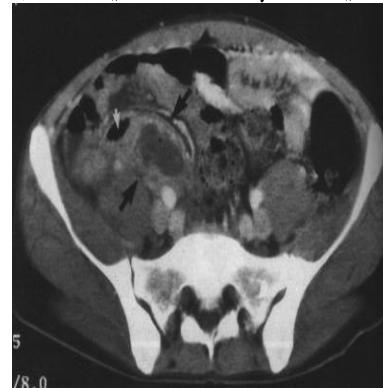

وکتل شي. په ( 7.1 ) شکل کې په هغه ناروغ کې د پريتوان په برخه کې هوا ښکاره کېږي چې د ملاستي په حالت کې په چپ اړخيز ډول پروت وي.

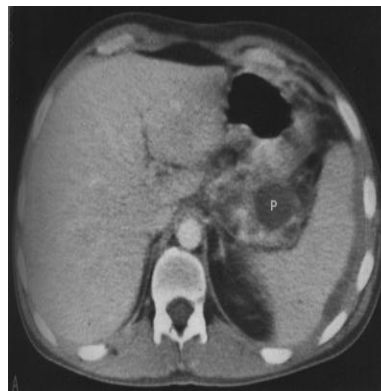هغه ناروغان چې د گېډې په حادو ناروغيو اخته وي زياتره به روغتون

کې بستر کېږي. نود دې لپاره ضروري ده چې د سينې راديوگرافي په PA وضعيت کې اجرا شي. چې پدې حالت کې دحجاب حاجز لاندې د ازادي هوا خيال د کتنې وړ وي او ناروغ بايد د ولاړې په وضعيت کې وي.

دهرې رادیوگرافي په مطالعه کې د ټولو څخه لومړی دا ضروري ده چې د فلم کیفیت ولټول شي هغه فلم چې ډېر روښانه وي او یا ډېر تور وي تشخیصی ارزښت یې کم وي. خوځېدل یا حرکت د رخوه اقسامو تصویرونه له منځه وړي او په کولمو کې د ګاز حدود، او د کلسفیکیشنونو او داسې نورو خیال ښه څرګند نه وي. د یوه قانون په توګه قبوله شویده چې Portable رادیوگرافي په هغه پېښو کې چې د ګېډې په دننه کې غیر نورمال حالت موجود وي ډېره مرسته کولای شي. د ګېډې CT د ګېډې د دننیو برخو د ناروغیو د تشخیص لپاره ډېره غوره ازموینه ده. د Spiral ډول CT تخنیک ډېر په زړه پورې دي ځکه چې دا ډول ازموینه په ډېرې چټکۍ سره سرته رسېږي، لکه چې مخکې یادونه وشوه چې د ګېډې د دننیو غړیو توپیر په ښه توګه د رادیوگرافي له مخې کېدای نه شي نو د دې

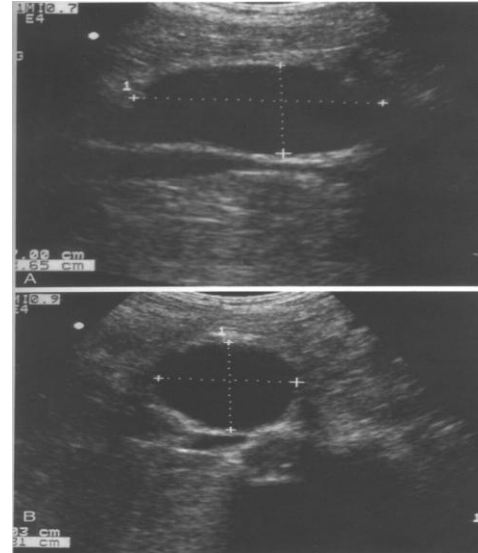


مقصد لپاره CT scan غوره لپاره ده چې د مختلفو غړیو کثافتونه سره توپیر کوي او ښه نتیجه ترې په لاس راځي. د دې تخنیک په واسطه کولای شو چې هر غړی او د هغې غیر نورمال حالات وپېژنو. پدې صورت کې د ګېډې درادیوگرافي د تشخیص څخه صرف نظر کېږي (7.3 او



(Figs 7.2) په پای کې باید ووايو چې التراسونوگرافي د ګېډې د ناروغیو په تشخیص کې ډېره مهمه دنده لري. ډېر ارزښت یې د کتلو او د ابهر په انیوریزمونو

(Fig 7.4) ، د صفاوي  
ليارو او پښتورگو په  
ناروغيو کې دي.

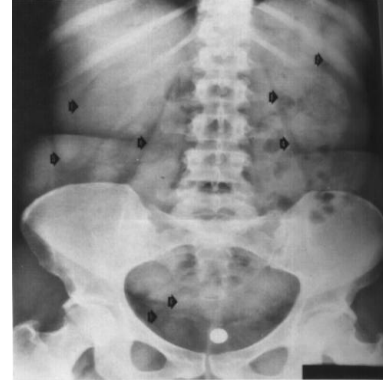


#### انatomy کتنې يا (ANATOMIC CONSIDRATIONS):

په 7.4 شکل کې د يوې ځوانې نجلۍ د گېډې نورماله راديوگرافي ښکاره کېږي چې د ملاستي په وضعيت کې اجرا شويده. د گېډې د گاز منظره نورماله بڼه لري، په کمه اندازه گاز په معده، د وړو کولمو په يوه برخه او کولون کې ښکاره کېږي. د دې لوپونو جدارونه هم نورمال وي. په مخاطي غشا کې پيروالي هم نه ليدل کېږي، په وړو کولمو کې نورماله التوات او د کولون د Haustra د 3mm څخه زيات پيروالي نه لري هوا ورسره ليدل کېږي. د دې لوپونو حقيقي اناتومي د مخاطي منظرې په واسطه په (Fig 7.6) کې ښودل شويده.

د گېډې په ټولو راديوگرافيو کې د پښتورگو، توري، يني او د psoas عضلي خيالونه بايد ولټول شي

(See Fig 7.5) ، دا ټول غړي د کتنې وړ دي دا ځکه چې په کمه اندازه

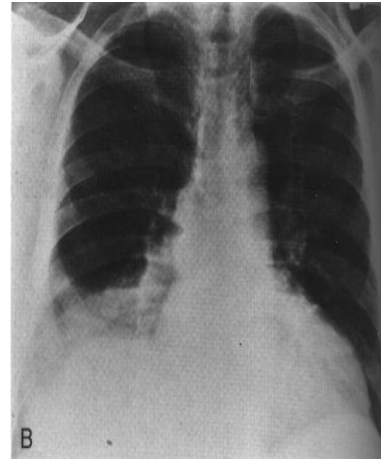


محيطي برخو کې د شحمي طبقو لرونکي دي. د ښې اوتوري اندازه په هکله باید ووايو چې د دې غړيو خلفي برخې د کتنې وړ دي دا ځکه چې ددوی سره جوخت يا نژدي د پريتوان څخه بهر شحمي طبقه ځای لري.

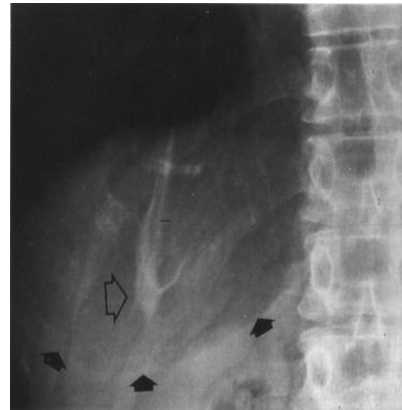
د شحمي ليکويوه د گېډې په

اړخيزو برخو کې د ساعده او نازله کولون په جدارونو کې ځای لري چې د دې ليکود شته والی له کبله پوستکی رخوه اقسام د گېډې د جوف څخه جلا کېږي دا ليکې زياتره وخت په التهابي وتيرو کې له منځه ځي (د اپندکس التهاب، پريتونايتيس او داسې نور).

په نورمالو پېښو کې د گاز منظري په څو د قيقو کې بدلون موموي او دا د هغه فلمونو پر مخ کتلای شو چې کله اجرا شي. دا وتيره نورمال پرستالتيک فعاليت ښکاره کوي. د دې فعاليت نشتوالی که په کولمو کې څرگند شو نو دا په مطلق ډول د امعاوو په احتشا دلالت کوي. د گېډې په راديوگرافي کې د عضمي ساختمانو خيال هم ښکاره کېږي چې دا عبارت دې له ښکتنې صدري، قطني او عجزی فقراتو څخه او هم کېدای شي چې ښکتنې پښتۍ، حوصله او د حرقفي فخذی مفصلونه ووينو. کېدای شي چې په زړو خلکو کې استحالوي بدلونونه هم څرگند شي په پای کې ويلای شو چې د گېډې په راديوگرافي کې د سږو د ښکتنیو فسونو خيال هم ښکاره کېدلای شي دا د نومونیا لپاره غير معمول ندي چې په ښکتنیو فسونو کې پيدا شوي وي



(Fig 7.7) او د حاد بطن دردونه  
ورسره موجود وي خاصتاً په  
کوچنيانو کې برسیره پر  
د بتومورونه هم کېدای شي چې د  
گېډې دراديوگرافي په واسطه  
ښکاره شي



(Fig 7.8) .



پتالوژیک کتنې یا (PATHOLOGIC CONSIDRATIONS) :  
د گېډې په ساده راديوگرافي کې د پتالوژیک بدلونونو څخه په لاندې ډول  
يادونه کوو:

1 \_ غير نورمال گاز او د مخاطي غشا منظره.

2 \_ د رځوه اقسامو په خيال کې غير نورمال حالتونه

3 \_ غير نورمال کلسفيکشنونه.

4 \_ غير نورماله مايع Ascites .

5 \_ د هډوکي او مفصل غير نورمال حالتونه.

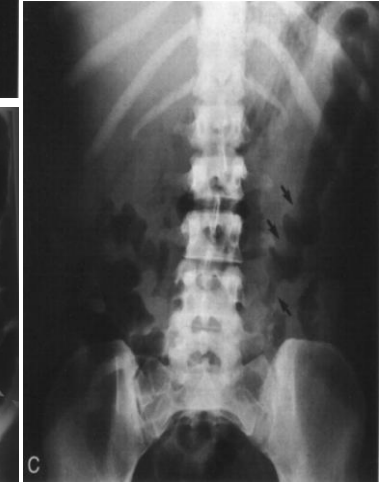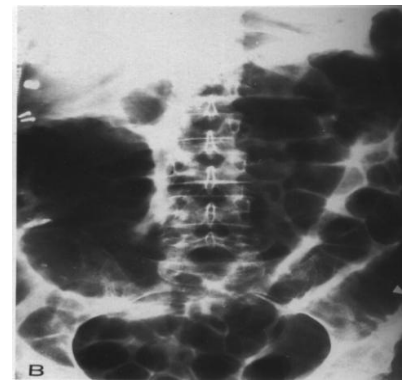
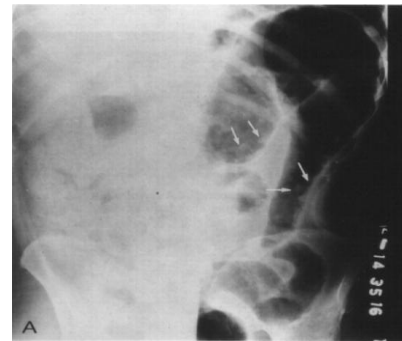
6 \_ وروسته د عملياتو څخه بدلونونه.

## غير نورمال ګاز او د مخاطي غشا منظري يا (Abnormal Gas and Mucosal Patterns)

د لومن دننه هوا يا (Intraluminal Gas) :

کېدای شي چې د رادیوګرافي د پانې پر مخ د لومن په دننه او بهر کې د هوا خیال ښکاره شي هغه غیر نورمال حالت چې د لومن د دننې هوا په واسطه پیداکېږي عبارت د کولمي د یوه او یا زیاتو لوپونو د پراختیا څخه دي، کېدای شي چې د هوا اومایع سویه هم موجوده وي (Fig 7.9). همدارنگه په مخاطي غشا کې پېروالی هم پیداکېدای شي (Fig 7.10).

د لومن دننه هوا که چېرې د غایطه موادو سره یوځای شوي وي نو د پوکانیو په څېر منظره غوره کوي خاصاً په کولون کې – په نو پیداشو ماشومانو او

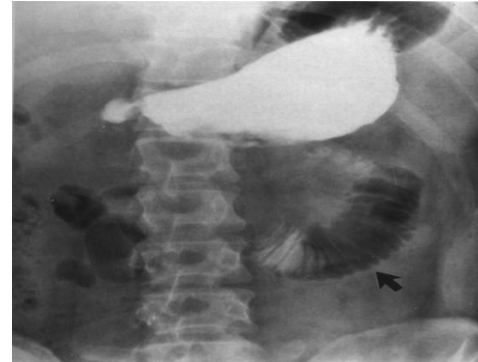


کوچنیانو کې دا د "کاھل غایطې منظره" هیڅکله نورماله وتیره نه ده نو د دې لپاره ضروري ده چې د غیر نورمال حالت منبع ولټول شي څنگه پوهېدای شو چې د کولمو یو یا څو لوپونه پراخه شويدي؟ پدې اړوند صحیح

ځوابونه نشته او نه د شمېرنې کوم حد څرگند دی لاکن څو ليارې يا اصولونه شته چې د دې مقصد سره مرسته کوي ( 1 ) په وړو کولمو او يا کولون کې يو ځانگړي لوپ د هوا په واسطه سره زيات پرسيدلی وي چې د پرله پسې راديوگرافيو په واسطه بنکاره کېږي او په نورو برخو کې داسې خيال د کتنې وړ نه وي او موضعي پراختيا بنکاره کوي. ( 2 ) د هوا په واسطه په وړو کولمو او يا کولون کې يو زيات شمېر لوپونه پرسيدلې وي چې د گېډې پرسوب يې منځ ته راوړی وي او د هوا د کڅوړې منظره يې غوره کړي وي. چې دا پېښه زياتره وخت په ايليوس ( ileus ) او يا بندښت کې پيدا کېږي. په ډېرو پېښو کې تاسو د خپل قضاوت او تجربې څخه کار اخيستلای شئ تر څو چې د کولمو د پراختيا په اړوند پریکړه وکړي. په هغه وخت کې چې د شک سره مخامخ شو نو بايد د راديو لوجيست نظر ترلاسه کړو.

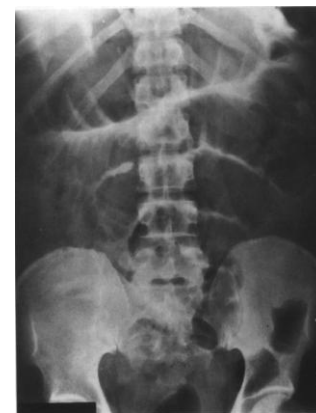پراخه شوي او يا اوږدې شوي کولمې ښايي په مختلفو پېښو کې منځ ته راشي. چې زياتره واقعات يې په غير حرکي ileus ډول کې ليدل کېږي. چې پرستالتيک يې په زياته اندازه کم شوي وي. په وصفي ډول د هوا منظره په وړو کولمو او يا کولون کې د منځني اندازي ستاز (stasis) په ډول وي په زړه پور دا ده چې پدې ناروغانو کې ښايي د هوا او مايع خيالونه هم وکتل شي دا پېښه په غټو او وړو کولمو کې پيدا کېدای شي چې دې ته يې موازنه يې (Blance) اصطلاح ورکړي (کله کله په خپاره ډول) منظره بنکاره کوي. دا منظره زياتره وخت په هغه ناروغانو کې منځ ته راځي چې په ترضيض اخته شوي وي (جراحی عملیه)، په پريتونايتيس اخته وي، ځينې دواگانې استعمال کړي وي او يا په احتشا اخته شوي وي. همدارنگه کېدای شي چې په هغه ناروغانو کې وليدل شي چې په مزمني

ناروغی اخته وي. او پا په بسترو پرتو ناورغانو کې منع ته راځي، په موضعي توګه د ايليوس پېښه چې په پرله پسې ډول څرګنده شي دمجاوري برخې د التهابي وتيري له کبله پيدا کېږي. دا چې د پانقراص په التهاب (7.12)



او (Figs 7.11) او د اپندکس په حاد التهاب کې منع ته راځي. چې دې حالت ته Sentinel loop وايي.

په هغه وخت کې چې کولمې پرسيدلي وي او د هوا او د مايع سويې په مختلفو برخو کې ښکاره شي نو دا بدلونونه ميخانيکي انسداد دلالت کوي (Fig 7.9). پراخه شوي لوپونه په وصفي توګه د انسداد په لومړنۍ برخه

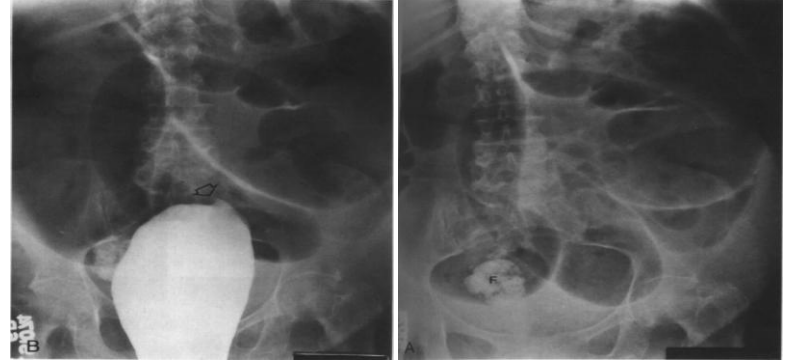


کې د ابشار يا غونج شوي منظري په ډول ښکاري او د ګېډې په اخيري برخه کې هوا موجوده نه وي.

ګاز شته والی زياتره په رکتوم کې د کولون په انسدادې وتيري دلالت نه کوي کېدای شي چې د دې برخې د ګاز شته والی د مقعد د لياري د ګوتي په واسطه، Colonoscopy، د رکتوم د حرارت د ټاکلو او اينميا په واسطه تشخيص کړو.

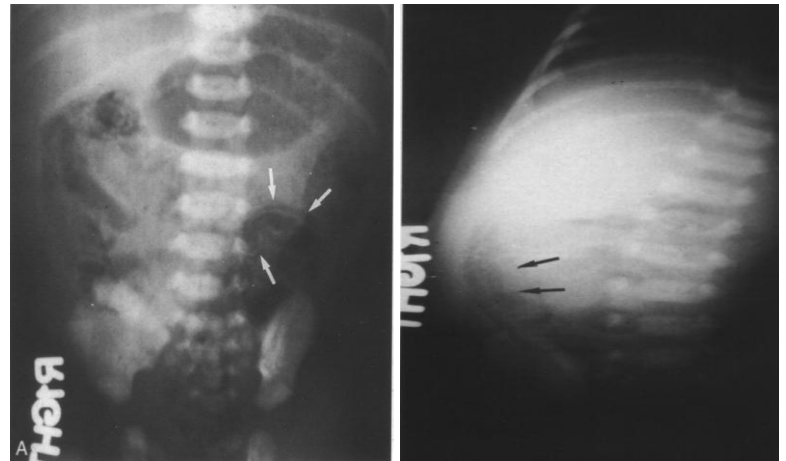
د انسداد په لومړني وخت کې ښايي، وصفي منظره ښکاره نه شي لکن د پرله پسې ازموينو په وسيله کېدای شي چې عروي يا لوپونه څرګند کړو.

د میخانیکي انسداد اسباب په مختلفو ډولونو دي. چې دا د غټانو او کوچنیانو پورې اړه لري. په غټانو کې زیاتره سببونه د التصاقاتو (Fig 7.13) ، چوره (hernia) ، تومور او تغلف یا Volvulus (Fig 7.14) څخه

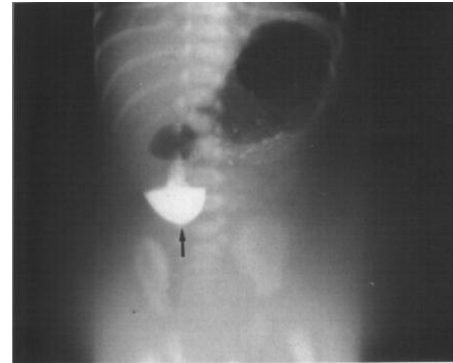


دي. په ماشومانو

او کوچنیانو کې Intussuseqotion (Fig 7.15) د انسداد سبب ګڼل



شويدي. په نوې پيداشوي ماشومانو او کوچنیانو کې د دودينوم atresia



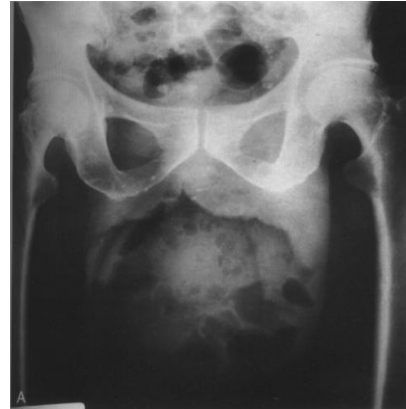(Fig 7.16) بنایې شکمنه وي. هر یو د دې حالاتو څخه چې موجود وي وصفي نښې لري او کېدای شي چې تشخیص وټاکل شي. Intussuseption هغه پېښه ده چې د کولمي یوه برخه یا سگمنت په نژدې اخریني

سگمنت کې ننوځي، دا د میخانیکي انسداد سبب ګرځي او که چېرې درملنه اجرا نه شي دا سکیمیا وتیره منځ ته راوړي. د Intussusceptic 90% پېښې په Ileocolic برخه کې کتل کېږي.

د رادیوګرافي د کلېشي پر مخ د کتلي په څېر، او په کتله کې د سپر یا توري په شان تور خیالونه چې د هلال یا د تورو لیکو په شکل په کولمه کې لیدل کېږي (Fig 7.15)، په کولمو کې د atresia زیاتي پېښې د اثنا عشر په برخه کې پیدا کېږي او په دوو ډولونو ده چې عبارت د غشایې یا membranous او تضیقي څخه دي. د رادیوګرافي د کلېشي پر مخ په معده او د اثنا عشر کې د ګاز له کیله پراختیا موجوده وي او په اخري برخه کې ګاز موجود نه وي، د ډبلي پوکاني په څیر منظره ښکاره کوي (see Fig 7.16).

لکه چې مخکې یادونه وشوه د پرستالتيک فعالیت په واسطه په هغه ناروغ کې چې د کولمو انسداد په کې موجود وي د لوپونو په منځ کې د ګاز بدلون لیدل کېږي چې دا بدلون د پرله پسې رادیوګرافيو په واسطه لیدل کېدای شي. یوه ټکي ته ډېره پاملرنه ضروري ده هغه دا چې کولمي د پرله پسې رادیوګرافيو پر مخ خپل شکل او بڼې ته بدلون ورکوي او که چېرې د بدلون وتیره له منځه تللي وه نو دا د مرو کولمو لپاره وصفي نښه ده چې د اسکیمیا ناروغیو له سببه پیدا کېږي.

مقبني فتق په زیاته اندازه په غټانو کې منځ ته راځي او کله کله په کوچنیانو کې هم پیدا کېدای شي. دا د Scrotum په برخه کې په زیاته اندازه غټوالی منځ ته راوړي چې د کولمو زیاتي عروي په کې موجودي وي (Fig 7.17).



د فتق فشار بنایي د انسداد سبب شي.

د گېډې رادیوگرافي په زیاته اندازه د انسداد په شته والی او نشتوالی په اړوند لارښونه کوي په هغه وخت کې چې انسداد په لومړنۍ مرحله کې وي او رادیوگرافي واخیستل شي نو

نښې یې د انسداد لپاره مثبتې نه وي دې حالت ته د گېډې د گاز غیر وصفی منظره وایي. پدې اساس به د رادیوگرافي د پانې پر مخ مشکوک اوسو. Maglinte پدې اړوند څلور ډوله منظره څخه یادونه کړیده:

(a) نورمال ډول چې پدې کې په وړو کولمو کې گاز موجود نه وي او که چېرې موجود وي نو قطري د 2،5 سانتي مترو څخه کم وي.

(b) په منځني اندازه د غایطه موادو ستاز یا ځنډ چې په متعدد ځایونو کې کمه اندازه پراختیا موجوده وي (3cm څخه تر 2،5) بنایي په لویونو کې د درې او یا له دې څخه په زیاتو برخو کې د هوا او مایع سطحی ښکاره شي.

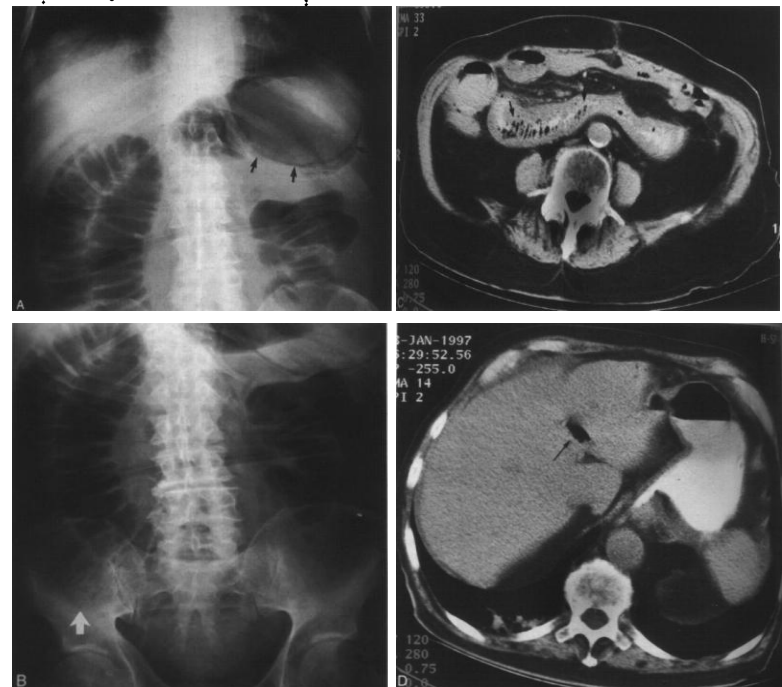
(c) احتمالاً د انسداد منظره موجوده وي. په غیر مبهم ډول پراختیا لیدل کېږي چې دا د گاز او یا مایع په واسطه د امعاوو په لویونو کې پیداشوي وي. په متعدد ډول د گاز او مایع سطحی موجودي وي. لاکن د انسداد تشخیص په ډېر څېر او غور سره سرته رسېږي.

(d) په مطلق ډول د انسداد منظره موجوده وي او تشخیص په ښکاره توګه کېدای شي او پدې پوهېدلای شو چې انسداد په وړو کولمو کې منځ ته

راغلی دی. په غیر متناسب ډول د گاز پراختیا په وړو کولمو کې موجوده وي چې د کولون سره نسبت یا ارتباط لري.

### مخاطي منظرې يا (MUCOSAL PATTERNS):

په کولمو کې د رخوه اقسامو، مخاطي غشا او هوا تر منځ طبيعي توپير موجود وي د کولمو پير شوی جدار غیر نورمال حالت باندې دلالت کوي. د وړو کولمو او کولون مخاطي غشا کې پيروالی موجود وي او التوات يې پټ کړي وي او د کولون هوسترا د 3mm څخه زیاته پيره وي، که چېرې کولمي د هوا په واسطه پراخه شوي وي، حقيقي پرسیدلی حالت په جدار کې د کني وړ وي چې دا د هوا په واسطه په يوه خوا کې پیژندل کېږي. او په بل اړخ کې د رخوه اقسامو کثافت زیات شوي وي. (See Fig 7.10)، په کولمو کې ازیما د پروتین د کموالی او د امتصاص د خرابوالی په صورت کې موجود وي، د مخاط لاندې هیمورژ د هر سبب له کبله پیدا کېدای شي او همدارنگه اسکیمیا (Fig 7.18). دا اخیرني دوه حالاتونه په زړه پورې د





مخاطبي پيروالي منظرې ښکاره کوي، همدارنگه د کولمو په هوا يا گاز کې د گوتي په څېر ننوتی حالت (د گوتي چاپ Thumb printing) او د دستک په څېر منظره د وړو کولمو په جدار کې کتل کېږي چې ځينې وخت يې د نښتي سکی (Stacked Coin) منظره غوره کړي وي.

تاسو نه شي کولای چې د پيروالي سبب بې له تاريخچې او فزيکي کتنې معلوم کړئ. د مثال په ډول په يوه ناروغ کې چې دفعتاً د گېډې درد او ورسره يو ځای اسهال چې وينه هم ورسره يو ځای وي او د ساده کليشي پر مخ پراخه شوي کولمه ووينې نو دا به د کولون دالتهاب (colitis) په څير وي (see fig 7.10).

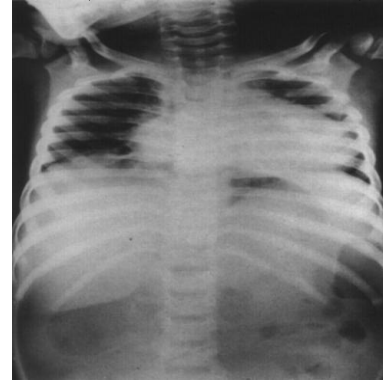
### د جدار څخه بهر گاز (Extra luminal Gas):

د جدار څخه بهر گاز ښايي په ازاد ډول (په پريتوان کې هوا) او يا د اوسې له کبله وي، د پريتوان په خلف کې دهوا شته والی، د امعاوو په جدار کې هوا، په طرق صفاوي يا د ښي په ورید باب سيستمونو کې هوا.

د پريتوان په کڅوړه کې د ازادي هوا شته والی په هغه صورت کې منځ ته راځي چې د جراحي عملي څخه مخکې څرېکېدل صورت ومومي. عمومي سببونه يې عبارت دي د معدې د قرحي څيرېکېدل او يا د کولون رتج. ترضيض يا ټکر يې بل سبب کېدای شي. که چېرې تشقېد د پريتوان په دننه کې وي نو د هوا خيال د دواړو حجاب حاجزونو څخه لاندې خيال ورکوي چې د ولاړي په وضعيت کې يې د ښي حجاب حاجز لاندې خيال کتل کېږي (Fig 7.19A). په اړخيز وضعيت کې هم د پريتوان د دننني هوا خيال ليدل کېدای شي (See Fig 7.1) همدارنگه کېدای شي چې د ملاستي په وضعيت کې هم په پريتوان کې د هوا خيال د فلم پر مخ ووينو.

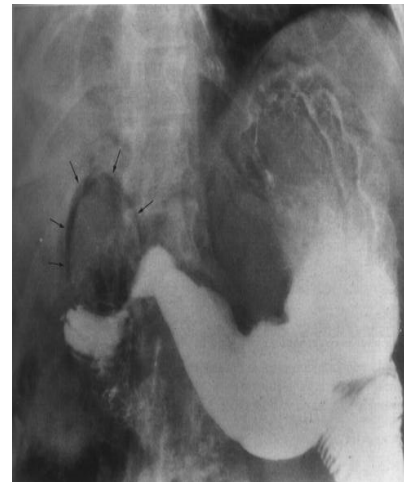"double wall sign" (See Fig 7.19B). په نورمالو پېښو کې د کولمو serosal طبقه د کتنې وړ نه وي دا ځکه چې د اوبو په څېر کثافت لري. کله چې د پريتوان په کڅوړه کې هوا موجوده وي نو د راديوگرافي د کليشي پر مخ د کولمو د جدار په کثافت کې هم بدلون موجود وي. نوې پيدا شوي ماشومان چې معمولاً د ملاستي په وضعيت کې معاینه کېږي نو د پريتوان په کڅوړه کې ازاده هوا د Falciform وترسره ښايي موجوده وي.

که چېرې په کتلوي ډول هوا په پريتوان کې موجوده وي نو دا (football sign) نښه پيدا کوي چې په ټوله گېډه کې توروالی ښکاره کېږي چې فقري



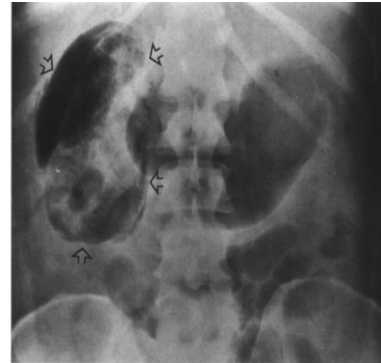په کې خرگندي وي (Fig 7.20). د پريتوان په خلف کې هوا د اثنا عشر قرحي د څير بکېدو له کبله پيدا کېږي. خاصتاً په هغه پېښو کې چې په تالی توگه د ترضيض له کبله قرحه څېرې شي. زياتره وخت د Psoas د عضلي خط السير په نري ډول وي. کله کله د پښتورگي خيال په ډېره بڼه توگه د کتني وړ گرځي. د راديوگرافي د کليشي له مخې تشخيص په مشکل سره سرته رسېږي.

په داسې پېښو کې CTscan په تشخيص کې مرسته کولای شي. په هغه وخت کې چې گاز يا هوا په جيبوي ډول په گېډه کې موجوده وي نو داد دانو يا خراج په شته والی دلالت کوي. دا هوا د اناتوميک موقعيت له

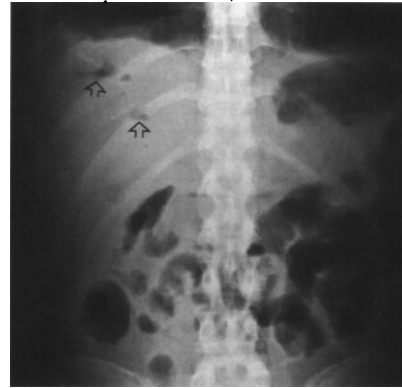

مخې ټاکلې شو د مثال په ډول Marison's Pouch د يني سره نژدي موقعيت لري، د صفرا کڅوړه کې چې هوا موجوده وي (Fig 7.21)، د پښتورگي په کپسول کې چې ځای ولري

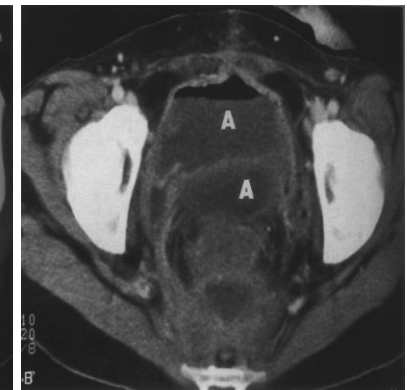
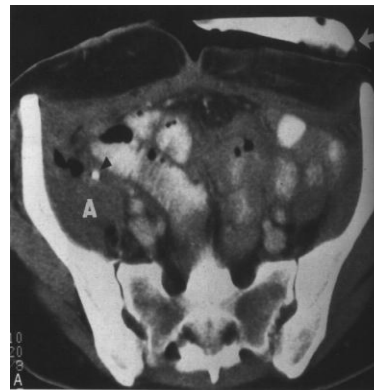(Fig 7.22) ، په صغیره محراق ،  
په غړو کې



(Fig 7.23) ، کېدای شي چې هوا په ازاد ډول د گېډې په جوف کې وليدل



شي. همدارنگه هوا يا گاز بڼايې  
په کوچني موضعي توگه يا د  
نورو متحرکو پوگانيو سره يو  
ځای موجود وي. پدې وخت کې  
ضروري ده چې د کثيفه موادو  
په واسطه ازموينه اجرا شي تر  
څو نورمال لوپونه د اضافي لوپو  
څخه توپير شي CT scan ډېره  
بڼه ازموينه ده چې د ابسې  
تشخيص په غوره توگه ټاکلی شي.  
( 7.25 او



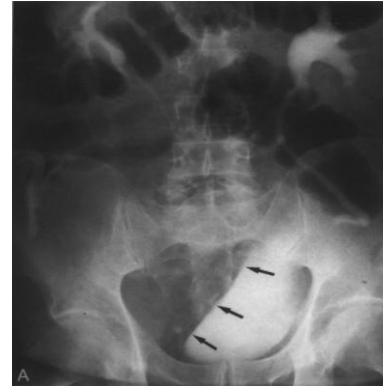
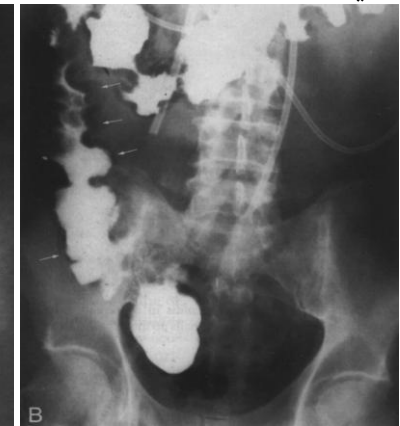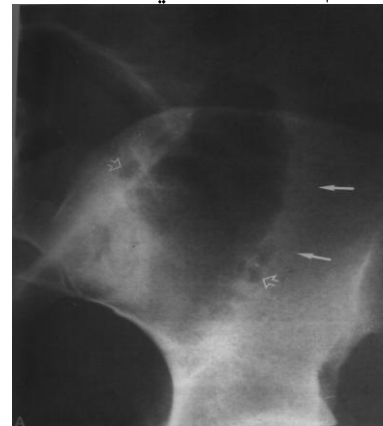
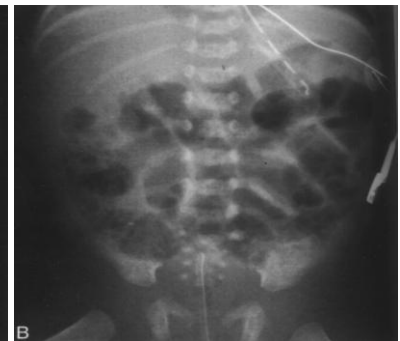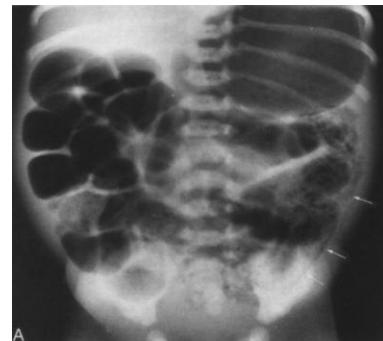


Fig 7.24 ( ) د جدار په دننه کې د  
گاز شته والی (Pneumatisis  
intestinalis) کېدای شي چې په  
مختلفو سلیمو او پتالوژیک پېښو  
کې پیدا شي. د دې پېښې ډېر مهم  
سبب په زړو خلکو کې د رتجونو د  
کوچنیو تشقاتو څخه عبارت دي.  
او په کولمو کې خیال د لیکو په  
خیر کثافتونو په شان خیال ښکاره

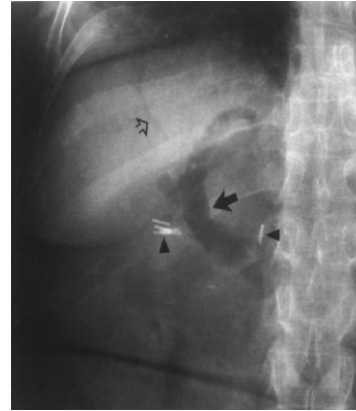کوي (Fig 7.26) . کله کله د هوا کیست هم پیدا کېدای شي. د کولمو



جداري برخې گاز ښايي په زړو خلکو کې د احتشاله کېله پیدا شي. په  
همدې شان په نوو پیداشوو بې مودي ماشومانو کې د کولون د التهاب د  
تنخري پېښې له کېله منع ته راتلای شي (Fig 7.27) . پدې دواړو ډولونو



ناروغانو کې ګاز بنایې د ورید باب سیستم کې ځای ونیسي په صفراوي  
طرقو کې ګاز بنایې هغه وخت پیداشي چې د Endoscopic-Papillotomy  
عملیه اجرا کېږي (Fig 7.28) ، او په هغه صورت کې هم پیدا کېدای شي

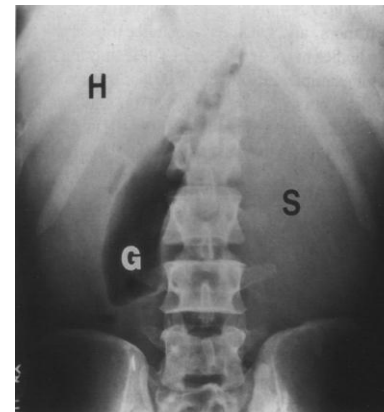


چې Common bile duct د وړو کولمو  
سره یوځای یا انستوموز کېږي او یا پ  
انتاني پېښو کې منځ ته راځي. هغه  
ګاز چې په Portal برخه کې منځ ته  
راځي معمولاً محیطي موقعیت لري.  
صفراوي ګاز معمولاً مرکزي موقعیت  
غوره کوي. د دې کتنو سره یوځای  
کلینیکي نښې ډېر ارزښت لري باید  
سره په شریکه وڅېړل شي.

## د رخوه اقسامو غیر نورمال خیالونه یا

(Abnormalities of the soft Tissue Image):

په رخوه اقسامو کې غیر نورمال حالت عبارت د بیخایه کېدو یا بیخایه موقعیت څخه دي چې د غټېدو، د کتلو د شته والی او د حدودو یا څنډو د منځه تللو په واسطه منځ ته راځي. CTscan ، التراسوند او MRI کولای شي چې ا بدلونونه په بڼه توګه څرګند کړي. رادیوګرافي هم پدې برخه کې زیاته مرسته کولای شي. د مثال په ډول د ګېډې د کتلو په برخه کې رادیوګرافي 70% څخه زیات غیر نورمال حالات ښکاره کولای شي. د ګېډې د غړو غټوالی کولای شي چې د نور اعضاوو د بیخایه ګډو سبب وګرځي د مثال په ډول د توري غټوالی کولای شي چې د معدې هوايي خیال



منځنی برخې ته بیخایه کړي (Fig

7.29). د پانقرص غټوالی د دې

سبب کېږي چې معده قدام ته

بیخایه کړي. دا درینال غدې د

تومور او یا غټوالی له کبله کېدای

شي چې پښتورګي مخ ښکته خوا

بیخایه کړي.

زیات شمېر ولادي انومالي خاصتاً

په بولي طرفو کې د دې سبب کېږي

چې د پښتورګو موقعیت بیخایه کړي. هغه ناروغ کې چې Horseshoe

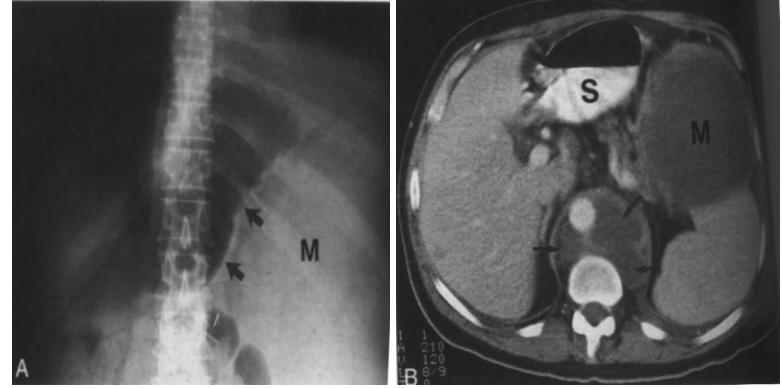
پښتورګي موجود وي ښکتنی. برخې یا پولونه یې منځنی لیکي ته راتاو

شوي وي. د پښتورګي بیخایه موقعیت ښایي د ساده رادیوګرافي د پانې پر

مخ وویږي. خاصتاً په هغه پېښو کې چې پښتورګي په حوصله کې ځای

ولري،

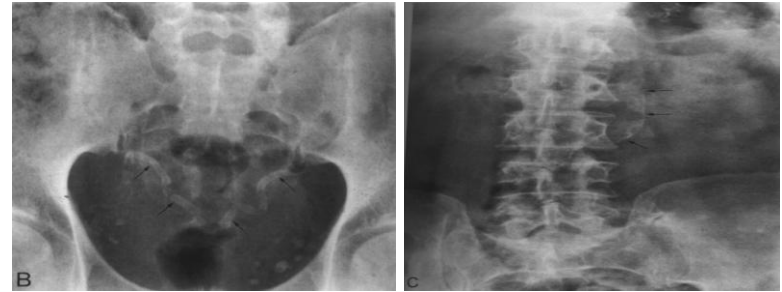
د گېډې کتلې کولای شي چې د نورمالو بطني احشاو د بيخايه کېدو او يا د تدور سبب وگرځي. (Fig 7.30) ، زياتره کتلې چې په حوصله کې ځای



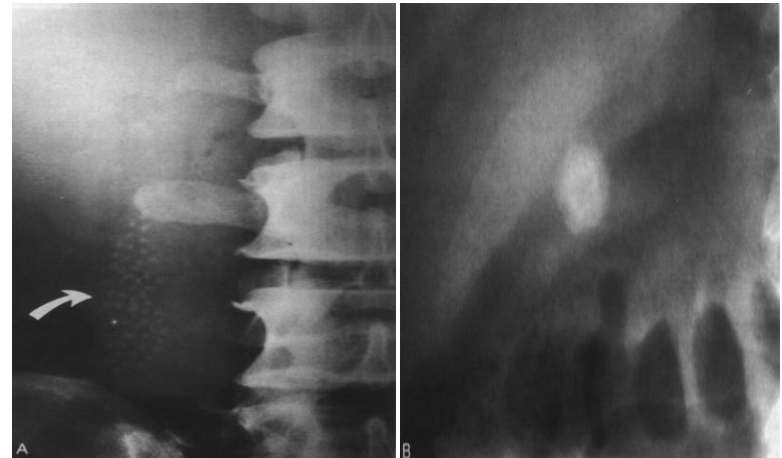
نیسي د مثاني د پړسیدو سبب گرځي. په هغه صورت کې چې د کتلو په پیژندنه او تشخیص شکمن شو نو CTscan غوره ازموینه ده چې د دې کتلو په اړوند غوره معلومات څرگند کړي په هغه صورت کې چې د رخوه اقسامو حدود یا څنډې له منځه تللي وي نو دا ښه نښه ده او پدې دلالت کوي چې په گېډه کې ناروغي موجوده ده.

د پښتورگي د حدودو محوه کېدل او یا د Psoas د عضلې خط السیر (see Fig 7.22) له منځه تلل پدې دلالت کوي چې د پښتوان په خلف کې التهابي وتیره منځته راغلې ده، د Psoas د عضلې خط السیر که چېرې محوه شوي وي او ورسره یوځای Scoliosis موجود وي نو دا د حاد اپندست، د بولي طرفو تیرې او یا څېرې شوي احشا viscus لپاره غیر وصفي نښه ده. لکه چې مخکې ترې یادونه وشوه د پښتوان د شحمي لیکي له منځه تلل هم په زیاتو التهابي وتیرو باندې دلالت کوي خاصتاً د اپندکس په التهاب.

غير نورمال کلسفيکشنونه يا (Abnormal Calcifications):  
 د گېډې د راديوگرافي پر مخ په زياته اندازه کلسفيکشنونه بنايې وموندل شي او کله چې د گېډې مطالعه سرته رسول کيږي نو کېدای شي چې زيات شمېر فزيولوژيک حالت وکتل شي چې دا عبارت دي د پښتنيو د غضروفونو، وعايي کلسفيکشنونه لکه Phleboliths چې د حوصلي په وريدي ضفيره کې موجود وي اtherosclerotic-plagues چې د گېډې د ښکتنې برخې په شرياني او عيو کې وي، د پروستات کلسفيکشنونه، په پخوانيو گرانولوماوو کې چې په توري کې پيدا شوي وي او لمفاوي عقدا. زياتره د دې په 31 . 7 شکل کې ښکاره شويدي.

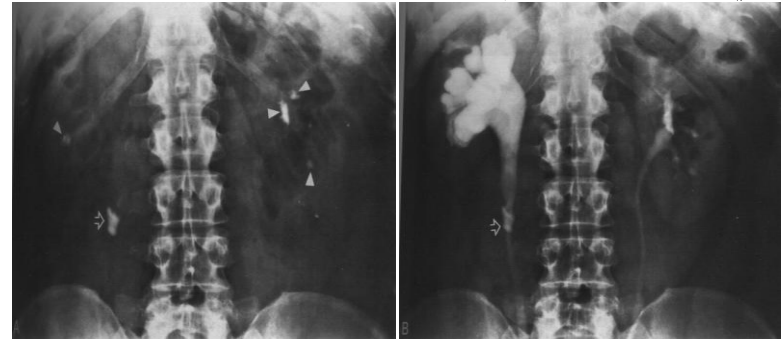


غير نورمال کلسفيکشنونه عبارت دي د صفراوي طرقو (Fig 7.32) ، او



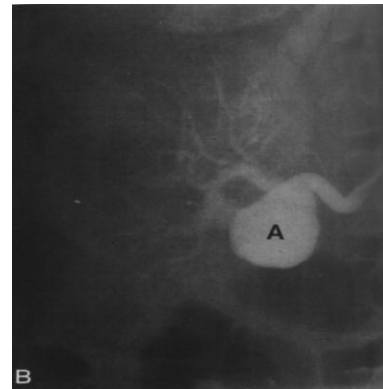


بولي ليارو (Fig. 7.33) تيپي کلسفايد انيوريزمونه

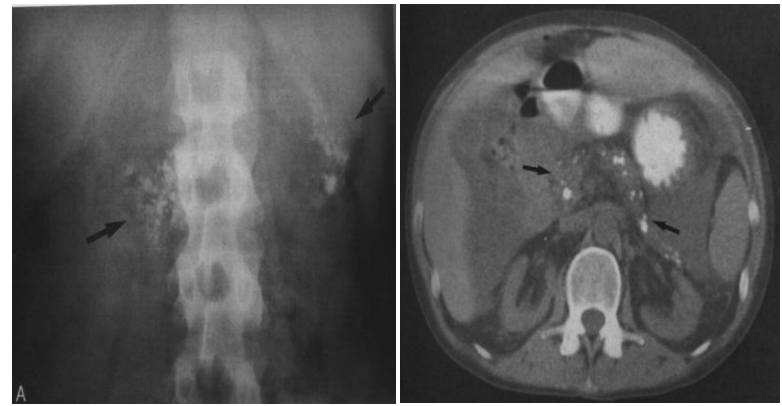


(Fig. 7.34) د پانقراض

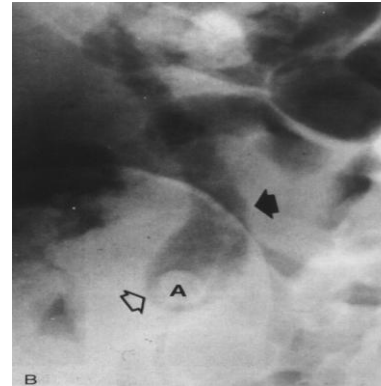
کلسفيکشنونه



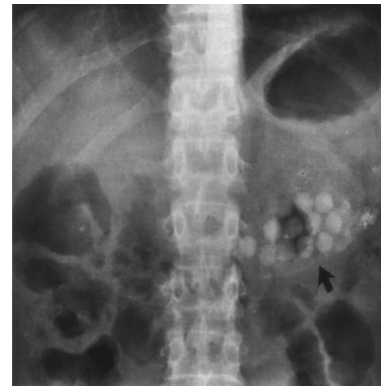(Fig.7.35) ، د رحم کلسفايد شوي فبرويد تومورونه او د اپندکس



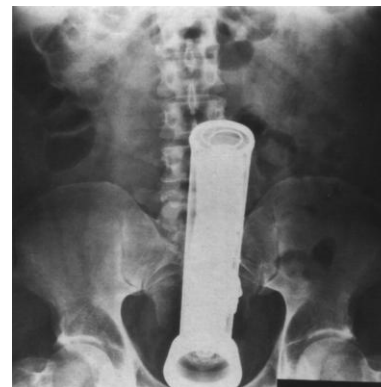کلسفايد شوي غايطي تيږي  
 (Fig.7.36) په پای کې بايد ووایو  
 چې يو شمېر اجنبي اجسام هم  
 اکثراً کېږي دا زیاتره بلع شوي وي  
 د مثال په ډول تابليت



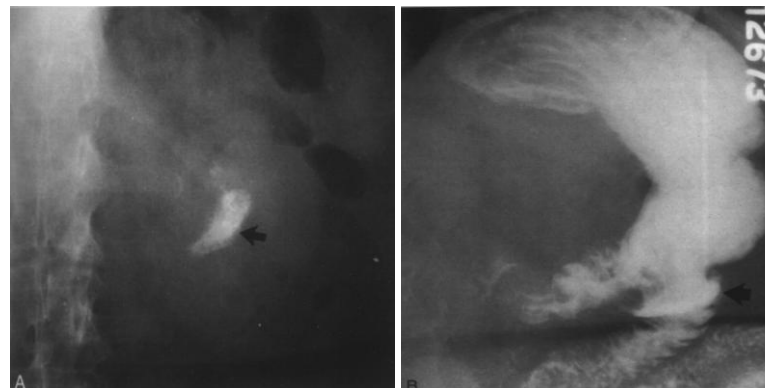
(Fig. 7.37) ، ترضيضي اجنبي  
 اجسام لکه گولی یا کارطوس،  
 ساچمي یا گلولي. تاسو کولای شي  
 چې کله کله داسې ناروغان ووينئ  
 چې پخپله يې د مقعد د لياري  
 اجنبي اجسام تيرکړي وي



(Fig 7.38) . ځينې وخت داسې هم  
 کېدای شي چې د انتي اسيد  
 تابليتونه د مقعد ي په برخه کې  
 سره راټولې شوي وي



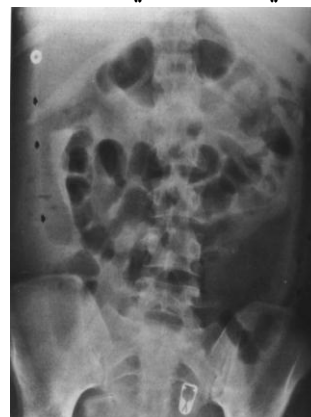
(Fig .39)



غير نورماله مایع حبن یا (Abnormal fluid: As cites) :

د حبن وصفی منظره په گېده کې د شیشه یې تیرې په څېر ده. حبن د کلنیکي لوحې له مخې تشخیص کېږي خو دا ضروري ده چې د رادیوگرافي څخه هم کار واخستل شي. د پریټوان په کڅوړه کې په کمه اندازه مایع (حبن) او یا وینه) بناې په پوره توگه د کتنې وړ نه وي،

د ملاستي په ډول رادیوگرافي کې بنايې د څو سوو ملي لیټرو په اندازه حبنی مایع د اوبو د کثافت په څېر د عجز د هډوکي سره د مثاني د پاسه



خیال څرگند کړي. د مایع دارا تولیدل د

حوصلې په خلفي برخه کې وي، حجم

زیاتېږي، او وروسته حبن د حوصلې علوي

جنبي خوا ته خپریږي او په دواړو خواوو

کې راوتلی خیال جوړوي چې د سپي

د غوږونو (Dog ears) په څېر ښکاري،

کله چې د مایع اندازه د 500ml څخه زیاته

شي نو جنبي برخو ته خپرېږي او کولون منځنی برخې ته بیخایه کوي، (Fig 7.40)، که چېرې د مایع په اندازه کې نور زیاتوالی هم پیدا شي نو د ینې او توري د بیخایه کېدو سبب ګرځي. په پای کې د کولمو لویونه په غیر ثابت او لامبوزن ډول د حین په سیند (sea) کې بنایې د کتني وړ وي، د حین د تشخیص لپاره CT او التراسوند ډېره غوره ازموینه ده.

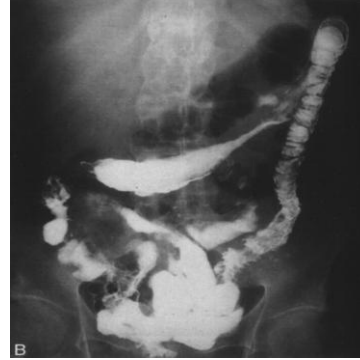## د هډوکي او بند غیر نورمال حالت

(Bone and Joint Abnormalities) :

کله چې د ګېډي رادیوګرافي ته کتنه کوو نو د دې امکان شته چې په هډوکو او بندونو کې بدلونونه وویږو چې دا بدلونونه د ګېډي یو شمېر پتالوژیک و تیرو لپاره لارښوونه کوي، سره لدې چې د دې موضوع په اړوند به په یولسم ټوک کې یادونه وشي خو دا هم غوره ده چې دلته هم څه ناڅه یادونه ترې وکړو، د ګېډي زیات شمېر غیر نورمال حالات په عضمي سیستم کې څرګندوي. د کولمو التهابي ناروغتیاوو (Regional entritis, ulcerative Colitis) کې د spondyloarthritis پېښې منځ ته راځي چې دا په قطني فقراتو او عجزي حرقفي بندونو کې د کتني وړ وي. پدې ناروغانو کې بنایې دا بدلون په غیر متناظر ډول د فقري په اخري (Plateo) پلیټونو کې د Syndesmophytes د جوړښت په شکل کې ښکاره شي. Osteophytes د هغې د راوتلي خیال له مخې توپیر کېږي د Syndesmophyt د الیافود نریو تعفمي خیالونو څخه عبارت دي چې د ډسک په برخه کې په عمودي ډول ښکاره کېږي. Osteophytes عبارت د هډوکي د ساده راوتلي برخې څخه دي چې په افقي ډول د فقري په امتداد غځېدلي وي. دا د یوه قانون په توګه قبوله شویده چې syndesmophyt په زیاته اندازه د Osteophytes په نسبت نری خیالونه څرګندوي.

د کولمو د التهابي ناروغیو بله نښه عبارت د Saerolitis د پیدا کېدو څخه ده چې بنایې په متناظرو یا غیر متناظر ډول وي. په ځینو پېښو کې کولمو د مخاطي غشا بدلونونه بنایې په هډوکي د بدلونونو اساس او یا تصدیق وکړي.

(Fig 7.41). نور هغه تظاهرات چې په عضلي عضلي برخو کې منځ ته



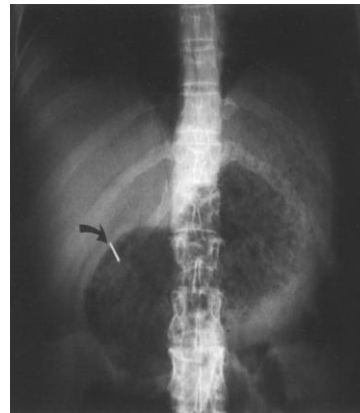
راځي عبارت د هډوکي له منځه تلل او يا د هډوکي د تخريب څخه دي چې داپه زياته اندازه د پښتورگي د کرسينوما، په نارينه وو کې دپروستات کرسينوما او يا کرسينوئيد تومورونه په دواړو جنسونو کې. د هډوکو کثافت زيات شوي وي او ورسره يو ځای توري ليکې موجود دي وي، د هډوکو په

Trabeculae کې په وصفي توگه پيروالی منځ ته راغلی وي.

د جراحي څخه وروسته په گېډه کې بدلونونه يا

(Postoperative Change in the Abdomen):

دا ډېره مهمه ده چې په گېډه کې د مخکني جراحي عملي نښو ته پاملرنه وکړو. د وايرېځۍ يا (sutures) يا د جراحي کليپونه په وصفي توگه دا څرگندوي چې جراحي عمليه سرته رسيدلي ده. د بڅيو موقعيت او ځای دا موږ ته ښکاره کوي چې په کوم ډول جراحي عمليه اجرا شويده، د مثال په ډول کله چې د وايرېځي په مايل ډول د منځني ليکي څخه ښي محراق (Flank) ته دوام موندلی وو دا پدې دلالت کوي چې په ناروغ د صفراوي



طرقو جراحي اجرا شويده. او کله چې ميتالېک کليپونه د مري معدي د يوځای کېدو برخه کې څرگند شول نو دا ښکاره کوي چې مخکې د Vagotomy عمليه سرته رسيدلي ده. او که چېرته په ښي محراق کې وو دا د صفراوي کڅوړې په ويستلو دلالت کوي (Fig 7.42).

کله چې په زياته اندازه کليپونه په

بښځو کې د هوصلي په برخه کې بڼکاره شي نو دا په دې دلالت کوي چې ولادي نسايې جراحي او که په نارينه وو کې څرگند شول نو د پروستات جراحي خوا ته فکر کېږي. که چېرې په زيات شمېر دا يروي نازکه تارونه بڼکاره شول نو دا څرگندوي چې د کولمو قطع يا Resection اجرا شويدي. په هغه صورت کې چې يو غړی ويستل شوي وي نو خيال يې د فلم پر مخ د کتني وړ نه وي.

همدارنگه جراحي کليپونه په حوصله کې په يو شمېر نورو وتيرو دلالت کوي لکه لمفوما، په هغه صورت کې چې کليپونه بيخايه شوي دا بڼکاره کوي چې لمفاوي عقده غټه شویده. همدارنگه اجنبي اجسام لکه گولۍ هم دا حالت منع ته راوړلای شي.

## اتم خپرکی

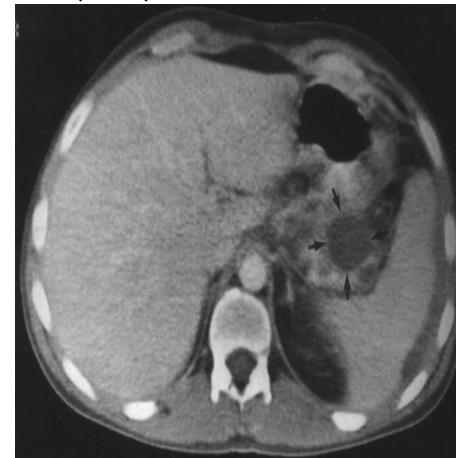### د معدي معايي تصوير

#### (Gastro intestinal Imaging)

په گسترانترولوژي کې د راديولوژي په څېر په تېرو 25 کلونو کې د کتني د وړ تخنيکي او درملني په هکله بدلونونه رامنځ ته شوي دي. څلور پرمختگونه پدې برخه شوي دي چې معالج داکتران کولای ترڅو په GI سيستم باندې وپوهېږي او څرگند يې کړي.

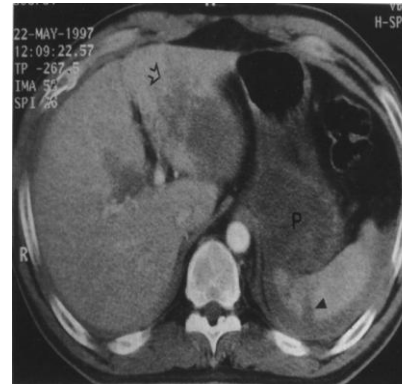
لومړنۍ پرمختگ عبارت Flexible Fibrotic endoscopy څخه دي چې د معدي، اثنا عشر او کولون د کثيفه موادو سره په ازموينو کې يې پوره کمښت راوستي دی. په همدې شان د ډبل کانټراسټ تخنيکونو د منځ ته راتگ سره د راديولوژيکي تشخيصونو په برخه کې هم پوره رينټينوالی پا حقيقت راپيدا شوي دي. همدارنگه د قميت په اړوند يې هم ويلای شو چې ارزانه ازموينه ده او تشخيصي ارزښت يې په هضمي جهاز کې د اندوسکوپي سره برابر او يا د دې څخه بهتره دي. او دا ازموينه د کولون د کرسينو په تشخيص کې ډېره گټوره.

دويمه گټوره او چټکه ازموينه عبارت د (CT) څخه ده چې د يني او



پانقراض غير نورمال حالات (Fig 8.1) او د دې تر څنگ د جامدو احشاوو ترضيضي افات او څېرېکېدل

(Fig 8.2) هم په ډېره بڼه توگه څرگند وي، د Spiral CT چټکو کتنو



پواسطه د گېډې بشپړه ازموینه د یوې دقیقې په موده کې سرته رسیدلای شي. د CT د کتنې په مرسته کېدلای شي چې د ستنې په واسطه بیوپسي اجرا کړل شي. دریم گټور پرمختګ عبارت د تشخیصی التراسوند تخنیک څخه دی: د التراسوند استعمال

د خولې او وریدي ليارو څخه د صفرا د کڅوړي رادیوگرافي په بشپړه توگه له منځه وړیده.

په اوسني وخت کې د صفراوي طرقو لپاره یوازنی ازموینه عبارت د التراسوند څخه ده چې توصیه کېږي. برسیره پردې التراسوند د صفراوي برخې د Lithotripsy لپاره حیاتي ارزښت پیدا کړي چې د صفرا د کڅوړي د تېرو د ماتېدو لپاره د همدې امواجو څخه کار اخلي. آخري گټور پرمختګ چې د هضمي جهاز په برخه کې د تشخیص سره مرسته کوي عبارت د Magnetic resonance (MR) تصویر دی. MRI اوس د هضمي جهاز په زیاتو غیر نورمالو حالاتو کې د استعمال وړ دي. لکه د ځیگر صفراوي سیستم او متاستازونه. په اوسني وخت کې Magnetic resonance cholangiopancrea tography (MRCP) څخه د صفراوي برخې په شکمن انسداد کې کار اخلي. د دې گټورتیا د Endoscopic retrograod cholangiopancreatograpy (ERCP) سره برابره ده. دا ازموینه د گستروانترالوجیست لخوا سر ته رسېږي. PRCP ازموینه په بشپړه او پوره توگه غیر هجموي ده.

په حقیقي توگه ویلای شو چې اوس د نورې تصویري ازموینو په واسطه کولای شو چې د گېډې د نننۍ ناروغتیاوي وپېژنو په داسې حال کې چې 25 کاله مخکې دا په کمه اندازه وو. د هضمي جهاز د لومن دننه افتونه



همیشه د کثیفه موادو او وروسته د اندوسکوپي پواسطه تشخیص کېدای شي. په گېده کې شکمني کتلې د هغې د اغيزي له مخې چې په مجاورو برخو یې وارد کړي تشخیص کوو چې دا بیخایه کېدل د باریوم او یا نورو کثیفه مادو په واسطه ترسره کېږي. کله چې کتله ښکاره شي نو لازمه ده چې انجیوگرافي اجرا شي تر څو چې د خبائت په هکله معلومات تر لاسه شي. تشخیصی التراسوند ، CT او MRI موږ ته کتلي ښکاره کوي خو د هغوی د دویمي اغيزي په اړوند معلومات پوره نه وي.

په مخکني فصل کې مو د گېدې د رادیوگرافيو څخه یادونه کړي. خو دا ضروري ده چې هضمي جهاز ته د کثیفه موادو په واسطه کثافت ورکړل شي تر څو د لومن دننه غیر نورمالي وتيري وپېژندل شي. درې ډوله ازموینې په هضمي جهاز کې اجرا کېږي چې عبارت د پورتنې هضمي جاز معاینه (UPGIX-ray) ، د وړو کولمو (Follow-through) او د باریوم د ایمالي یا enema څخه دي. فرعي مطالعات لکه CT scan ، التراسوند ، MRI او ERCP په خاصه توگه د ښې او پانقراض لپاره گټوري ازموینې دي.

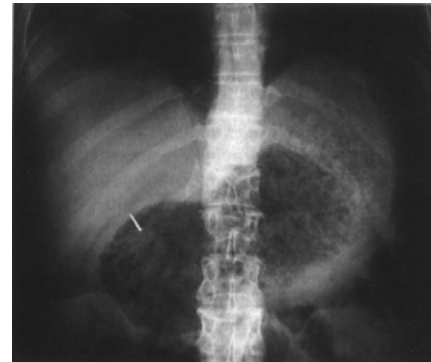
## تخنيکي کتنی یا

### (TECHNICAL CONSIDERATIONS)

د کولمو آماده کول یا Bawel preparation :

د کثیفه موادو د ازموینې لپاره دا ضروري ده چې مطلوبه برخې په پوره ډول خالي او پاکې وي.

د هضمي جهاز د پورتنې برخې د معاینې لپاره ناروغ باید د شپې د ډوډۍ څخه وروسته په وږي نس وساتل شي. په هغه صورت کې چې په معده کې غذايي مواد پاتې وي او د کثیفه موادو سره یوځای خیال بنکاره کړي دا پدې دلالت کوي چې د معدي د موادو د خارجېدو بندښت موجود دی (دا وتیره زیاتره په تالي ډول د پیپټیک ناروغیو له کبله پیدا کېږي) (Fig 8.3)



پدې صورت کې معده باید

تشنه یا خالي او سکشن اجرا

شي او ټول مواد وويستل شي.

بیا دې د معدي په اړوند پلټنه

تر سره شي. په نوو پیدا شوو

ماشومانو او کوچنیانو کې

دا ضروري ده چې څه غذا اویا

د څښلو څخه استفاده وکړي

دا ځکه چې د باریوم د

استعمال په وخت کې همکاري نه کوي او خفه یا پاریدلی وي.

کولون باید پاک کړل شي او دا د مختلفو ليارو له مخې کولای شو لکه د

جلابو یا مسهل ورکول، د ایمالو تطبیق او یا زیاته اندازه د مایعاتو ورکول

گټور وي.

په زیاتره ناروغانو کې د شپې لخوا مسهل استعمالېږي او د سهار لخوا

ایماله تطبیق کېږي چې پدې صورت کې گټوره نتیجه په لاس راتلای شي:

دا طریقه په اوږې کې د گرمۍ د شته والی له کبله یوه اندازه ستونزې

پیدا کوي. خاصاً په هغه صورت کې چې زیات اسهلات منځ ته راوړي او

ناروغ کې د جل وهلو خطر پیدا کېږي. هغه باریوم چې مخکنۍ ازموینه

کې استعمالی شوي دي باید د تغوط د ليارې خارج شي او دا د خارجېدو

مرحله يې د گېډې پرله پسې راديوگرافيو په واسطه وڅيړل شي. په هغه ناروغانو کې چې سمې ميگا کولون، حاد السراتيف کولائتس او يا انسداد موجود وي بايد Clean انيميا تطبيق نکړل شي دا ضروري نده چې کولون په کوچنيانو کې پاک کړل شي. دا ځکه چې د مخاطي غشا افات د کاهلانو په څېر په کې نه کتل کېږي.

#### د مطالعاتو لپاره هدايت يا (Order of studies) :

دا ضروري ده چې کومه ازموينه د هضمي جهاز لپاره لازمه وي سرته ورسول شي. د باريوم ايميا او د هضمي جهاز د علوي برخې ازموينه په يوه ورځ کې اجرا کېدلای شي. مخکې لدې چې د هضمي جهاز معاينه د کثيفه موادو پواسطه اجرا کړل شي دا ضروري ده چې نظريه موجوده وي او په څرگند ډول وڅيړل شي، د هضمي جهاز د علوي برخې معاينه دفتراً وروسته د باريوم اينيميا څخه کولای شو سره لدې چې د ناروغ کولون په پوره توگه خالي شوي نه وي، په هغه صورت کې چې ناروغ وريدي يوروگرام او يا ارتيريوگرام ته اړتيا ولري دا به بهتره وي چې مخکې د باريوم سره ازموينه سرته ورسېږي.

#### د معلوماتو بدلون يا (Information exchange) :

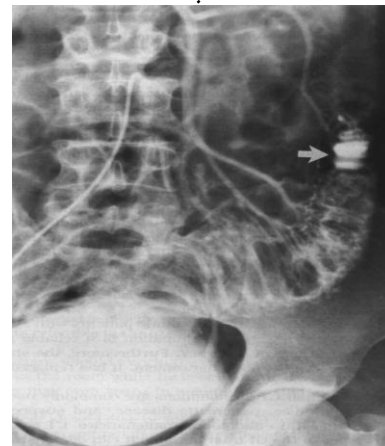
دا ډېره همه ده چې د کلنيک ډاکتر راديولوجيست ته د کلنيک لوجي په اړوند پوره معلومات ورکړي. او کله چې ناروغ لپاره کومه معاينه توصيه کېږي نو بايد احتمالي تشخيص ليکل شوي وي. راديولوجيست بنايي د ناروغۍ د اعراضو په هکله پوښتنې وکړي. هغه ناروغان چې د معايناتو لپاره استول کېږي د هغوی اړوند بايد پوره معلومات موجود وي او هغه ځای ته چې لېږل کېږي په خپل پيشنهاده کې وليکي.

د کوچنيانو په هکله بايد د هغې د خپلوانو څخه معلومات ترلاسه شي او په هغه کوټه کې چې د کوچني معاينه کېږي بايد د خپلوانو شته والی يې ضروري دی او په ځينو مسايلو کې يې خپلوان د کوچني مرسته وکړي.

## کرن لاره یا (Procedures) :

په نورماله توگه دوه ډوله رادیوگرافيو څخه کار اخیستل کېږي چې عبارت د فلوروسکوپي او رادیوگرافي څخه دي. د فلوروسکوپي ارزښت پدې کې دی چې په هضمي جهاز کې د بلع میکانیزم او حرکتی و تیره څرگندوي (Peristalsis). همدارنگه د ناروغۍ موقعیت او د ټولو غړو برخې پدې ډول معاینه او مطالعه کېږي. په تفصیل سره فلمونه (spotfilms) معمولاً د هغې برخې څخه اخیستل کېږي چې په مستقیم ډول د فلوروسکوپي د کنترول لاندې وي او سوق الجیشي یا (strategic) موقعیت ولري چې دا برخې عبارت د مری او معدې د اتصال، د اثنا عشر د Bulb یا بصلي، ایلیوسیکل برخه، انحنات او د کولون د ریکتوسگوتید د داتصالي برخې څخه دي. spot فلمونه د هغه چا لخوا چې معاینه سرته رسوي په مختلفو ډولو او شمېر وي. په هغه صورت کې چې په فلوروسکوپي کې غیر نورمال حالت څرگند شو نو باید spot فلمونه واخیستل شي. کله کله د فلوروسکوپیک د ازموینې لاندې برخه په videotaope کې د غوره څیړنې په منظور ثبت کېږي. کله چې یوه برخه د فلوروسکوپي مطالعي لاندې ونيول شوه نو وورسته له هغې یې اضافي (Overhead) مختلفي رادیوگرافي په مختلفو وضعیتونو کې اخیستل کېږي تر څو چې ټول غړي لکه معده او کولون په ښه توگه ولټول شي. ځنډنۍ رادیوگرافي معمولاً د وړو کولمو او کولون د رادیوگرافي سره یوځای کوي (د بارویم تخلیه تعقیب کېږي). د معدې او کولون د رادیوگرافيو لپاره د زخیمو یا غلیظو باریوم څخه کار اخیستل کېږي او معده او کولون د گاز په واسطه پرېسول کېږي (air Contrast study) لومړنۍ پلا هوا په مقعدي تیوب کې داخله او په دویمه مرحله کې د گاز ازادوونکي مواد د خولې د لیارې په باریوم کې تطبیق کېږي چې په نتیجه کې مخاطي غشا په ډېره ښه او غوره توگه څرگنده او غیر نورمال حالات ښکاره کېږي. زیاتره وخت دا ازموینې د یو شمېر درملو سره اجرا کوي چې دا عبارت د glucagons څخه دي تر څو چې په پرستالتيک حرکتو کې ځنډ او په کولمو کې رځاوت منځ ته راوړي.

په اوبو کې د منحل موادو څخه په هغه ناروغانو کې کار اخیستل کېږي چې هضمي جهاز یې په شکمن تثقب اخته شوي وي. دا عملیه په هغه ناروغانو کې اجرا کوي چې وروسته د جراحي عملیې څخه د انستوموز په Leak یا سوري کېدو شک موجود وي، باریوم د کولمو څخه بهر او په مجاورو نسجونو کې یې پرمختللی عکسل العمل منح ته راوړی وي. په اوبو کې د منحل کثیفه مادو یوازینی مضاد استطباب په هغه وخت کې وي چې د مری او هوايې برخو شکمن ارتباطات موجود وي، چې په دې صورت کې په اوبو کې منحل کثیفه مواد په سږو کې پرمختللي کیمیاوي نومونایتس پیدا کوي. دا ډول عکس العمل بنایي وژونکی وي. په تیلو کې منحل کثیفه مواد په یو شمېر ناروغانو کې استعمالولای شو. د التراسوند ازموینه په هغه ناروغانو کې چې د صفراوي طرغو او د پانقراض شکمني ناروغۍ ولري غوره نتیجه ورکوي. د کبدي CTscan معاینه په هغه ناروغانو کې اجرا کېږي چې په زیرې، د پانقراض په ناروغیو، او په هغه شکمنو متاستازیک حالاتو کې سرته رسېږي چې د گېډې د نورو خیشو وتیرو له کبله منح ته راغلي وي، د CT هضمي جهاز د خیشو پېښو مرحلې هم څرگندوي. او هم کولای شي چې په موضعي توگه په لمفاوي عقداتو کې د متاستاز حمله معلومه کړي. التراسوند یوه ارزانه معاینه ده، spiral CT د هجموي CT په نسبت په چټکۍ سره نیجه ورکوي. CT د پانقراض په ناروغیو کې ډېر گټور وي.



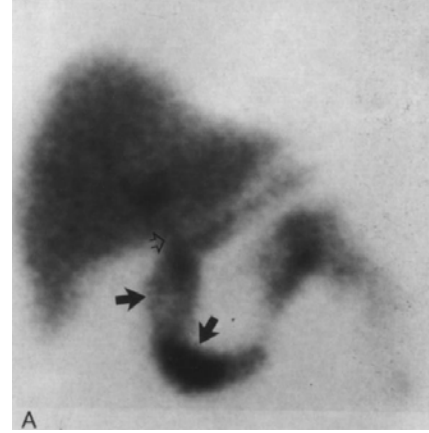
کېدای شي چې کثیفه مواد د دې معاینې سره یوځای استعمال کړل شي.

انجیو گرافي د هضمي جهاز په ناروغیو هغه وخت استعمالېږي چې په حاد ډول هیمورژ منح ته راشي. د هیمورژ ځای د انتحابي کتیتیر په واسطه چې په Celiac او

يا مشاريقي شعباتو کې تطبيق شوي بنکاره کېږي (Fig 8.4) ، د دې تر څنګ په اوعيو فشار او يا د وينې جريان بايد قطع شي. د انجيوگرافي څخه په هغه وخت کې هم کار اخلي، چې د باب د ورید فشار لوړ وي. د پوستکې د لارې کولا انجيوگرافي (Percutaneous cholangiography) په هغه ناروغانو کې اجرا کېږي چې په انسدادې زيرې اخته وي او دا عمليه د يوه نرۍ جدار لرونکي (chiba) ستنې په واسطه سرته رسوي - کثيفه مواد په ستنه کې ذرق کېږي چې په پراخه شوي صفراوي قنات کې ايښودل شوي وي (Fig 8.4):

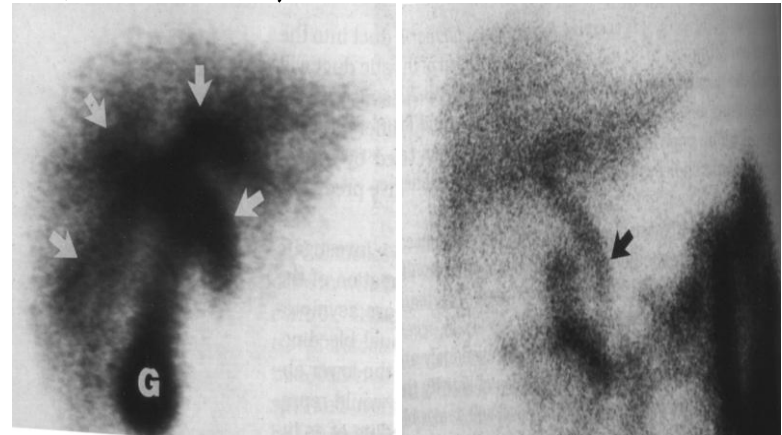
Endoscopic retrograd cholangiopancreography (ERCP) هغه ازموينه ده چې د اندوسکوپي د کنترول لاندې د Vater په امپول کې کنولا ايښودل کېږي. دا معاینه بايد د يوه پوه او تکړه اندوسکوپيست لخوا اجرا شي. زياتره د دوی گستروانترالوجيست وي. وروسته لدې چې کنولا تثبيت شوه نو کثيفه مواد په ductal سيستم کې ذرق او د اندوسکوپي د کنترول لاندې spot فلمونه اخيستل کېږي. د stent او ياد درناژ کتير يوځای کول پدې ځای کې د دې عملي يوه برخه ده. اندوسکوپيست کولای شي د Papillotomy عمليه اجرا کړي، د ERCP ځای په ځينو انستيتونو کې MRCP نيولای دی. دا ځکه چې پدې اخيري عمليه تهاجمي حالت نشته. دوه ډوله هستوي يا Nuclear تصوير معاینات دي چې د هضمي جهاز غير نورمالي وتيري څرگندوي: دا عبارت د صفراوي طرقو د scans او د Meckel رتج د خونريزی لپاره د Scans څخه دي. د صفراوي طرقو په سکن کې Iminodia-cetic او 99m technitium (TC)-labeled ebrofemin استعمالوي چې د صفراوي طرقو بندښت بنکاره کوي. دا مواد د ورید له لارې ذرق کېږي او وروسته د يني په وسيله د وينې د طريقي څخه خارجېږي او په صفرا کې يې غلظت صورت مومي. په نورمالو حالاتو کې دا مواد د صفرا په کڅوړه کې د ذرق څخه وروسته د 15\_10 دقيقو پورې کتلاى شو

(Fig 8.6) د صفرا د Commons قنات د لاري اثنا عشر ته اطراح مومي او



دا اطراح د 30\_60 دقيقو پوري وخت نيسي. هر ډول انسداد چې په cystic قنات کې موجود وي نو دا مواد د صفرا کڅوړي ته نه شي داخلېدای

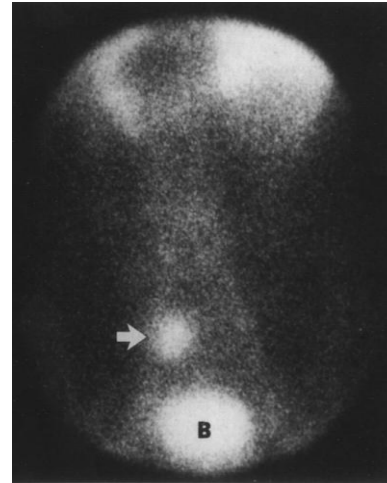
(Fig 8.7) . همدارنگه دا معاینه په هغه پېښو کې هم ډېره په زړه پوري ده



چې د صفراوي طرغو په جراحي کې د صفرا سوري کېدل منع ته راغلي وي او هم هغه پېښه تفريقي تشخيص کوي چې په حاد ډول انسداد د تېرې له کېله او که په مزمن ډول بندښت د نیوپلازم له سببه پيداشوي دی. چې د صفرا د کڅوړي په حاده التهابي وتيره کې 95% مثبت او منفي اطلاقي ارزښت لري.

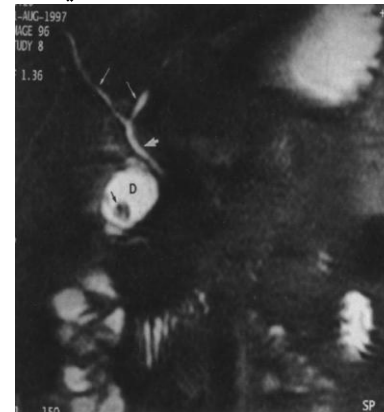استعمالېږي چې د Meckel رتج خونريزي او په ايليو سيکل برخه کې 99m sodium-pertchnetate-labeled red cells په هغه وخت کې

ولادې سوی شکل موجود وي. په زیاتره پېښو کې اعراض نلري او د معدې مخاطي غشا لرونکي وي چې په نتیجه کله د خونریزی سبب گرځي. دا مواد په ورید کې ذرق کېږي. د گېډي د بنکتنی. برخی scanning پرې اخیستل کېږي ترڅو چې غلیظه شوي برخه پیدا او دا د خونریزی په ځای



دلالت کوي (Fig 8.8) ، د دې میتود په واسطه د هغه خونریزی اندازه معلومېدای شي چې د 0,1ml /min څخه یې اندازه یا جریان کم وي. دا میتود د هضمي جهاز د نورو برخو په خونریزی کې هم استعمالېدای شي. MRI په هغې هضمي جهاز کې استعمالېږي او په زیاته اندازه ترې دیني، صفراوي تني

(Fig 8.9) او په کمه اندازه د پانقراص په هکله معلومات ورکولای شي. د



MRI تکنالوژي دا گټې لري چې د تنفس د حرکت په واسطه Artifact د ابهر نبضانونه او پرستالتيک پرې اغیزه نه کوي. کېدای شي چې د MRI مطالعاتو سره د ورید د لارې Gadolinium-DTPA او Paramagnetic کثیفه مواد استعمال کړو.

مخکې له دې چې په دې خاصو مطالعاتو پیل وکړو نو ښه به دا وي چې د case یا ناورغ په اړوند

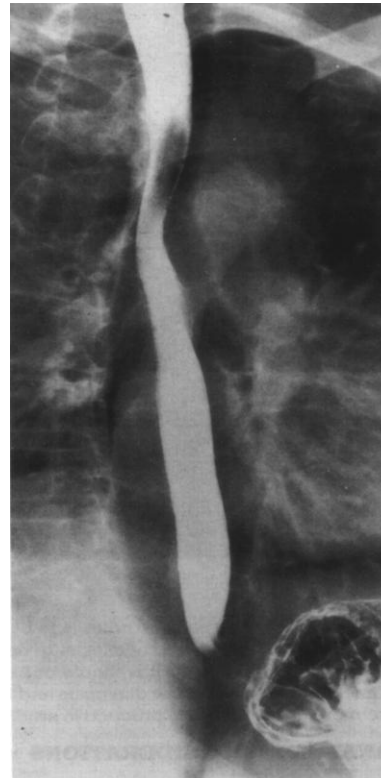


درادیولوجیست سره مشوره تر سره شي. چې پدې صورت کې د تشخیص او درملني ترمنځ فاصلي کې هم کمښت راځي او ازموينې به ارزانه تمامي شي.

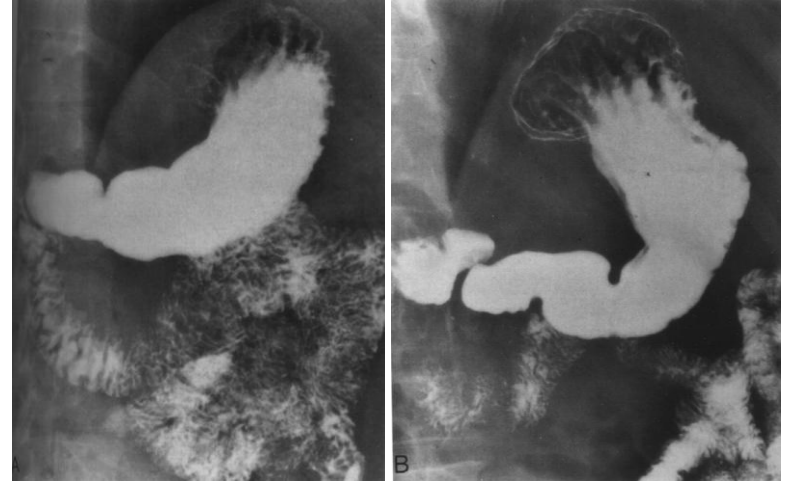## اناتوميک کتنې يا (Anatomic Considerations)

دا ډبره ضروري ده چې د هضمي جهاز په نورماله اناتومي پوه شو ترڅو چې يې په بدلونو يا توپير فکر وکړلای شو، د مثال په ډول په مری کې شپږ راوتلي ځايونه يا برخې دي چې د بلعوم څخه ترگيډې پورې دوام لري. اوليني او علوي برخه چې د Cricopharyngeus عضلي څخه جوړه او خلف کې د شپږمې رقبې فقري د حذا سره ځای لري. نورې راوتلي برخې د سينې په دننه کې موجود دي. د ابهر د قوس، د څلورمې او پنځمې صدري فقراتو، چپه لوی قسبي، د حجاب حاجزي، نازله ابهر او د مری معدي د يوځای کېدو برخه (Fig 8.10).


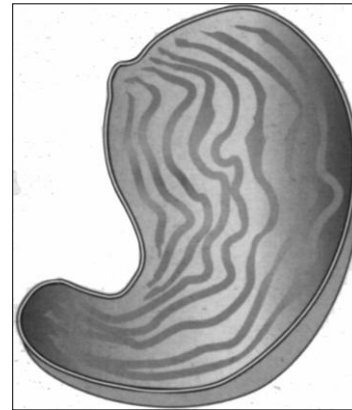
معدة مختلف موقعیتونه غوره کوي او په گڼه کې په عمودي او يا افقي ډول ځای لري. دا زیاتره د ناروغ د باډی پورې اړه لري. د رادیولوجیکي اناتومي له مخې المعدة عبارت ده د فندس جسم، انترم کار دپا یلور څخه مخکې برخه او



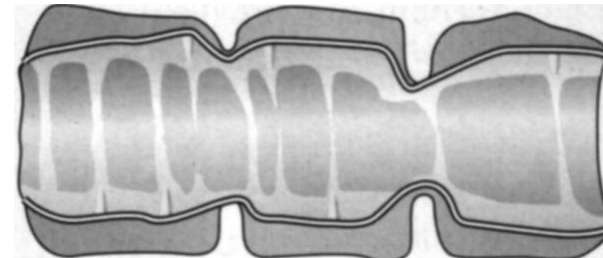
Pylorus (Fig 8.11) د معدي مخاطه (rugae) په موازي ډول ليکو څخه



عبارت دي چې په معده کې غځیدلي دي (Fig 8.12) د دې التواتو يا



(Rugae) يا تاوېپچ ترمنځ ډير زيات توپير موجود وي. اثنا عشر د پايلور څخه پيل کېږي، د

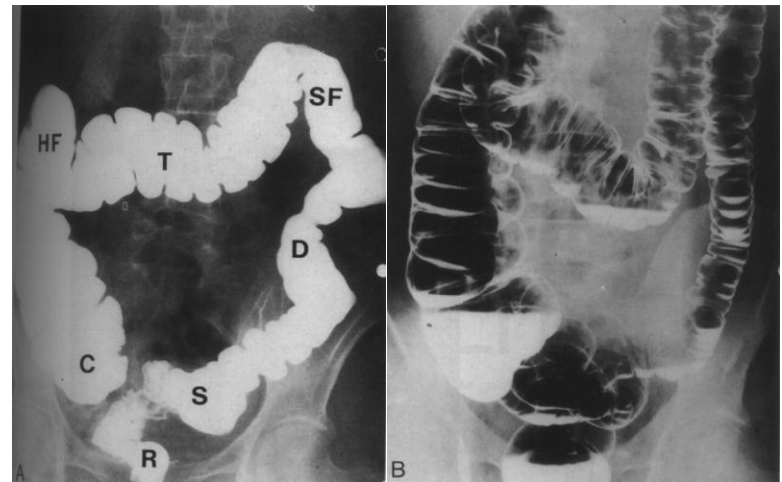


بصلي لومړنۍ برخه د مثلث په څېر خيال لري چې قاعده يې د پايلور

سره ده. اثنا عشر مخ بښکته ځای نیسې (دویمه یا نازله برخه) . او وروسته له هغې شاوخوا ته مخ پورته پلو (خلورمه برخه)، د Treitz وتر څخه راتاویږي. کله کله په نورمال حالت کې په اثنا عشر کې یوه کوچنی راوتلي برخه لیدل کېږي چې بنایې د Vater په امپولا دلالت وکړي او د بښکتنې برخه د منځني قسمت سره ځای ولري.

Jejunum د Treitz وتره پیل کیږي، په تدریجي توګه ایلیوم احتوا کوي او د سکیموم د لارې ایلیو سیکل دسام ته ځان رسوي. د دې امکان شته چې د جیجنوم او ایلیوم توپیر د مخاطي غشا له مخې وکړای شو. په نورمالو خلکو کې سکیموم په نبي بښکتنې میراق یا Quadrant د ګېډې کې موجود وي. د چینجي په څېر (vermiform) اپندکس د سکیموم څخه معمولاً مخ بښکته ځوړند لیدل کېږي. ایلیو سیکل دسام د سکیموم په منځني منظره کې د کتنې وړ وي.

کولون د دوو لویونو څخه جوړشوی چې په نبي او کین طرف کې د ګېډې په پورتنۍ برخو کې ځای لري یعنې دا چې کېډي او طحالي زاویې یې جوړي کړيدي. نازله کولون په سیګموئید کولون باندې ختمېږي. چې په زړو خلکو کې په خاصه توګه پراخه وي، سیګموئید کولون په مقعد یا Rectum ختمېږي (Fig 8.13) په نورمال حالت کې کېډای شي چې رکتوم پراخه شي.



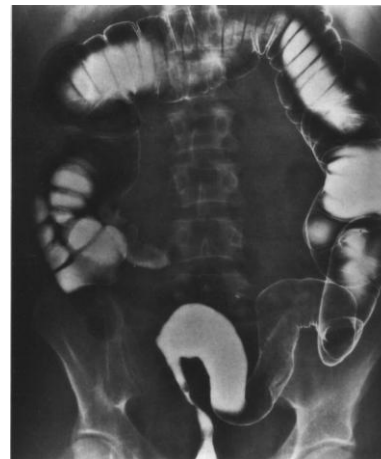د دې ترڅنګ چې د هضمي جهاز په اناتومي پوهیدل ضروري دي نو دا هم لازمه ده چې د فزیولوژي په اړوند یې هم معلومات ولرو. چې دا د تحرکیت یا

Motility څخه عبات ده. د تحركيت د بې نظميو اسباب ډېر زيات او پېچلي يا مغلق دي.

دا به غوره وي چې ووايو مری، د خپلو امواجو په واسطه د باريوم يوه اندازه د حرکاتو په واسطه پر مخ وړي، پرستالتيك د معدي د فندس څخه مخ بڼكته پلو دوام مومي. په اثنا عشر کې پرستالتيك يوه اندازه توپير لري، د تشيدو يا خالي كولو حرکت په مری کې شته لکن په معده کې موجود نه وي. د اثنا عشر په بصله کې يوه اندازه پراختيا موجوده ده چې په ذروه کې يې خلاصېږي او د قوي تقلصاتو په واسطه هغه څه چې په کې موجود وي ورته تحركيت وركوي. اووروسته لدېورو كولمو او كولون ته رسېږي.

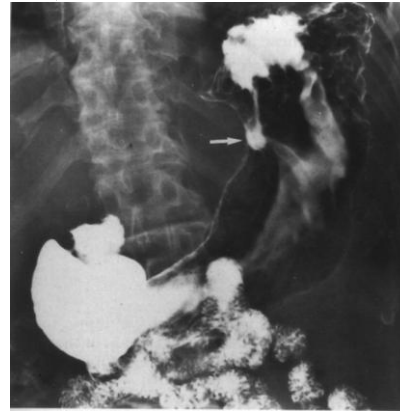د كولون په خو برخو کې نورمال يا فزيولوژيک نړيوالی موجود وي چې كېدای شي د سپزم په واسطه مبالغوي بڼه غوره كړي. دا په مستعرض كولون کې د زاويو سره نژدې دي او هم په نازله كولون کې ځای لري. كله چې په هضمي جهاز کې په زياته شمېر سپزم وكتل شي خاصتاً په كولون کې نو د يو شمېر دوا په واسطه بايد مطالعه ترسره شي.

0,5-2mg Glucagon داځل وريدي ذرق په هضمي جهاز کې د رځاوت وتيره منع ته راځي او د Vagal ضد عمليه سر ته رسېږي. نورې دواگانې هم شته چې کار ترې واخيستل شي لکن اختلاطات يې زيات دي چې دا دواگانې عبارت د (Atroin 0,15-1mg) او (propanthelin (pro-banthin) څخه دي \_ 15\_ 60mg دا مواد كولاى شي چې په هضمي جهاز کې د



رځاوت وتيره منع ته راوړي او هم يې په هضمي جهاز کې د Double contrast ازمويينو لپاره استعمالوي (8.15)

او (Fig 8.14) چې د کوچنيو غړيو نورمالو پېښو په هکله معلومات ترې په لاس راتلای شي.



## پتالوژیک کتني

### (PATHOLOGIC CONSIDERATIONS)

څرنگه چې هضمي جهاز د تيوب بڼه لري نو که چېرې په يو سگمنت کې پتالوژیک وتيره پيدا شي نورو کې هم په هماغه څېر وي د مثال په ډول که چېرې په مری کې مخاطي تومور پيدا شي په معده، وړو کولمو او کولو کې هم په هماغه شان راوتلی حالت بنکاره کوي. د افتونو د موقعيت په لحاظ سره توپير لري. د پتالوژیک له نظره د هضمي جهاز بدلونونه په لاندې شپږو ډولو ويشل شوي دي!

1 \_ پولي پوئيد افتونه

2 \_ مخاطي کتلي.

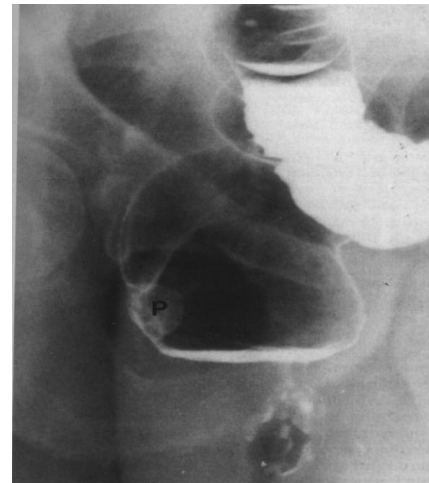
3 \_ تقرحات يا Ulceration .

4 \_ رتج يا Extrinsicula .

5 \_ بهرنی فشار يا Etrinsic compression .

6 \_ سلیم تضیقات يا Benign strictur .

دا په 16\_8 شکل کې بنودل شويدي. د حرکت غیر نورمال حالت او په



هضمي جهاز کې د هرې برخې پراختیا بنکاره شويده.

پولې پوئيد پېښې په کوچني،

گرد ډول او په لومن کې د

امتلا تقیصه منځ ته راوړي.

کېدای شي چې د پراخه

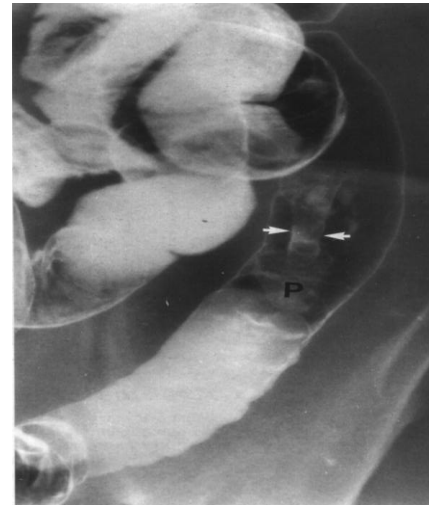
قاعدې لرونکي وي (نښتې يا

sessile) (Fig 8.17) او يا د

دودکش يا ساقه نې په توگه

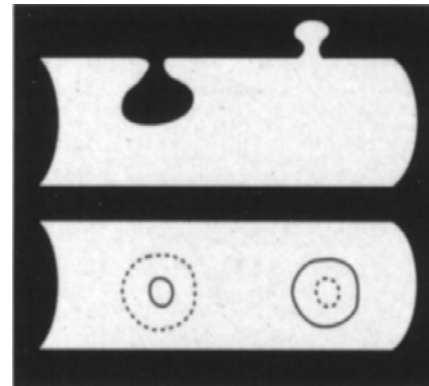
وي

(Fig 8.18) . که چپري د end-on منظره ولري نوزياتره مخاطبي افتونوته



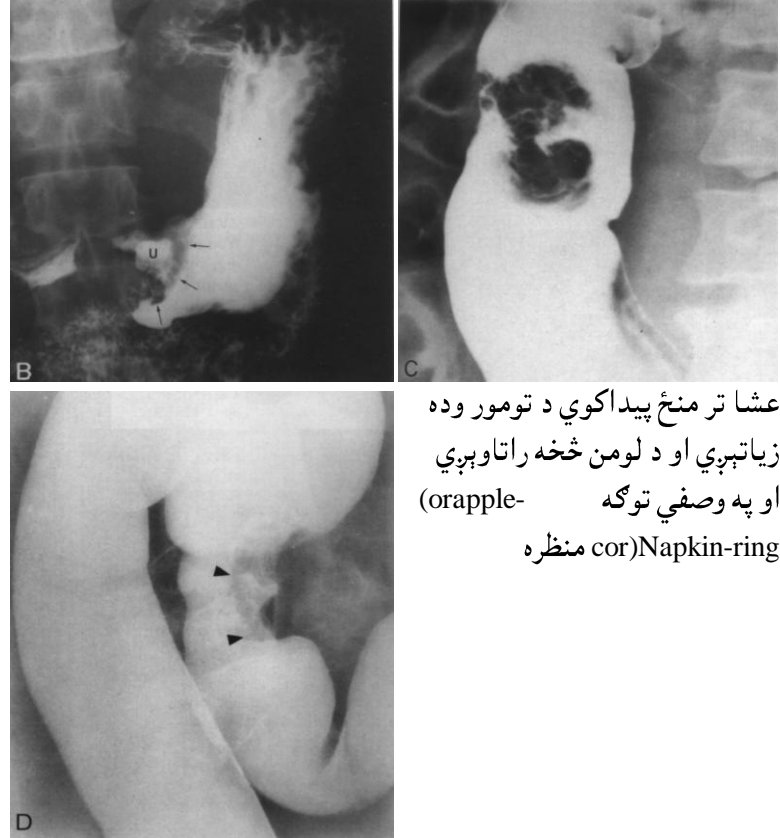فکر کوو. بهرني جدارونه  
معلومه نه وي او د هغه باريوم  
په واسطه له منځه تللي وي  
چې په محيط کې يې ځای  
نيولای وي. رتج په مايل ډول  
کې چې end-on شکل يې  
غوره کړي وي د بهرنيو  
جدارونو له منځې د تشخيص  
وړ دي

(Fig 8.19) . مخاطبي کتلي د کوچنيو پولپونو په څېر ښکاري، کله چې



پولپ غټ شکل غوره کړي نو  
بناي چې سطحه يې په غېر  
منظم ډول وي او د فت په  
قاعده کې بنايې غونج شوي  
حالت منځ ته راشي چې پدې  
صورت کې په مخاطبي غشا  
کې د نورمالي وتيري او تومور  
سره پوره بدلون پيدا کېږي

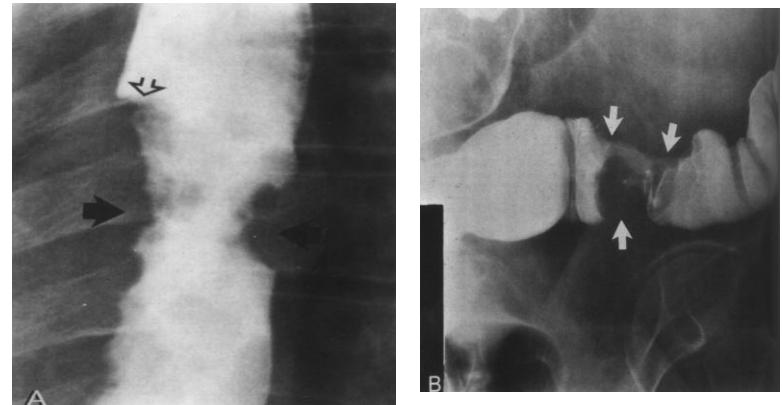
(Fig 8.20) دا دفتاً اوږي يا shoulder نښې خيال د تومور او مخاطي



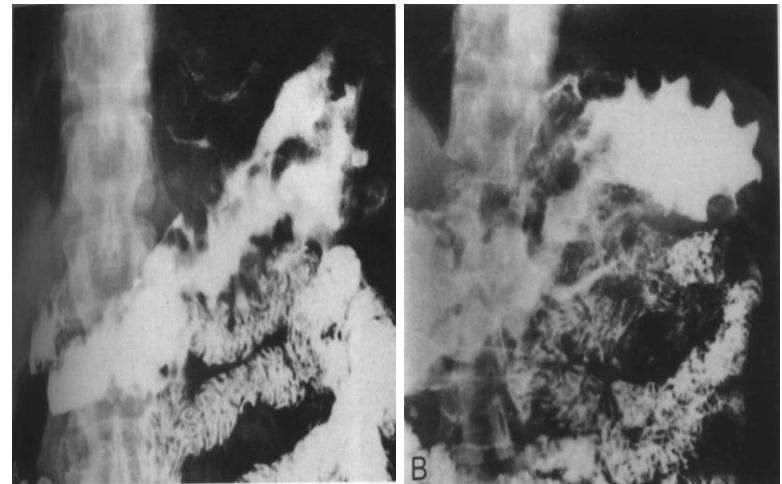
عشا تر منځ پيدا کوي د تومور وده  
زياتېږي او د لومن څخه راتاوېږي  
او په وصفي توگه (orapple-  
Napkin-ring)cor) منظره



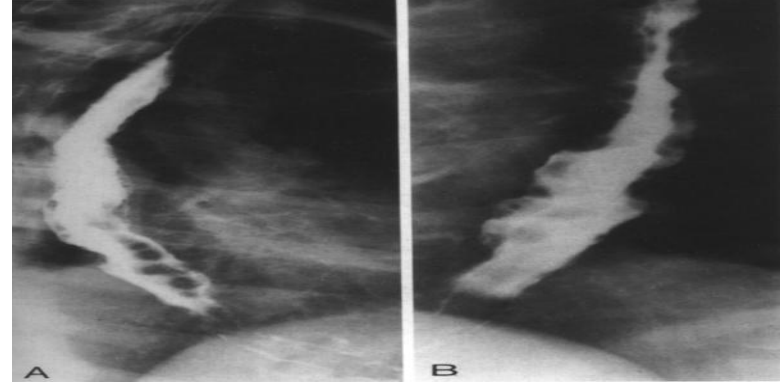
(Fig 8.21) بنکاره کوي. دا ډول



افتونه باید د نورمالو پرستالتیک موجو سره وپیژنو او کله چې په پرله پسې کلیشو کې بنکاره شوه نو د خبیثې پېښې خواته فکر کېږي. ډېرې خبیثې کتلي کېدلای شي چې تقرحي بڼه غوره کړي. په هضمي جهاز کې دوه ډوله د اصلاً نقيصینبایې وکتل شي چې عبارت د مخاطي عشا د هایپرتروفي (Fig 8.22) او ورسینو



(Fig 8.23) څخه دي. چې دا دواړه ډوله بايد د توموري پېښو سره غلطې



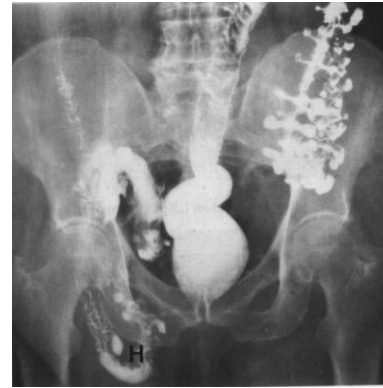نکړل شي.

تقرحي حالت يا ulceration وتيره د باريوم د راټولېدو څخه عبارت ده چې د نورمال لومن د جدار څخه بهر وي، قرحه کې پرسېدلې برخه موجود وي چې د قرحي د Coller يا mound په نوم يادوي. په سلیمو قرحو کې خاصتاً چې په معده کې موجوده وي مخاطي غشا بڼايي وکتل شي چې د قرحي د جسم يا Crater خوا ته غځېدلي وي. په التهابي کتلو کې قرحه په بڼوي شکل او په تدريجي توگه په ځنډو کې ننوتې وي. کله کله په بڼوي Coller کې التهابي غشا د لومن او Crater تر منځ (Hamptons Line) موجود وي چې دا د سلیمي قرحي نښه گڼل کېږي.

دا ځکه چې په تومورنو کې دا ډول نښه موجوده نه وي. د قرحي وتل د نورمال لومن څخه د سلیموالي بله نښه ده. په هغه ناروغانو کې چې په زياته اندازه قرحي ولري د (Zollinger-Ellison Syndrome) خوا ته فکر کېږي چې د هغه تومور له کبله پېدا کېږي چې gastrin توليدوي. زياتي قرحي (8-24) څخه تر (8-26) او (1-8) جدولونو کې څېړل شوي او د

راديولوژيک له مخې د سلیمې او خبيثې قرحي توپير په کې څېړل شوي رتج يا Diverti-vcula سلیمه پېښه ده چې د هضمي جهاز د لومن څخه بهر خيال ورکوي او د کولمې د جدار د ټولو طبقو لرونکي وي. دا بڼايي نسبتاً کوچنی او په کولون کې ځای لري

(Fig 8.27) . کېدای شي چې په  
غټه اندازه وي لکه د  
Zenker diverticula چې په دې کې ځای  
نیسي



(Fig8.28) خيځ وځف پدې رتج اجنبي اجسام هم ليدل کېدای شي 8.31 تر

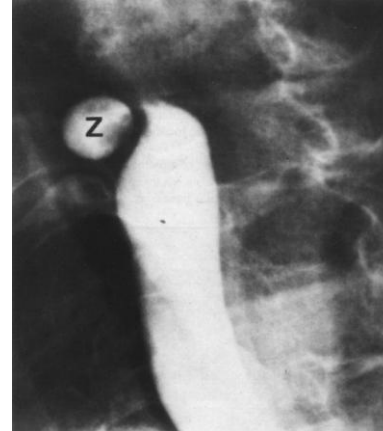
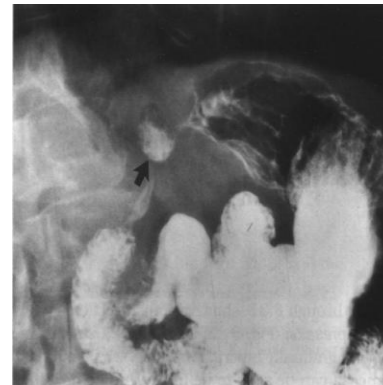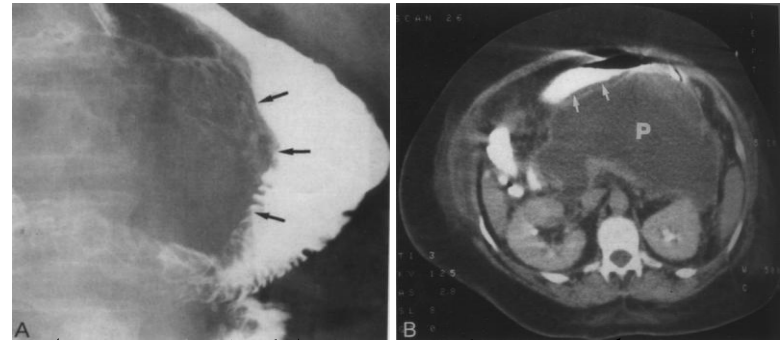


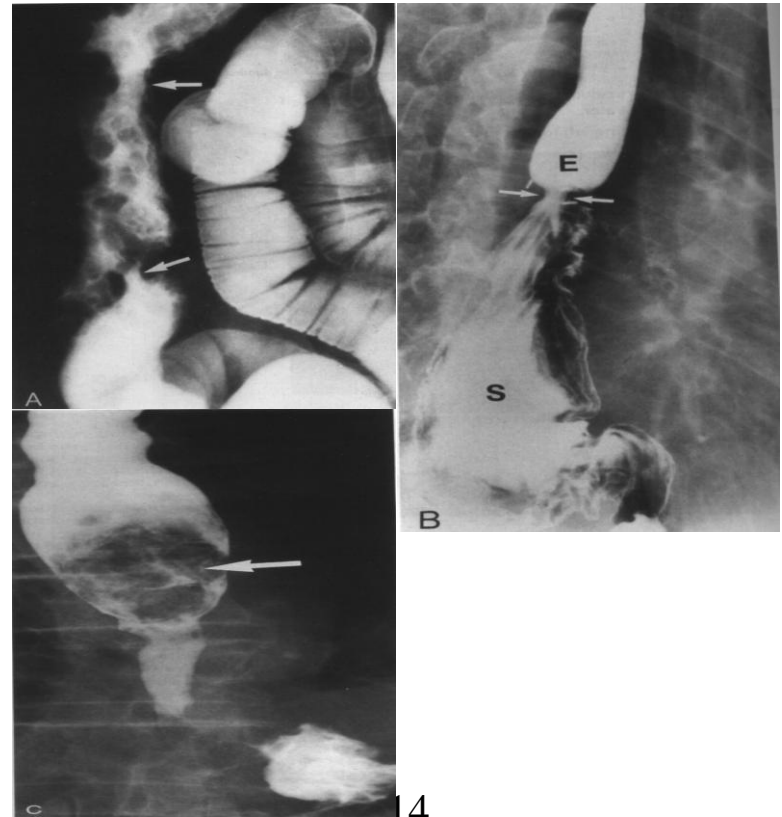
Fig 8.29 پورې د رتجونو مختلف ډولونه ښکاره کوي.  
بهرنی فشار

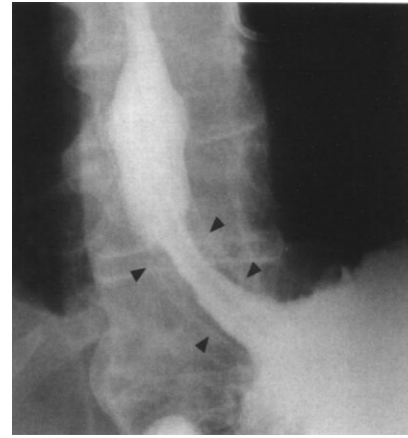


(Fig 8.32) چي په ښوي ډول د امعا جدارونه په تدريجي توگه له منځه



وړي. د فلوروسکوپي په وخت کې د جس پواسطه کېدای شي چې مخاطه وکتل شي او په روغ ډول وي. دا د دنښو افاتو سره په مشکله توپیر کېدای شي. سلیم تنگ شوي ځایونه چې په مشابه یا غیر مشابه توگه وي په لومن (Fig 8.33) کې لیدل کېدای شي. ځنډې یې ښایي ښوي او په ننوتې ډول وي، په





عمومي توگه مخاطه روغ وي،  
اکثره وخت تنگي شوي برخې د  
کرسټيونوما سره په ډېره مشکله  
توگه توپير کېږي خاصتاً په هغه  
پېښو کې چې په نوډولي توگه  
وي او زياتره وخت د اوږي په  
خپروي (Fig 8.34).

## نهم څپرکی

### د بولي طرقو تصویر

#### (urinary Tract Imaging)

د بولي ليارو بدلونونه په پخوانيو وختونو کې يوه ويره وونکي پېښه وه همدارنگه په تيرو وختو کې يوروگرافي د بولي سيستم لپاره لومړنۍ وسيله ده. په وروستيو وختونو کې ډېر گټور وسايل رامنځ ته شول چې د غلطياو څخه يوه اندازه مخنيوی کوي لکه التراسوند، CT او MRI يوروگرافي په اوسني وخت کې په کمه اندازه د استعمال وړ ده لکن مهمه تشخيصي وسيله گڼل کېږي.

د بولي تناسلي سيستم تصويري معاینه دوه بنسټيز غير نورمال حالت بنسټونه کولای شي چې عبارت د فزيولوژيک او مورفولوژيک وتيرو څخه دي.

فزيولوژيک غير نورمالي پېښې عبارت له هغه زياتو ناروغتياو څخه دي چې ټول medical nephropathies تر عنوان لاندې څېړل کېږي چې دا د گلوميرول، ټيوبونو او د بين الخلاي نسج په ناروغيو دلالت کوي. همدارنگه د کورتکس د برخې تنخري بدلونونه هم پدې کې يوځای مطالعه کوي. هغه ناروغان چې پدې ناروغيو اخته وي د وريدي يوروگرافي په واسطه يې وظيفه په نيمگړي ډول څرگندېږي نو غوره تشخيص د بيوپسي په واسطه ټاکلای شو. او وريدي يوروگرافي بنايې ضرر ورسوي. د مورفولوژيک غير نورمال حالت څخه د پتالوژيک بدلونو تر عنوان لاندې يادونه کېږي.

## تخنيکي کتنې (TECHNICAL CONSIDERATIONS):

د بولې تناسلي جهاز د څېړنې او پلټنې لپاره د نه ډوله مطالعاتو څخه کار اخلي:

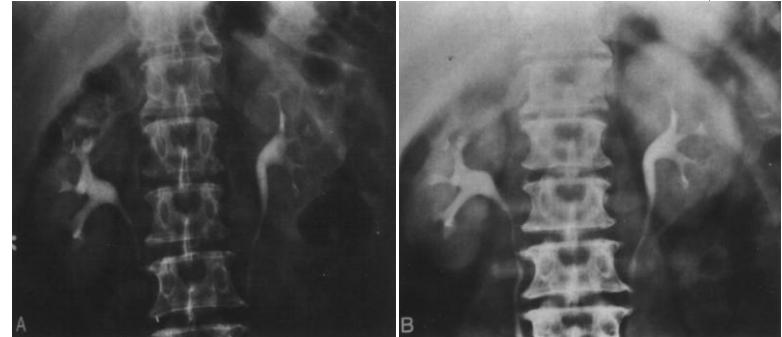
وریدي یوروگرام (IVU) ، Cystogram, Retrograd urogram چې زیاتره د اهلل مطالعه هم ورسره یوځای کېږي او دې ته Cystourethrogram هم وایي. Renal angiography, MRI, CT scan, neprogram او Isotope مطالعات. په زیاترو پېښو کې د CT ازمونو د کثیفه موادو سره یوځای دیوگرام ځای نیولای وي.

وریدي یوروگرام ته وریدي پیالوگرافي (IVP) وایي. مخکې له دې چې IVU پیل کړو نو دا ضروري ده چې د گېډې ساده رادیوگرافي اجرا کړل شي دا ځکه چې د کثیفه موادو په واسطه تېره پتېږي، د دې تر څنگ دا هم ضروري ده چې کولمي هم پاکې کړل شي او د کولون څخه هوا او غایطه مواد خارج کړل شي تر څو چې د پښتورگو خیال ښکاره شي.

دا ضروري ده چې په عمومي توګه د ناروغ څخه د حساسیت په اړوند او خاصاً د ایوډین لرونکي موادو د حساسیت پوښتنه وشي. دا هم ډېره مهمه ده چې د ناروغ څخه معلومات تر لاسه شي چې مخکې یې د پښتورگو رادیوگرافي اجرا کړېده او که نه! که چېرې ناروغ د کثیفه موادو ذرق څخه وروسته د گرمۍ احساس پیدا شوی وي نو دا د حساسیت خوا ته فکر نه کوو بلکې نور مال فزیولوژیک عمل دی. دا ډول اعراض کنترول کېدای شي. او که چېرې په تیر وخت کې د کثیفه موادو سره حقيقي عکس العمل یا حساسیت موجود وو نو پدې صورت کې د رادیولوجیسټ او معالج ډاکټر سره رابطه نیول کېږي او د دې پر ځای بله ازمونه لکه التراسوند او یا بې له کثیفه موادو څخه د CTscan ازمونه اجرا کېږي. او که دا و منو چې همدا معاینه ډېره ضروري ده پدې صورت کې ناروغ آماده کېږي او دا کار باید د معالج ډاکټر په واسطه تر سره شي چې د معاینې څه دوه ورځې مخکې ناروغ ته سټروئید او antihistamine تطبیق کېږي. ځینې وخت کېدای شي چې د حساسیت موضوع روحي یا سیکالوژي بڼه ولري، د کم

غلظت کثیفه مواد کولای شي چې د حساسیت اندازه راکمه کړي لاکن په بشپړه توګه يې له منځه وړلای نه شي.

د وصفي يوروګرام پر وخت کې دا ضروري ده چې د پښتورګو توموګرافي هم استعمال شي تر څو د پښتورګو حدود وټاکل شي. غېر له هغې کېدای شي چې د هوا او يا د کولمو د محتوياتو په واسطه پټ شوي وي (Fig 9.1)



. د توموګرافي فلم هغه وخت اخستل کېږي چې کثیفه مواد په کوچنيو

اوعيو کې ځای ولري او نفرونه ډک شوي وي، پدې میتود کې د

پښتورګي پرانښیم، سايډ او اندازه يې ښکاره کېدای شي. دوه نورې

رادیوګرافي يې له توموګرافي اخیستل کېږي معمولاً د پنځو دقیقو په

فاصله کې دا عملیه اجرا کېږي تر څو چې Collecting سیستمونه حالبونه او مثانه نه څرګنده شي.

د وريدي يوروګرافي استطباب په غټانو او کوچنيانو کې د دې لپاره دي

چې د مورفولوژي، د پښتورګو د وظیفې د انسداد موقعیت او بولي

تناسلي سیستم د جراحي د عملیې څخه وروسته بدلونونو په اړوند

معلومات ترلاسه شي، په کوچنيانو کې IVU د دې لپاره استعمالوي تر څو

چې په نجونو کې یو شمېر ستونزي چې ښايې د ectopic حالت له کبله پيدا

شوي وي تشخیص کړل شي ځينې وخت د يوروګرام ازموینه د التراسوند

څخه وروسته استعمالېږي دا ځکه چې د حالبونو خیال ښکاره شي. او د

غیر نورمالو پېښو څخه يې معلومات ترلاسه شي.

Retrograd ازموينې د دې لپاره اجرا کېږي تر څو چې د اهليل، مثاني،

حالبونو او د پښتورګو په تجمعي يا Collecting سیستمونو څخه



معلومات حاصل شي د دې څخه زیاتره وخت په هغه پېښو کې کار اخلي چې په نارینه وو کې د تضیقاتو او ترضیض پېښې پیدا شوي وي. سیستوگرام د مثاني معلومولو او د حاليې مثاني د یوځای کېدو د برخې د جریان د بیرته گرځېدو Reflux په هکله معلومات تر لاسه شي. د حالبونو Retrogard معاینات هغه وخت ترسره کېږي چې د حالبونو او د پښتورگو د تجمعي سیستم په هکله د کلنیک له نظره شکمن بندښت د تېرو، تضیقاتو او تومورونو په واسطه منع ته راغلی وي. دې عملیې ته Retrograde uoropyelogram وايي.

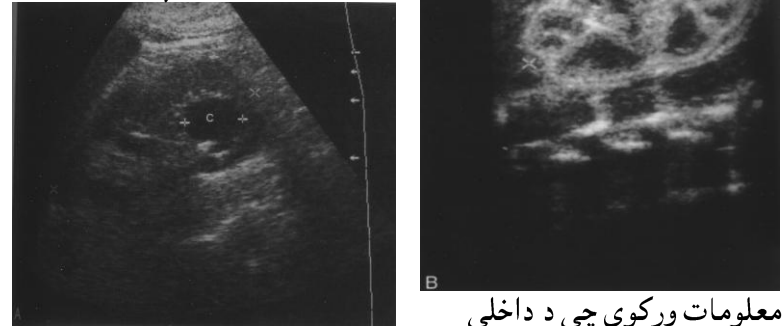
کله چې مثانه د کثیفه موادو څخه ډکه شي ناروغ ته ویل کېږي چې د رادیوگرافي د اجرا پر وخت د ټول فعل اجراکړي {voiding cysto Noiding cystourethrog} په دې صورت کې د مثاني او حالب د فزیولوژیک reflux په هکله معلومات په لاس راځي. دا معاینه زیاتره په کوچنیانو او هغه ناروغانو کې اجرا کېږي چې د بولي طرفو په پرله پسې انتاناتو اخته کېږي. همدارنګه په هغه ناروغانو کې هم ترې کار اخلي چې په هایډرونفروزس یا هایډروپوریتیر په ادرار کې وینه، دشیپې او ورځې په کوچنیانو کې لوندوالی او په هغه ناروغانو کې استعمالېږي چې په مغلق ډول انومالي لرونکي وي.

Nephrocystogram د هغه پېښو د تشخیص لپاره اجرا کېږي چې انسداد او بیخایه موقعیت د جراحي د عملیې څخه وورسته منع ته راغلی وي، او یا دا چې د پوستکي د لارې nephrostomy اجرا شوی وي کثیفه مواد د نفروستومي په کتیتر کې ذرق او د فلوروسکوپي د کنترول لاندې معاینه اجرا کېږي. که چېرې انسداد موجود وي او یا بیخایه شوي وتیره پیدا شي د غي نورمالی پېښې پیژندنه د هغه رادیوگرافي فلمونو په واسطه ترسره کېږي چې په پرله پسې توګه (spot) واخیستل شي.

ځنډنی تصویر دا ښکاره کوي چې انسداد ي وتیره موجوده ده. د بولي ليارو ازموینه په اسانۍ سره Doppler او real time ultrasonography په واسطه کېدای شي. په زیاترو پېښو کې دې تخنیک د IVU ځای نیولای دی او دې معاینې په واسطه د پښتورګې اندازه او منظره

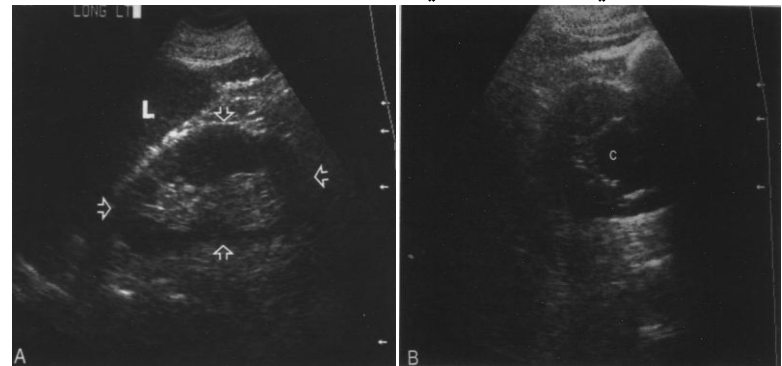
پيژندل کېدای شي Fig. 9.2 شکل کې د بڼې پښتورگې طولاني scan اجرا شويدي.

د پښتورگې التراسوند د پښتورگې د اندازي، کتلو او د هغې د ډول څخه

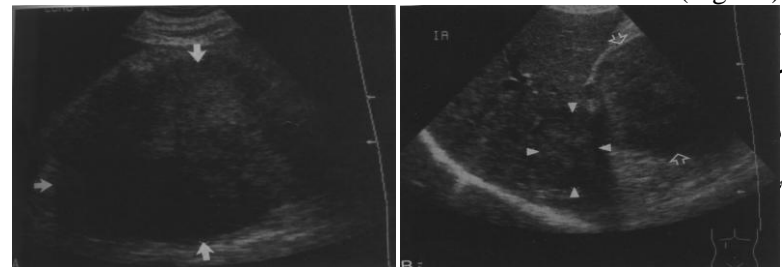


معلومات ورکوي چې د داخلي

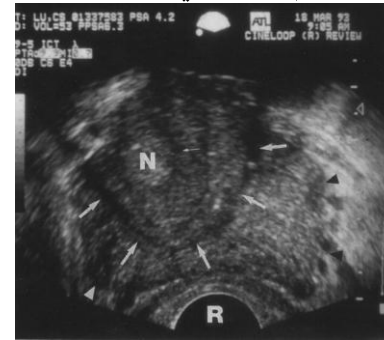
echoes څخه پيژندل کېږي. د پښتورگې په کيسټ کې مايع ځای لري او ددني echoes لرونکی نه وي، او د تور خيال لرونکی وي (Fig 9.3) تومورونه د داخلي echoes لرونکي او جامد طبيعت لري



(Fig 9.4)

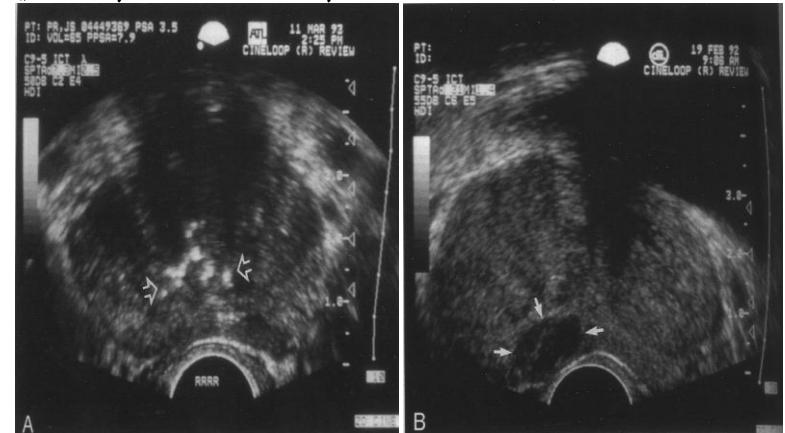


التراسوند د پروستات غده هم تشخیص کوي، په اوسني وخت کې  
 Transrectal التراسوند تر انسډوسر په واسطه دا ممکن ده چې د  
 پروستات د غدې د داخلي اناتومي مطالعه هم تر سره شي (Fig 9.5) . دا



هم امکان لري چې د التراسوند په  
 واسطه د پروستات د سلیم غټوالی  
 او کرسینوما تر منځ توپیر په ډېره  
 ښه توګه وکړلای شو

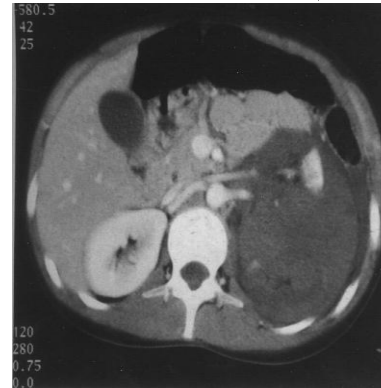(Fig 9.6) . اوس د دې ښه امکانات شته چې په شکمنو پېښو کې د خاصي



کرنلاري څخه کار واخلو چې هغه عبارت د Transretal بیوپسي ځینې ده.  
 چې د دې تخنیکونو د استعمال په وسیله د پروستات د کرسینوما په  
 خپریدو او مړینه کې پوره کمښت پیدا شویږي.

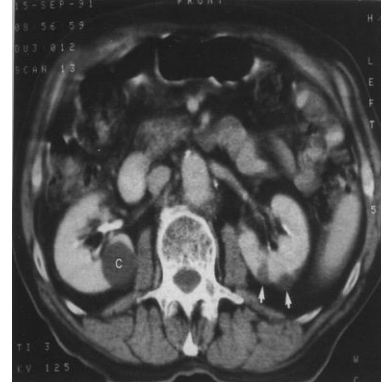دګېډې CTscan د پښتورګو د کتلو د معلومولو لپاره ښه طریقه ده او د  
 کتلود منشا په اړوند هم پوره معلومات ورکولای شي او دا هم ښکاره کوي  
 چې نورمال بولي طرفو کې یې بدلون او بیځایه کېدل منځ ته راوړیږي. د  
 مثال په ډول د ګېډې غټې لمفاوي عقدي. په همدې شان CT ډېره غوره  
 ازموینه ده چې د پښتورګې ترضیض څرګند کړي

(Fig 9.7) CTscan د پښتورگي سيست هم په ډېره بڼه توگه تشيخص



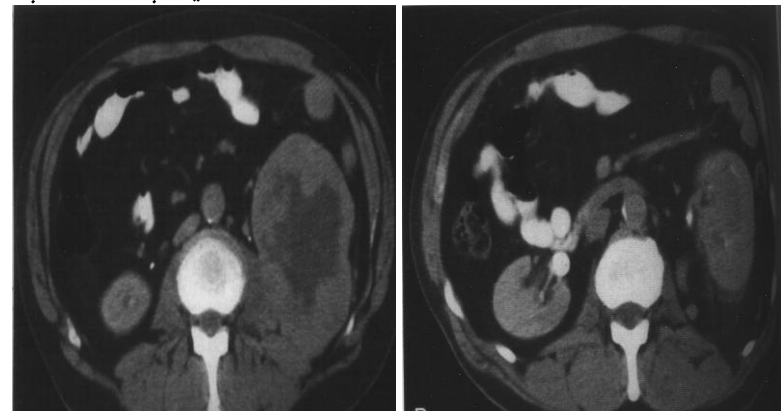
کولای شی. د وریدي کثیفه موادو  
د زرق په وسیله د سیست خیال بڼه  
خرگندېږي او د کثیفه موادو تر  
څنگک یې تور خیال بڼه په وضاحت  
سره د کتني وړ وي

(Fig 9.8) د پښتورگي Renalcell carcinoma د پښتورگي د نسج په



څېر کثافت ښکاره کوي، د  
اوعیوخیال په کې زیات وي او د  
افت په برخه کې کثافت زیات وي

(Fig 9.9) . د کثیفه موادو د تطبیق په واسطه کېدای شي چې په کتله کې



تنخري برخه څرگنده شي. دا همزياتره وخت ممکنه ده چې د تومور په

واسطه د پښتورگي څخه بهر اخته

شوي برخه هم تشخيص کړای شو

(Fig 9.10). لکه د پښتورگو په

وریدونو او په وريد اجوف سفلي

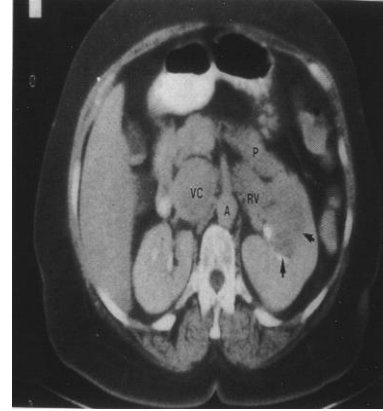
حمله. په زیاترو لویو طبي مرکزونو

کې CT په هغه ناروغانو کې چې د

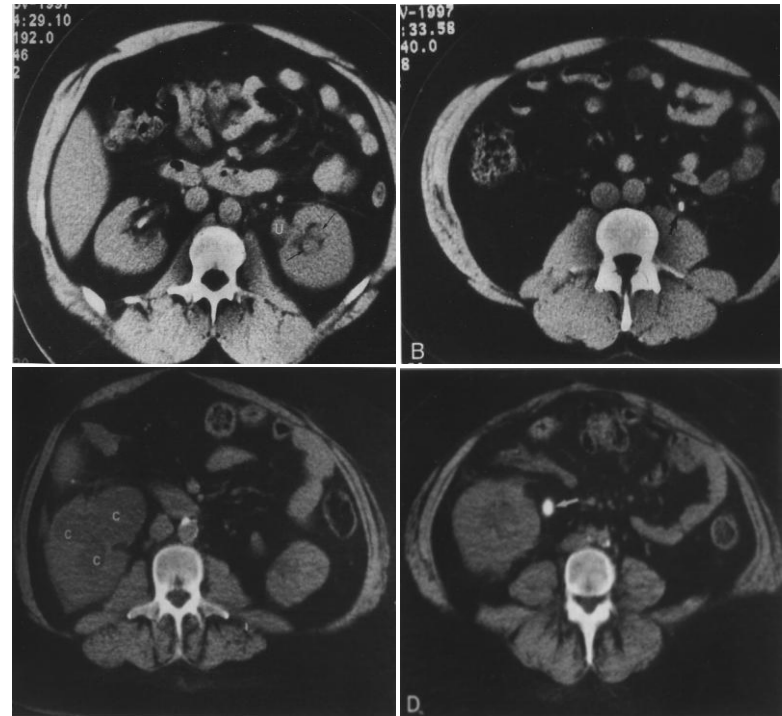
بولي طرفو شکمني ډبرې ولري او

انسداد يې پیدا کړي وي انتخابي

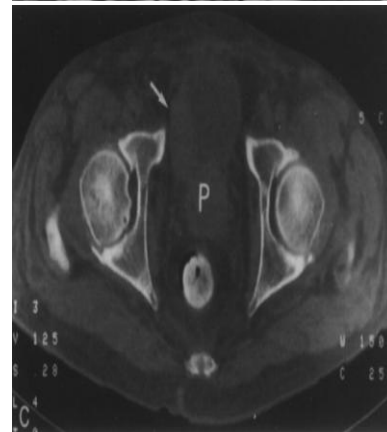
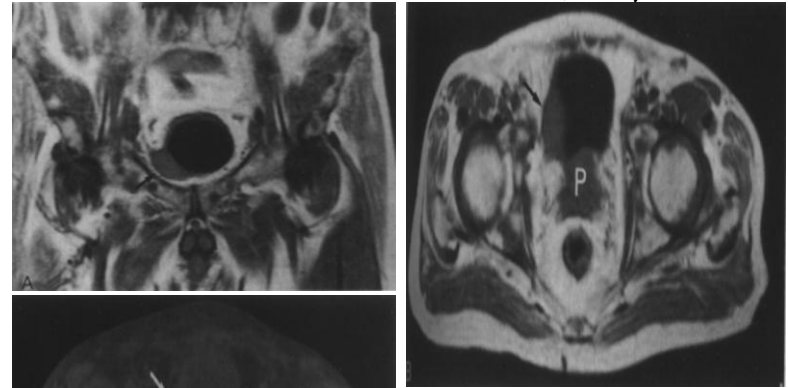
تشخيص کړن لاره ده



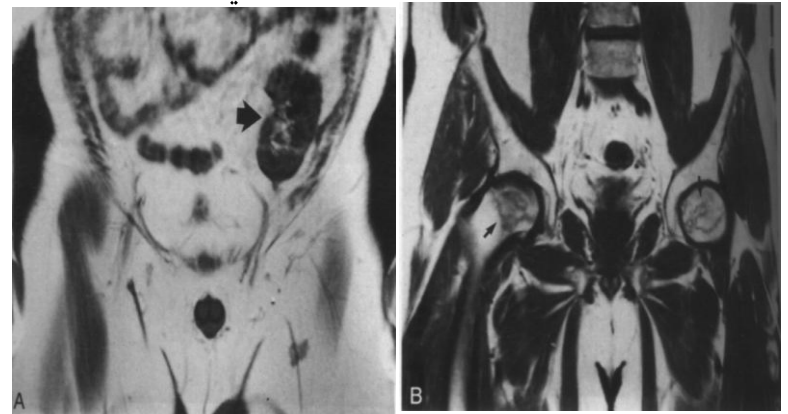
(Fig 9.11).



MRI په بولې طرفو کې د پښتورگي د کتلو، د حوصيلي دنيوپلازمونو اغيزه په مثاني باندې (Fig 9.12)



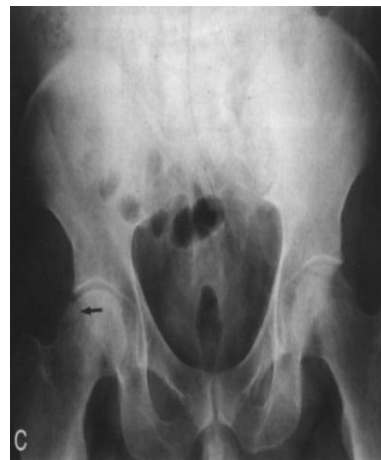او د پښتورگي (Fig 9.13)



Transplant ښکاره کولای شي. په

دایروي او

سهېمي توگه MRI د پښتورگو او د هغې د شاوخوا ساختمانونو په تشخيص کې په زړه پورې رول لري. د پښتورگي Scintigraphy (هغه ازموینه ده چې په دوو جهتونو یا اړخونو کې تصویر د radiactives مواد د تطبیق په وسیله په نسجونو کې صورت مومي. کله چې Radionuclid دننه انتشار ومومي



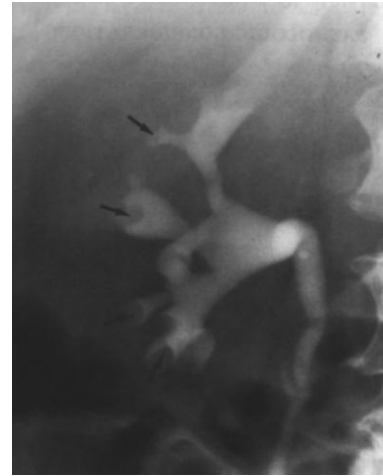
وروسته له هغې تصویر Scintillations کمري په واسطه اخیستل کېږي) ازموینه هم د بولي طرفو په غیر نورمالو پېښو کې په غټانو او کوچنیانو کې تشخيص کولای شي. د دې سره یوځای <sup>99m</sup> technetium هم استعمالېږي ترڅو چې د مثاني او حالب reflux یا جریان، د پښتورگي دکورتکس مورفولوژیک کتنه، د حالب پراختیا او یا د پښتورگي د جمعې سيستم په انسداد پوه شو. او هم هغه ناروغان چې په لوړ فشار اخته وي د پښتورگو د شریانو انسداد هم څرگندوي.

## اناتوميك كتنې

### (ANATOMIC CONSIDERATIONS)

په نورمالو غټانو کې د پښتورگې اندازه د يوه پول څخه پر بلې پول پورې د 11 څخه تر 14 سانتي متر پورې ده. کېدای شي چې په نورمال ډول د بڼې او کيڼې پښتورگې د اندازې تر منځ توپير موجود وي چې چپ پښتورگې د بڼې څخه د 0,5cm څخه تر 1,5 پورې اوږد وي.

تجمعي يا Collecting سيستم يې د دريو څخه تر پيڅو پورې Infundibula يا قيفي برخې لري چې هر يو يې په يو يا زياتو کليسونو کې تشيږي، د کليسونو منظره د پيالې په څېر گرده او د papille څخه راتاو شوي دي او تشيږي (Fig 9.14). چې دا په ډېرې اسانۍ سره د نورمال يوروگرام په واسطه تشخيص کولای شو.



د Infundibule برخه حوعني څخه عبارت ده چې په حالب کې ختمېږي، حالبونه د پريتوان په خلف کې د ملا د تېر په دواړو خواو کې مخ کښته پلو په عمومي توگه په مستقيم ډول خط السير لري. وروسته له دې د حوصيلي عضمي برخې ته رسېږي. مخکې له دې چې منځنۍ برخې ته ورسېږي په کمه اندازه جنبي خواته خيال ښکاره کوي. بيا د مثاني په خلفي برخه

کې د Trigone د ليارې داخلېږي. حالبونه نسبتاً په متحرك ډول وي او په تړلې حالت کې نه دي، په ښه توگه په هغه وخت کې پيژندل کېږي چې د پريتوان په خلف کې ناروغي موجود وي.

مثانه خوږه او بيضوي بڼه لري، التوات او مخاطي ليکي نلري. کله کله په نورمال ډول د مثاني په شکل کې بدلون موجود وي چې جيبوي بڼه غوره کوي پروستات په نارينه وو کې د مثاني په خلف کې ځای لري. کله چې غټ شي نو د مثاني په سطح کې راوتلي حالت اختياري وي



(Fig 9.15) . اهلليل د پروستات د

مجرا خخه راوځي .

پښتورگې په عمومي توگه د يوه

جوړه كليوي شريانو په واسطه

ارواکېږي . کله کله دوه يا زيات

شريانونه په هر پښتورگې کې

موجود وي ، په ځانگړي ډول وريد

په هر پښتورگي کې تشېږي . په ښي

خوا کې وريد په مستقيم ډول په

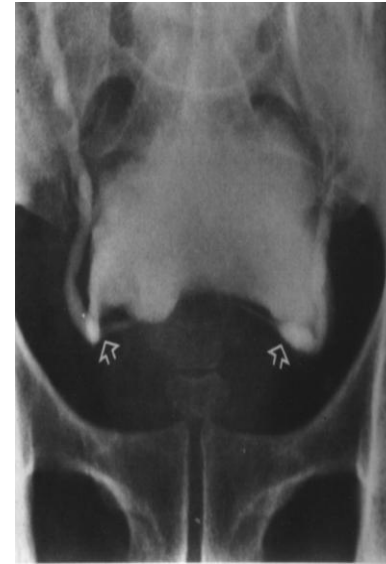وريد اجوف سفلي کې بې له دې

چې د نورو سره انستوموز وکړي

تشېږي په چپه خوا کې كليوي

وريد د کېن ادرينال غدي او

coxadal وريدونو سره ارتباط لري .



## شپږم خبرکی

### د ثدي تصوير

#### (Breast Imaging)

د ثديي کانسر په امریکا کې خبيثه ناروغي ده چې زیاته اندازه په بنځینه وو کې د مړنې سبب گرځي، د امریکا د کانسر ټولني اندازه بنکاره کړېده چې په هر نهو (9) بنځو کې یوه پخپل ژوندانه کې د ثديي په کانسر اخته کېږي. د ثديي کانسر د رادیوگرافي په واسطه چې د Mammography څخه عبارت دي په لومړنيو او د رغېدو په مرحله کې تشخیص کېدای شي. که چېرې mammography په هغه وخت کې چې کلنيکي ازموینه اجازه ورکړي اجرا شي نو په هغه بنځو کې چې عمر یې د 35 کلونو ته رسېدلی وي او اعراض ونه لري ثدي د کانسر د روغېدو اندازه ډېره زیاته وي. په هغه صورت کې چې Screening او مموگرافي او فزيکي معاینې سره یوځای اجرا شي نو د ثديي د کانسر د مړینې اندازه 30% ته راکموي. د امریکا د کانسر ټولني د امریکا د پوهنتون د رادیولوژي خانگي د سینې د کانسر په هکله د screening او mammography په هکله په لاندې ډول نظر څرگند کړي:

#### هغه بنځې چې اعراض نلري:

- 1\_ د هغه بنځو چې عمر یې د 20 کلونو او یا د دې څخه زیات وي په میاشت کې یو ځل د ثدي معاینه اجرا شي.
- 2\_ د هغه بنځو چې عمر یې 20\_40 کلونو تر منځ وینو د د هغوی دې د ثديو فزيکي معاینه په هرو دريو کلونو کې ترسره شي.
- 3\_ هغه بنځې چې عمر یې 40 کلنۍ ته ورسېږي نو Mammogram دي اجرا شي.
- 4\_ د هغو بنځو چې عمر یې د 40 کلونو او د دې څخه زیات وي نو مموگرام او د ثديو فزيکي معاینه دي په هر کال کې وکړل شي.

## هغه بنځې چې د اعراضو لرونکي وي:

په هغه صورت کې چې نښې او اعراض موجود وي او د دې ترڅنګ په نډیه کې کتله وکتل شي، سوې شکل یې پیدا کړي وي، پوستکي کې ننوتې حالت موجود وي او یا د تې څخه مایع راوځي نو پدې صورت کې مموګرافي او نورو تشخيصي مطالعاتو (التراسوند) ته اړتیا ده ترڅو د کانسر تشخيص وټاکل شي دا مطالعات د ناروغ د عمر په اوږدوالي کې مرسته کوي.

## تقويه کونکي سپارښتنې يا (Further Recommendations):

1. د امریکا د پوهنتون راديولوژي او د غذا او د دوا ادارې (FDA) سپارښتنه کړي چې د Mammographic تخنيک استعمال په زیاته اندازه د اناتومي تفصیلات او ممکنه حل پیدا کولای شي.

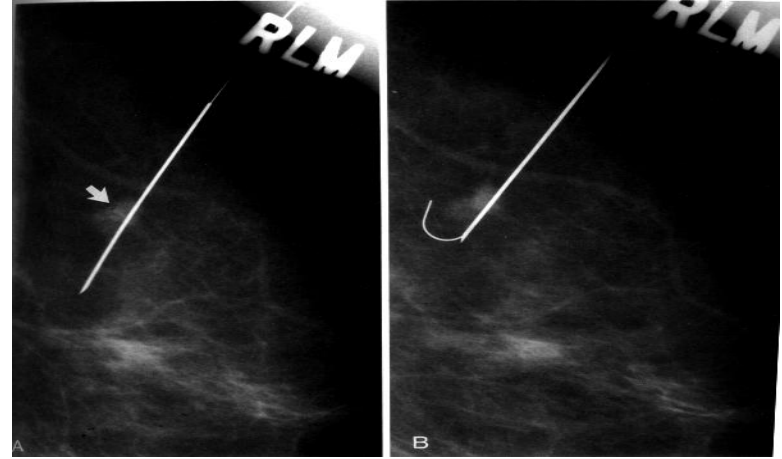
2\_ پدې ازموینه کې په کمه اندازه تشعشع څخه کار اخیستل کېږي او په ډېره غوره توګه تصویرونه څرګندوي. مموګرافي باید هغه خلکو لخوا سرته ورسېږي چې پوره تجربه ولري او ښه زده کړي وي، په عصري وسایلو بلد او د راديولوژي د دپارتمنت څخه یې تصدیق تر لاسه کړي وي او په لوړه سويه وي. د مموګرافي نښې باید د کلنيکي ازموینې سره ارتباط ورکړل شي. د کلنيک د ډاکټر او مموګرافي تر منځه باید محدودیتونه نه وي. او پدې باید پوه شي چې مموګرافي د کلینیک تشخيص تکميل کونکي عملیه ده. که چېرې د کلنيکي تشخيص له مخې پوره نښې موجودي وي کېدای شي چې بیوپسي اجرا کړل شي. حتی که مموګرام نورمال هم وي دا عملیه اجرا کېدای شي.

د امریکا د کانسر د ټولنې لخوا په زیاته اندازه د سینې د نډې د کانسر Screening سرته رسیدلي دي، او دا یې د ملي کانسر د ټولنې د انستیتوت سره په 1970 کې یوځای کړل. او ګډه پروژه یې پر مخ وپورته چې عبارت د تډیبي د کانسر د ښودلو د ادارې پروژه (BCDDP) وه. پدې مطالعه کې 275,000 بنځې ټاکل شوي وي چې په دوی کې فزیکي کتنې او مموګرافي ازموینې سرته ورسیدي دا عملي په 27 مرکزونو کې اجرا شوي.

په نتیجه کې دا بنکاره شوه چې د تډیې د کانسر د لومړنۍ مرحلې د تشخیص لپاره مموگرافي غوره طریقه گڼل کېدای شي. د دې مطالعې څخه وروسته یو مناقشوي او مباحثوي حالت رامنځ ته شو هغه دا چې یو شمېر د مموگرافي محفوظه یا بې خطرې مسئله د بحث لاندې ونيول شوه او په دې فکر وشو چې تشعشع د اخته کېدو سبب گرځي. دا موضوع په هغه بنځو کې څرگنده شوه چې په کوچنیوالي کې زیاته اندازه د تشعشع سره مخامخ شوي وو او د دريو مختلفو ټولنو پورې مربوط وو. او دوی ته د هیروشمیا او نیگاساکې په پېښو کې دا تشعشع رسيدلی وه. دوی په نری رنځ هم اخته وو او د هغې د تشخیص لپاره یې په زیاته اندازه رادیوگرافي او فلوروسکوپي ازمویني سرتې رسولي وي. او هم یو شمېر بنځو وروسته د Mastitis د عملې څخه د تشعشع په واسطه تداوي شوي وي. دا مناقشات د دې سبب شول چې بڼه مواد او ډېر بڼه سکرین او فلم (کم دوز) چې د تشعشع اندازه کمه کړي منځ ته راغلل. نن ورځ مموگرافي د تشخیص محفوظه طریقه ده خو کله چې د مجربو خلکو لخوا سرتې ورسپړي.

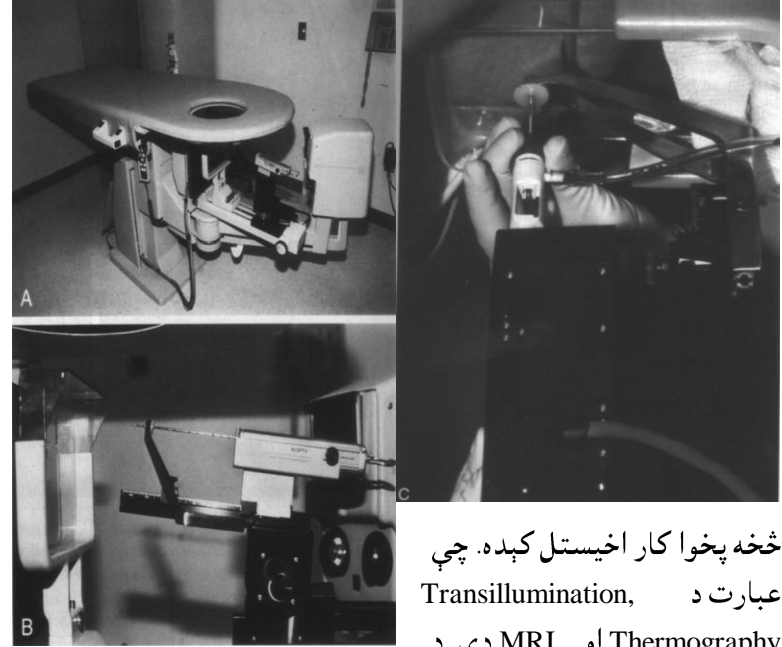## تخنيکي کتنی یا (Technical considerations) :

مخکې مو یادونه وکړه چې اکسری مموگرافي د ټډي د کانسر د پیژندنې لپاره ډېره ارزښتناکه ازموینه ده. همدارنگه باید ووايو چې د دې ازموینې په واسطه د موضعي کتلي جراحي عملیه هم سرته رسېږي (Fig 6.1) ، د



تشخيصي التراسوند په واسطه هم هغه کتلي چې د ښوي او نری جدار لرونکي وي پیژندل کېدای شي که Cystic یا جامدي کتلي وي د هغې د تشخيص هم ټاکلي شو، التراسوند هم د ټډي موضعي افتونه د پوستکي د ليارې د بیوپسي لپاره ښکاره کولای شي. اوس دا عملیه د Stereo static تخنيکونو په واسطه سرته رسوي.

(Fig 6.3) ، د ثديي د افتونو د پيژندنې لپاره د څو مختلفو تصويري عمليو



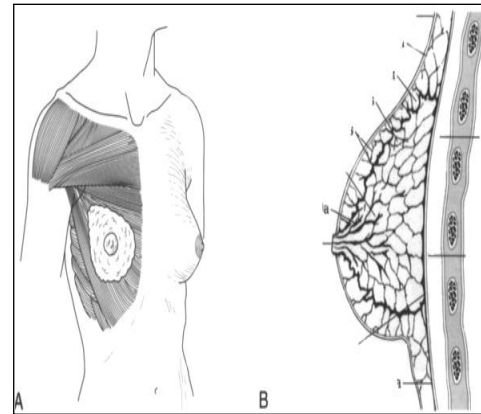
څخه پخوا کار اخيستل کېده. چې  
عبارت د Transillumination،  
Thermography او MRI دي. د

دې دريو څخه MRI د ډاډ وړ ده دا ځکه چې په دې عمليه کې  
ايونايژکونکي تشعشع نشته او د ثدي افتونه په بڼه توگه بڼکاره کوي. خو  
تشخيصي دقت يا رښتيا والی يې د اکسري مموگرافي اندازي ته نه شي  
رسيدای. د دو پورتنيو نورو تخنيکونو څخه په زياته اندازه کار نه اخيستل  
کېږي ځکه چې د غلطياوو اندازه په کې زياته ده.  
اکسيري مموگرافي او د سکرين عمليه يوځای استعمالوي دا ځکه چې  
نسبتاً په کمه اندازه تشعشع لري. تشخيصي حقيقت يې Xerography سره  
يو شانته دي د دې تخنيک څخه په 1970 کې په زياته اندازه کار اخيستل  
کېده. اوس د دې تخنيک څخه کار نه اخلي ځکه چې په زياته اندازه تشعشع  
لري.

## اناتوميك او فزيولوژيك كتنې

### (Anatomic and Physiologic Considerations)

ثديه کې په حقيقت کې د پوستکي غدوات دي چې د پوستکي د سطحي سره يې يوه طبقه جوړه کړي، دا طبقه په دوو برخو ويشل شوي چې عبارت د سطحي او ژوري يا عميقي طبقي څخه دي. او د اليافو کپسول يې جوړ کړي چې د ثديې پرانښم يې منځ ته راوړي څنگه چې سږي په فسونو ويشل شوي، ثديه هم په فسونو تقسيم شوي. هر سگمنت د غټ شيري (شيدو) قناتو سره وصل شوي چې په پای کې په Nipple (سطحي ته Fig 6.4) ته راوځي. لکه چې



په سږي کې د قصباتو قناتونه په پای کې اخري فصيصونو ته رسېږي. دا د غدوي شيري acini ( ) لرونکي وي. د فسونو يا سگمنتونو جوړښت بې ترتيبه او غير متجانس وي او په مشکله سره د

افت شته والی په ځانگړي سگمنت کې ټاکل کېدای شي. د نيکه مرغه دا د تشخيص په حقيقي ټاکلو کې دومره اغيزه نه کوي.

د غدوي نسج د پاسه لپفي نسج غځېدلی وي. دا ليفي برخه د سطحي ليکي يوځای والی منځ ته راوړي. څرنگه چې د ثدي شکل او جوړښت نرم دي نو د ثديې د داخلي تصوير يا خيال حقيقي بڼه د ستونزو سره مل وي. دا د مخروطه په شکل وي او دماکو په څېر د سڼې جدار ته رارسېږي. د ثديې نسج د قص هډوکي وسطی برخې څخه لېرې موندلای شو، په جنبي خوا کې دا بطي برخې پورتي قسمت ته رسېږي. او په سفلي قسمت کې د ثديې د اخري انحنی پورې دوام مومي. په همدې اساس د ثديې دوه جهته تصوير کتل کېدای شي، ستنېرډ مموگرام په دوو منظرو کې اجرا کېږي. چې

عبارت د رائيسي او وسطي جنبي ماييل ډول څه دي، اضافي منظره ځينو  
انتخابي پېښو کې اجرا کېږي چې عبارت د دې څخه دي چې د ټولې ټډې  
منظره يا تصوير بايد وکتل شي.

د ټډې تصوير د فزيولوژيک بدلونونو سره اړيکي لري هغه دا چې د  
ناروغۍ د عمر او مياشتني عادت سره ارتباط لري. په ځوانو ښځو کې د  
ټډې خيال ډېر کثيف يا سپين او زياتره غدوي نسج لرونکي وي دا غدوي  
نسج په هغه ښځو کې چې شيدې ورکوي کثافت يې هم زيات وي.  
همدارنگه د مياشتيني عادت په اخر کې هم کثافت زيات وي.  
د عمر د تېرېدو سره غدوي وتيره کې بدلون راځي او په شحمي نسج ورو  
ورو بدلېږي. له همدې کبله د ټډې د کانسر پېښې په هغه ښځو کې زياتې  
وي چې چاغې وي او عمر يې زيات وي.  
دا هم بايد ووايو چې د ټډې کانسر په چاغو ښځو کې د خوارو ښځو په  
نسبت په ښه توگه معلومېدای شي.



## پتالوژیک تظاهرات

### (PATHALOGIC CONSIDERATIONS)

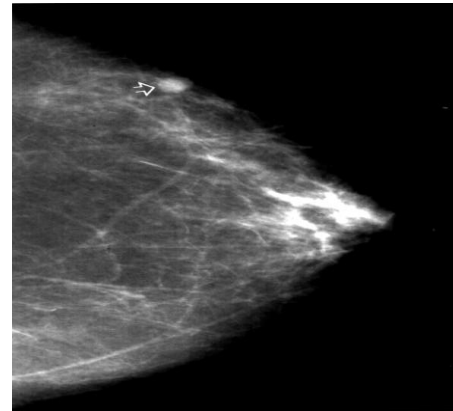
سلیمی پېښې یا (Benign Lesions) :

په زیاته اندازه هستالوژیک بدلونونه په ثدیه کې پیدا کېدای شي. د دې بدلونونو ډېری پېښې په نورماله پرانښمایې برخه کې منځ ته راځي چې د هورموني حالت سره اړیکې لري.

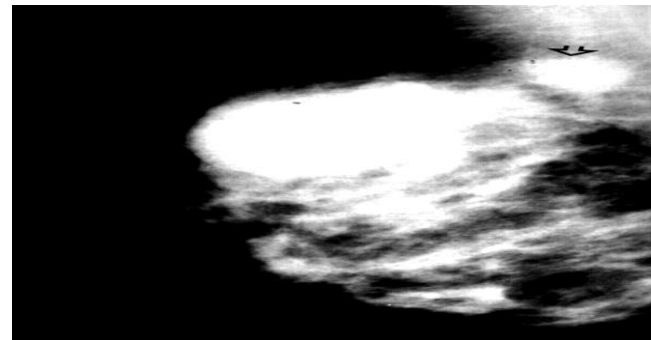
دې حالت ته Fibrocystic ناروغي وايي. پدې بدلونونو کې کیستونه، سلیم لیفي نسج او پراخه شوي قناتونه چې په مختلفو اندازو وي شامل دي. ثدیه باید د کلنیک د ډاکتر لخوا جس شي او پدې باوري شي چې سست موجود وي او که کتله او یا نورمال غدوي نسج دي او یا شحمي نسج د الیافي

پوښ په واسطه احاطه شوي دي.

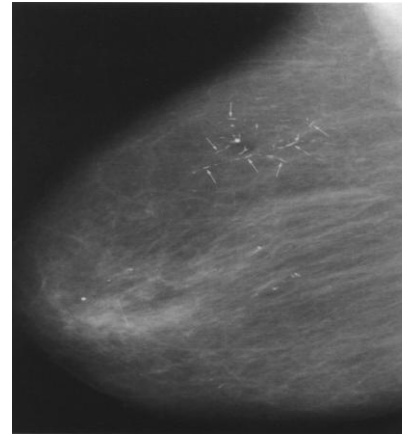
دا د یو قانون په توګه منلی شوي چې سلیمی پېښې ګردي بنوی او حدود یې په واضح ډول معلومیدای شي (6.6 او



(Figs 6.5) او معمولاً یې د ثدې

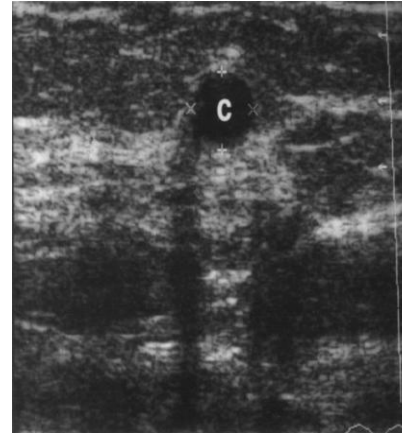


نورمالي بڼې ته بدلون نه وي ورکړي. زیاتره وخت په زیات شمېر او دواړو خواوو کې موجود وي سلیم کلسفیکشنونه معمولاً په کې موجود وي او په اسانۍ سره یې د فلم پر مخ کتلای شو (Fig 6.7). په کوچنی اندازه سیستونه او یا د سیستونو په څېر پراختیا په



شیري قناتونو کې لیدل کېدای شي، دا زیاتره په هغه بڼڅو کې موجود وي چې عمر یې د 30 او معمولاً د مینوپوز څخه مخکې پیدا کېږي او په عمومي توګه وروسته د مینوپوز څخه له منځه ځي. سیستونه معمولاً د جامدو کتلو څخه د التراسوند په وسیله توپیر کولای شو.

(Fig 6.8). مایع چې په سیستونو کې موجوده وي زیاتره وخت په مختلفو



رنگونو وي. کېدای شي چې صافه نصواري، شنه او حتی په تور رنگ بڼه غوره کړي، هغه سلیم جامد تومور چې زیاتي پېښي یې په تډیه کې لیدل کېږي عبارت د Fibroadenoma څخه دي دا تومورنه د هورمون سره حساس وي او زیاتره وخت په ځوانو بڼڅو کې پیدا کېږي، دا

د تډي جامد افتونه دي او باید په هغه بڼڅو کې چې د دیرش کلني څخه یې عمر زیات وي ژر بیوپسي اجرا شي. دا ځکه چې دکرسنیوماو سره یې د فزیکي او تصویري میتودونو په واسطه توپیر کولای نه شو. د مینوپوز د

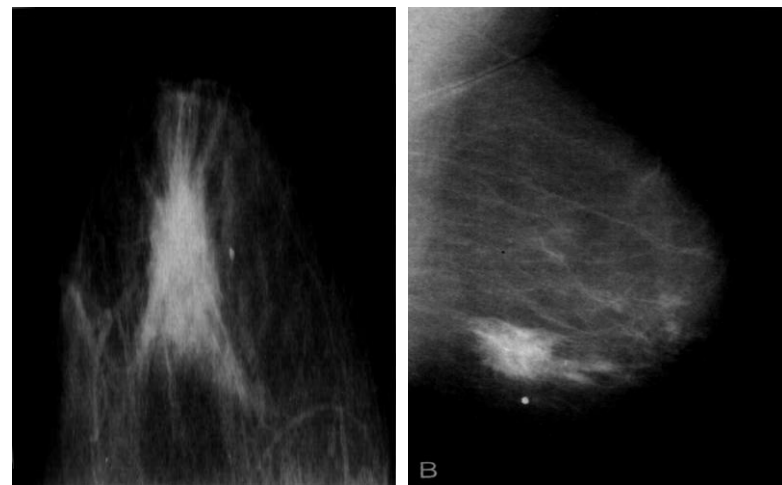
دوري څخه وروسته بنځو کې په فايبروا دينوماوو کې زيربه کلسفيکشنونه منځ ته راځي.

### څبيشي پېښې يا (Malignant Lesions) :

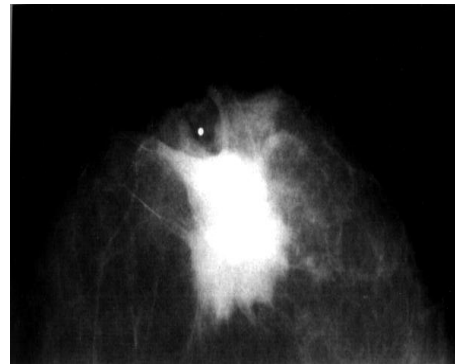
د ثديې د کرسينوماوو تر منځ د هستولوژي له نظره ډېر زيات توپير موجود وي. کېدای شي چې کرسينوماو قناتي نسج کې ځای ونيسي او دفتراً دقنات جدار حمله وکړي. لمفاتيك او عيو ته ځان ورسوي او په نتيجه کې د لمفاوي او د وينې ليارو د متاستاز وتيره منځ ته راشي. د ماستاز زياتې پېښې ابطي او د قص د هډوکي لاندینيو برخو لمفاوي عقداتو ته صورت مومي.

که چېرې د کتنې پر وخت کې ښکاره شي چې د تخرگ يا ابطي برخې لمفاتيك اخته شوي وي نو په 90% پېښو کې پنځه کاله عمر اوږدېدلای شي. او که چېرې لمفاوي عقدات پدې ناروغۍ اخته شوي نو د ژوندانه فيصدي 55% رانښکته کېدای شي.

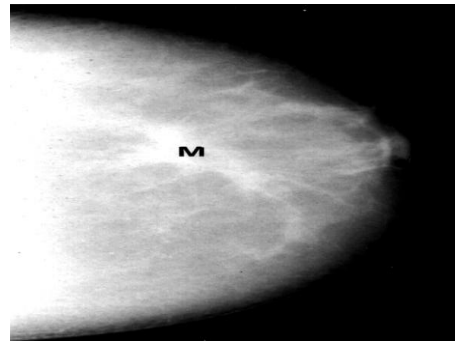
د راديوگرافي دکليشي پر مخ د څبيشي پېښې نښې کتله ښکاره کوي چې حدود يې په ښه توگه نه ښکاره کېږي او جدارونه يې په غير منظم ډول وي. (Fig 6.9). نورې نښې يې عبارت دي د جيبوي څنډې خوا په پرانشيم کې



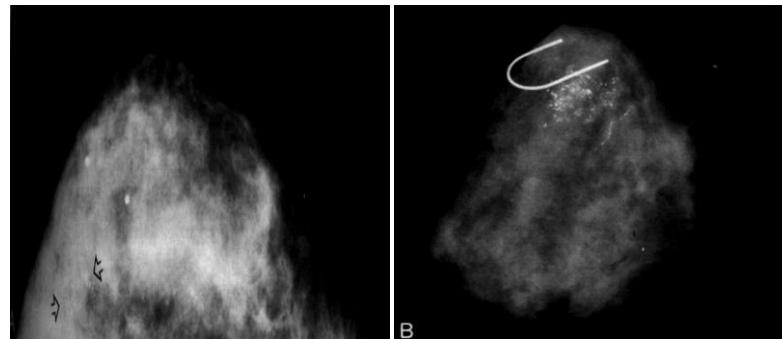
(Fig 6.10) ، د شا بدلون او  
حملوي حالت،



(Fig 6.11) ، په خپاره ډول  
کوچني کلسفیکشنونه



(Fig 6.12) ، غیر متناظر کثافت، غیر متناظر پراخه شوي قناتونه او د تی  
د څوکی ننوتی حالت. دیوستکی پیروالی او تقبضي حالت په هغه



ناروغیوکی منځ ته راځي چې د تومور له کبله د نډیې تقویه لرونکی وترونه  
اڅته شي.

## پتالوژیک کتنې

### (PATHOLOGIC CONSIDERATIONS)

مخکې د فزیولوژیک غیر نورمالو پېښو څخه یادونه وشوه چې پدې کې د پښتورگو وظیفې کې کمښت او یا نشتوالی منځ ته راځي او په پښتورگو کې یوازې مورفولوژیک بدلون پیدا کېږي چې د اندازې د کم والی له مخې یې پیژندلای شو. په اوسنې بحث کې د هغه ناروغتیاو څخه یادونه کوو چې مورفولوژیک غیر نورمال حالت پیدا کوي او په لاندې ډول وي.

1 \_ ولادي غیر نورمال حالت.

2 \_ انسدادی افتونه.

3 \_ انتانات.

4 \_ کتلي چې د کیستونو او تومورونو څخه عبارت دي.

5 \_ د اوعیو افتونه.

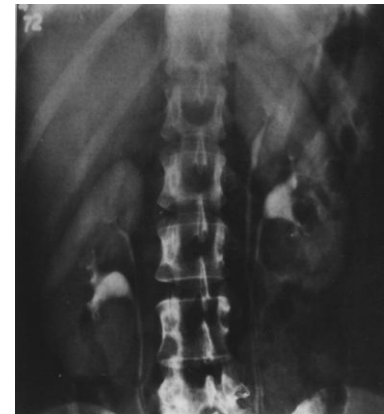6 \_ ترضیضی فشارونه.

7 \_ بهرنی فشارونه.

8 \_ د پښتورگې Transplantation

ولادي غیر نورمالې پېښې یا Congenial Abnormalities:

د بولي تناسلي جهاز ولادي غیر نورمالې پېښې غیر معمولې نه دي. درحم په دننه ژوندانه کې بولي تناسلي جهاز کې غیر نورمال حالت پیدا کېدای



شي. دا انومالي بنایې سلیمه بڼه

ولري لکه Colleting یا تجمي

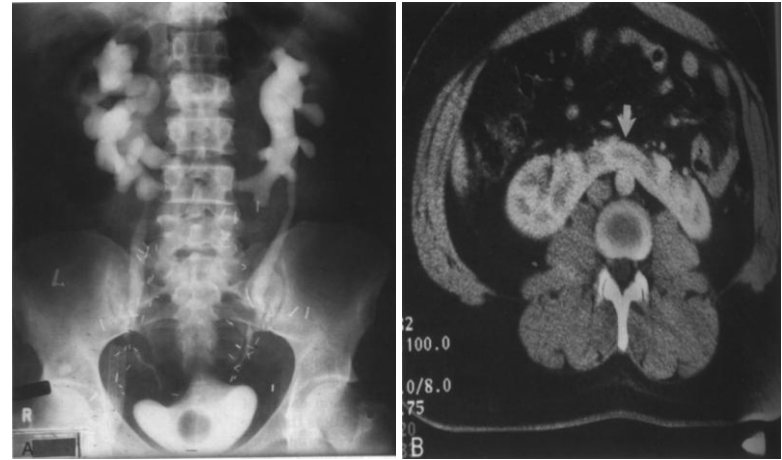سیستم دوه والی یا duplication

(Fig 9.16). یا غیر اختلاطي

horseshoe یا د اس د نعل په څېر

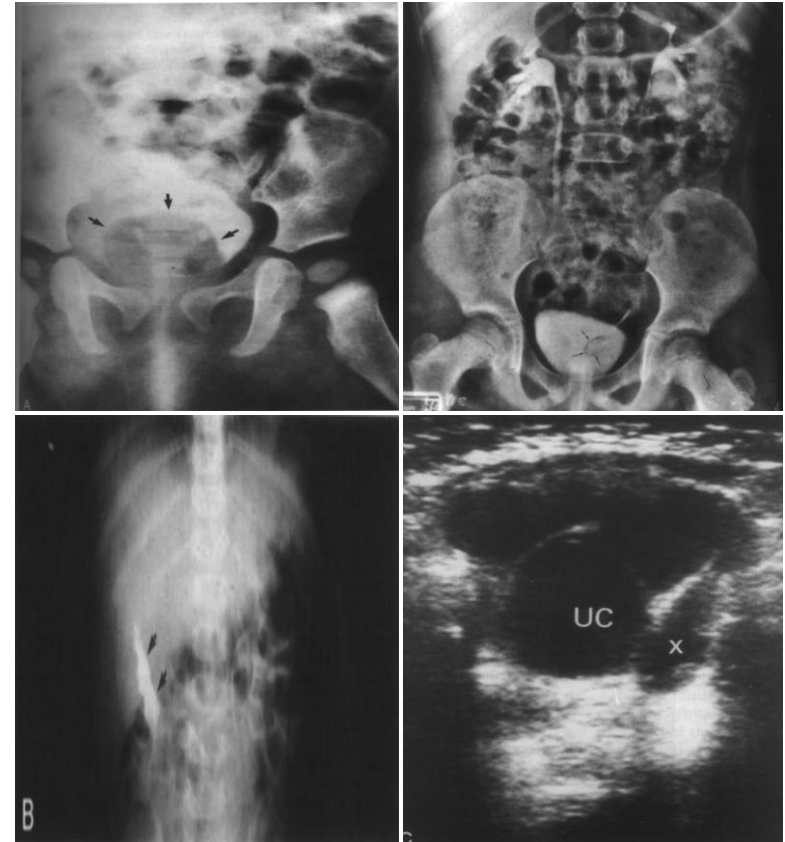
پښتورگې

(Fig 9.17) ، د اهلليل د دسام خلفي موقعيت، هايديرونفروزس، په حالب



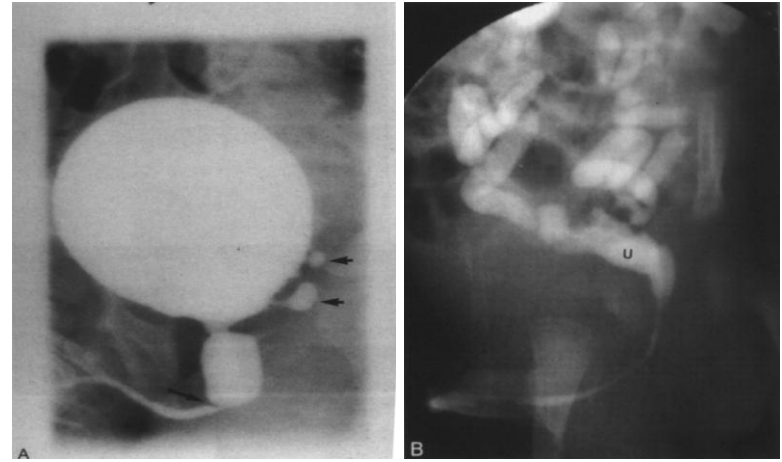
کې مایع یا Hydroureter چې زیاتره په نوو پیداشوو ماشومانو کې کتل کېږي نورې غیر نورمالي پېښې هم شته لکه ectopic پښتورگې او په غیر نورمال موقعیت کې ureteroceles (د اهلليل د اخرنۍ برخې کیسوي حالت غوره کوي یعنې هغه برخه چې په مثانه کې داخلېږي). د حالب د ښکتنۍ برخې پراختیا د پورتنۍ پېښې (ureterocel) له کبله پیداکېږي. uretroceles په دوه ډوله دي چې عبارت د ساده او ectopic څخه دي، ساده ډول یې د حالب په اخرنۍ برخه کې پراختیا پیداکوي او په مثانه کې د مار سر یا (Cobra head) په څېر دا متلا نقيصه منځ ته راوړي چې دا خیال په مثانه کې د کثیفه موادو په واسطه کتلای شو (Fig 9.18). په ectopic ډول کې د حالب په اخري برخه کې د کتلې په څېر پراختیا په تحت المخاطي برخه کې موجود وي معمولاً د دوه جوړه یې تجمعي سیستم بڼه ښکاره کوي (see Fig 9.16) دا منظره په مثانه کې د کثیفه موادو په واسطه د ډکې شوي کولمې په څېر ښکاري.

(Fig 9.19) په التراسوند کې هم په همدې ډول منظره څرگندوي، د اهلليل



خلفي دسامونه په نارينه وو کوچنيانو کې په زياته اندازه د انسداد سبب گرځي د دې انومالي په واسطه د ادرار هغه جريان بندېږي چې د مثاني څخه بهر راوځي او په نتيجه کې په دريمه برخه ناروغانو کې د پښتورگو د عدم کفايه سبب گرځي دا ډول غير نورمال حالت بايد مخکې د زېږيدني څخه د التراسوند په واسطه تشخيص شي. خاصاً په هغه پېښو کې چې انسداد په پرمختللي ډول وي او په نتيجه کې (Oligohydramnios د 300 ml څخه چې د امنيوتیک مايع اندازه کمه شي) سبب گرځي. که چېرې د VCUG او يا Retrograd يورتروگرام ازموينه اجرا شي نو د خلفي اهلليل منظره په

وصفي توگه د Spinnaker sailsign (Fig 9.20) نښه منځ ته راوړي.



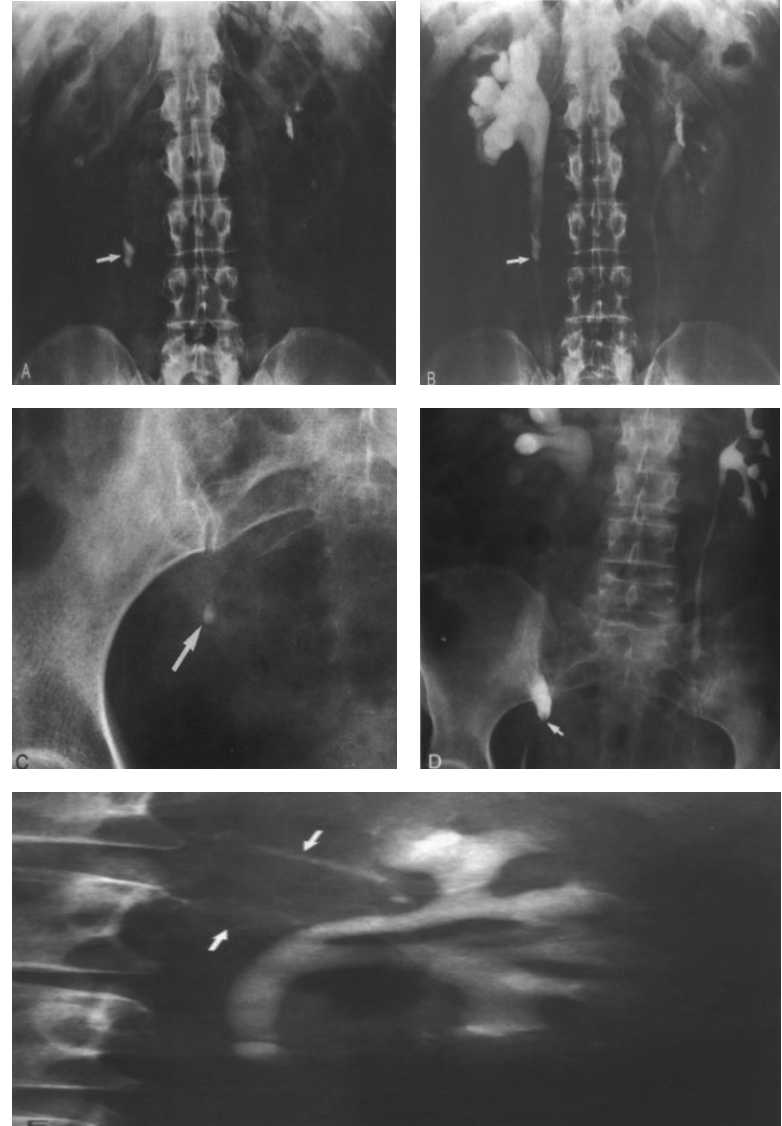
يو شمېر نور ولادي غير نورمال حالات هم شته چې عبارت دي له موقعيت، تدور او نښتې يا Fusion حالت څخه د پښتورگي ectopia د هغه حالت څخه عبارت ده چې يو پښتورگي د بل په نسبت په غير نورمال موقعيت کې ځای ولري. که چېرې اخته شوې پښتورگي د گېډې په بله خوا کې واقع وي (معمولاً د نورمال پښتورگي سره نژدې ځای ولري) نو دې پښتورگي ته Corossed renal ectopia وايي. د پښتورگي سوي شکل پېښې ډېرې دي لاکن غير نورمال حالت نه ښکاره کوي او پدې صورت کې د پښتورگي ثره په زياته اندازه منځنۍ برخه کې او په خفيفه توگه د نورمال حالت په نسبت قدام کې ځای لري، حالي حوصيلي بندښت په اختلاطي توگه پدې ډول پېښو کې منځ ته راځي. Horseshoe پښتورگي يا د اس د نعل په څېر پښتورگي هغه ولادي غير نورماله پېښه ده چې واقعات يې زيات ليدل کېږي.

التصاق يا Fusion حالت د دوو پښتورگو چې د منځنۍ ليکي څخه تېر شويدي په ښکتنيو برخو کې منځ ته راځي د ابهر په قدام او د وريد اجوف په ښکتنۍ برخه کې ځای لري، د يوروگرام او التراسوند ازموينو په واسطه التصاقي يا فيوز شوي برخې په اسانۍ سره کتل کېږي او په پښتورگي کې غير نورمال تجمعي سيستم په ښه توگه ښکاره کېږي او تنگه شوي برخه خيال څرگندوي (see Fig 9.17).

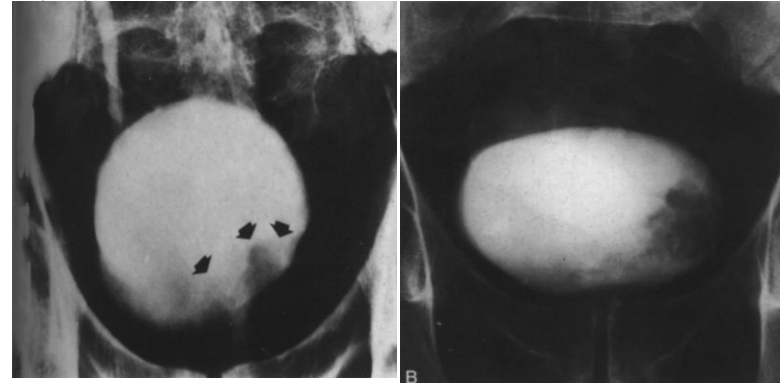


انسدادی پېښې یا (Obstructive lesions) :

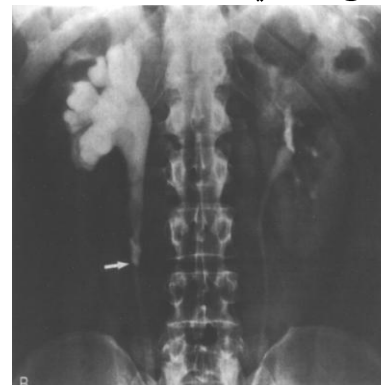په بولي تناسلي سیستم کې انسدادی وتیري د ولادي او کسبي پېښو له کبله پیدا کېږي. مور د ولادي اسبابو څخه یادونه وکړه. کسبي په مختلفو ډولو او زیاتره د ډبرو له کبله منع ته راځي (Fig 9.21) . نور سببونه عبارت



د تومورونو څخه وي (Fig 9.22) او هم د جراحي عمليې په وخت کې چې



بندښت منځ ته راشي نو د پتوفزیا لورې له نظره پرمختللي بدلونونه پیدا کوي او په نتیجه کې په وصفي توګه رادیولوژیک منظرې ښکاره کوي چې د افت د اندازې او د پښتورګې د پراښیم د تخریب پورې اړه لري. دوه ډوله یو روګرافیک تغیرات منځ ته راځي چې یو یې (1) عبارت د حاد بندښت یا انسداد څه دی چې په لومړني وخت کې د پښتورګې په تجمعي سیستم کې کثافت نه ښکاره کېږي. لکن په ځنډني وخت کې په غیر نورماله خوا کې کثافت موجود وي. (2) په ښکاره ډول پراختیا (Caliectosis) په تجمعي سیستم کې منځ ته راځي (Fig 9.21B). که

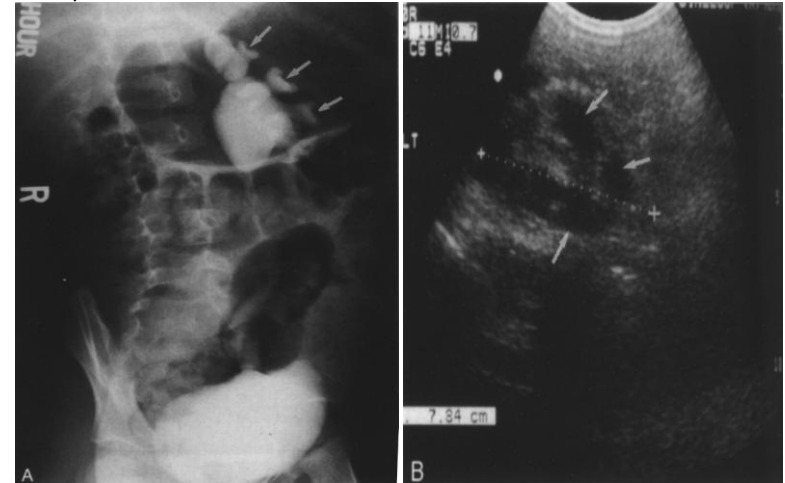


چېرې په عبوري یا تېرېدونکي (Frank) ډول هایدرونفروزس موجود وي نو دا د اوږدې مودې په بندښت دلالت کوي. که چېرې انسداد د تېرې په واسطه منځ ته راغلی وي نو ډېره په څرګند ډول د کتنې وړ وي. پدې وخت کې ضروري ده چې په مایل ډول

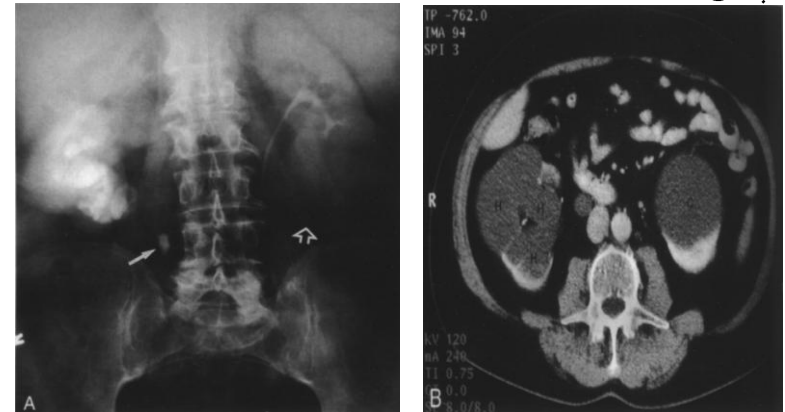
رادیوګرافي منظرو کې اجرا شي. تر څو چې په ګېډه او یا بولې لارو کې کلسفیکیشنونه موجود وي ښکاره شي. په حاد ډول انسداد ښايې په هغه وخت کې منځ ته راشي چې په نوبتي توګه کثیفه مواد ريوي وريدونو او یا

لمقاتيك برخه كې تش يا دريناژ شي (Pyelovenous or pyelolymphatic trons Flow) . (see Fig 9.12E)

التراسوند او CT ډېره غوره تخنيكونه دي چې هايډرونفروزس پرې تشخيص كېداي شي (Fig 9.23) ، التراسوند انتخابي عمليه ده چې په

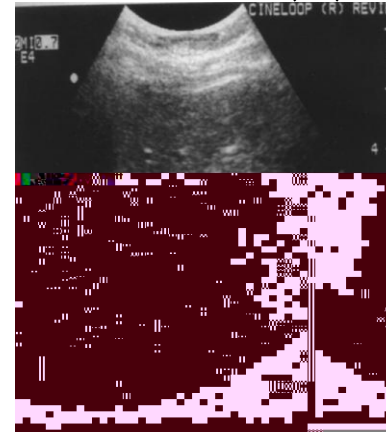


نورې پيدا شوو او كوچنيانو كې هغه كتلي تشخيص كړي چې د جس وړ وي او د بولې لارې د غير نورمالو وتيرو له كبله پيدا شوي وي او د دې خڅه مخكې يادوونه هم شويده.  
 CT د يوروگرافي ځاى نيولای دی او هغه ډېرې تشخيص كوي چې انسداد يې منع ته راوړي وي (Fig 9.24).



بولي ډبرې د انسداد مهم اسباب دي. کېدای شي چې Opaque او يا غير اوپک وي. شمېرنو يا احصايو په زياتره برخو کې د امريکا لکه په جنوب شرقي او جنوب غربي برخو کې بنکاره کېده چې د بولې لارو د تېرو اندازه ډېره زياته ده. د تېرو جوړښت د موقعيت له مخې په مختلفو ډولو وي. چې ځينو ته يې "Stone belt" د تېرو کمربند وايي او په شمالي Carolina کې 85% ډبرې Oxalate څخه جوړې شويدي. او د نيويارک په ايالت کې 40% دي.

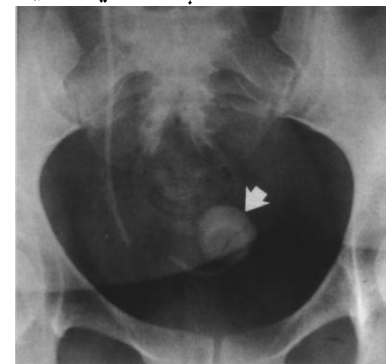
زياتره ډبرو کې منرالي مواد موجود وي او Matrix يې د غير عضوي موادو څخه جوړ شوي وي. او دا وتيره په هغه ناروغانو کې کتلاي شو چې په Hyperpara, thyroidism د پښتورگي په انتان، هغه ناروغان چې diuretic استعمالوي او په هغه اروغانو کې چې د ستروئيد د درملني



لاندې وي. د نورمالو خلکو په نسبت د دريو څخه تر 15 ځلي پورې زيات وي.

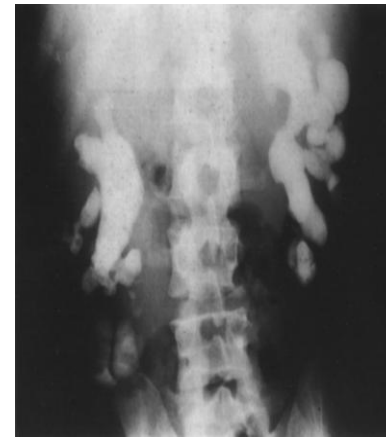د بولې لارو تېرو ښايي په پښتورگي کې پيداشي (Fig 9.25, see Fig 9.21) همدارنگه په حالت او مثانه کې هم منځ ته راځي

(Fig 9.26). د مثاني ډبرې زياتره وخت د انتان له کبله چې د زياتي مودي



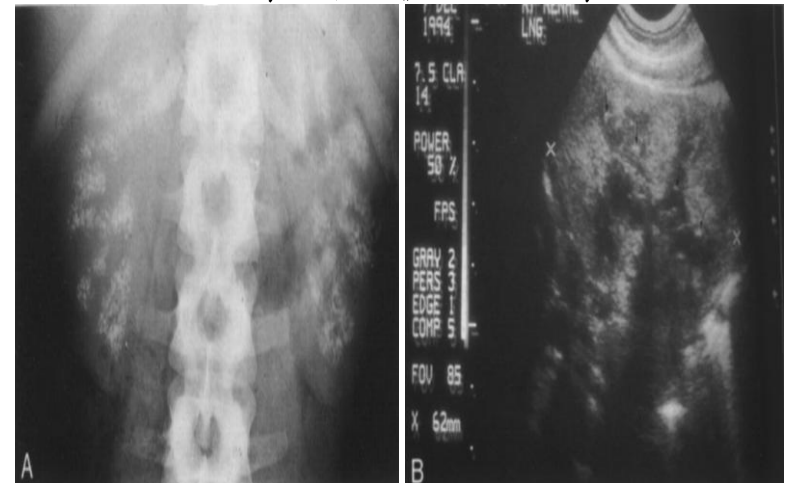
لپاره موجود وي او يا د اجنبي اجسامو په واسطه پيدا کېږي. غټه اندازه تېري چې په تجمعي سيستم کې يې هايډرونفروزس پيدا کړي وي د Staghorn تېري په نامه يادوي. او د ښکر په څېر منظره

(fig 9.27) لري.



د بولي لارو تېروي بايد  
nephrocalcinosis سره توپير كړو،  
همدارنگه په هغه پېښو كې چې د  
پتوفزيولوژيک له كبله كلسيم د  
پښتورگي په نسج كې ځای نيولای  
وي هم تفرقي تشخيص كړل شي،  
دا پېښه هغه وخت منځ ته راځي  
چې د كلسيم اندازه په وينه كې  
زياته شي. زياتره وخت

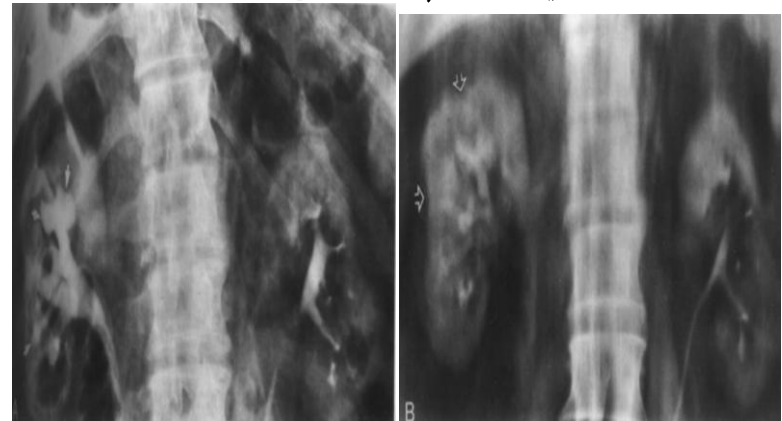
كلسفیکشنونه په اخريو تيوبولونو كې ځای نيسي او د نريو ليكو په څېر  
خيال څرگندوي چې په اسانۍ سره د تېرو سره د هغې د منظري او موقعيت  
(Fig 9.28) له مخې توپير كېدای شي. د دې پېښې لپاره ډېر سببونه شته



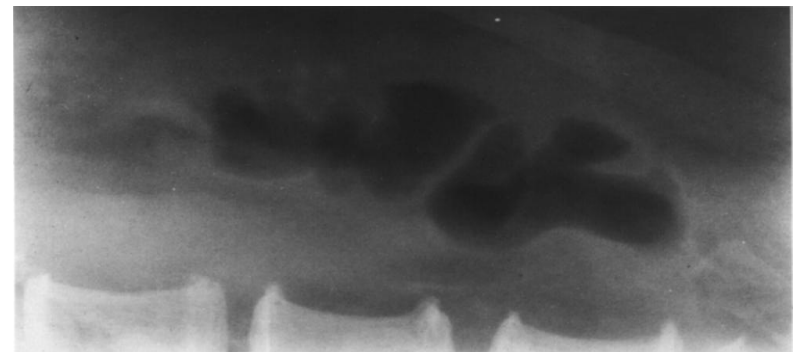
لاکن هغه چې ډير عموميت لري عبارت دي له هغه پښتورگي څخه چې  
جوړښت يې اسفنجي ډول وي، هايپرپاراتاويروندرم، د پښتورگي توبولر  
اسيدوزس او Milc-alkali سندروم څخه.

## انتانات يا (Infections) :

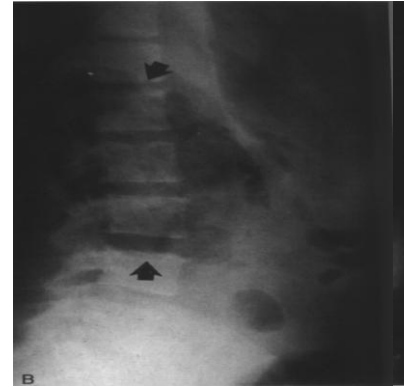
د بولي سيستم انتاني ناروغتياوي زياتي پېښي لري زياتره وخت د انسداد د اختلاط له كبله پيدا كېږي. د حاد Pye elonephritis تشخيص كول د راديوگرافي د كليشي پر مخ مشكل كار دى. د دې بدلونونه په تجمعي سيستم كې وي، د راديوگرافي د پانې پر مخ يې هغه وخت بدلون كتلاى شو چې په پښتورگي كې په زياته اندازه پرسوب منخ ته راوړي. كله چې د مزمن پيالونفراټيس پېښه منخ ته راشي نو په كورتكس كې په پرمختللي ډول غير منظم حالت، په كورتكس كې موضعي ندبي نسج، Clubbed غير منظم كليسونه اود پښتورگي په حجم كې كموالى منخ ته راوړي (Fig 9.29) ، د



انتاناتو بل اختلاط په تجمعي سيستم كې د پښتورگي د orbuncle او يا اېسي د جوړښت څخه دي د (Fig 9.30) . په نفرونو كې قيح يا

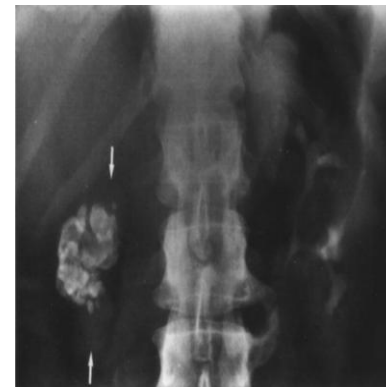


pyonephrosis او ایمفیژیماتور او Papillary نکروریزس بدلونونه په دیاپیتیک ناروغانو کې پیدا کېږي (Fig 9.31). د اخیریني حالت د



پښتورگي د Papilla د انوکسیا له کبله منخ ته راځي. وصفی نښې یې عبارت دي له کلیس کې نقیصه، د کثیفه موادو راتولیدل دا مثلا د نقیصي څخه او غیرنورمال محوه شوي کلیسي (Fig 9.32). د غیرنورمال پښتورگي پواسطه د کثیفه موادو اطراح په نیمگړي ډول وي.

په اوسني وخت کې د پښتورگي د نري رنخ پېښې ډېرې زیاتي دي. او هغه ناروغان چې په AIDS اخته وي مړینه په کې منخ ته راوړي. د پښتورگي نری رنخ په لومړنیو وختونو غیر وصفی بدلونونه پیدا کوي لکه د Papillary برخې تنخر کله چې ناروغي پرمختگ وکړي نو په انفندیولم برخه کې تنگوالی، د کلیسونو قطع او ښایي د کھف جوړښت منخ ته راشي. نری رنخ په حال کې هم د تنگوالی سبب گرځي کله چې په پښتورگي او حال کې غیر نورمال حالات لکه تنگي شوي برخې ښکاره شي نو د دې ناروغۍ تشخیص خوا ته فکر کېږي. د پښتورگي د نري رنخ په اخیرینۍ مرحله کې پښتورگي کوچنی، غونج په غیر وظیفوي ډول وي او Calefic



نښې (putty kidney) په کې موجود وي (Fig 9.33).

د مثاني په مزمنه التهابي پېښه کې (cystitis) د مثاني په جدار کې پیروالی او غیر منظم حالت منخ ته راځي او په تالې توگه په عضلي او مخاطي برخو کې هایپرتروفي پیدا کېږي. د مثاني انسدادی

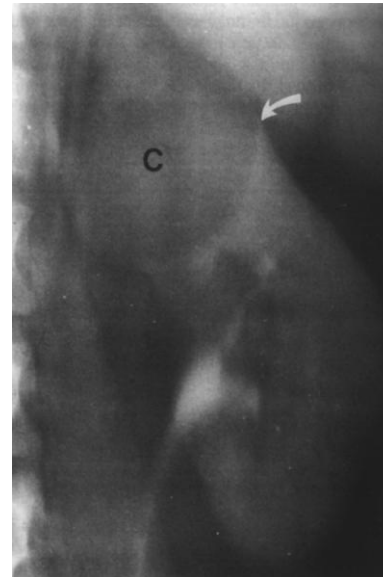
ناروغي او د حاليې مثاني Reflux په مزمن cystitis کې منځ ته راځي دا وتيره د پښتورگي په دايورتیگک رادويونوکلئيد Vioding cystoarethrography ازموينو په واسطه تشخيص کېږي.

کتلي کيستونه او تومورونه يا (Masses Cysts and Tumors) :

کتلي په پښتورگو او د هغې په محيط کې په کيستونو، تومورنو او يا التهابي وتيرو دلالت کوي دا متلا نقيصي په بولي سيستم کې د تومورونو په پېښو کې منځ ته راځي.

ځيني کتلي ښايې د گېډې د راديوگرافي په واسطه وپيژندل شي. او نورې په IVU او د گېډې د CT په ازموينه کې تشخيص شي.

د پښتورگي سيستونه په زياته اندازه په زړو خلکو کې پيدا کېږي او کله چې د autopsies عمليې اجرا شوي دا پېښې ښکاره شويدي. زياتره وخت په تصادفي ډول د گېډې په CT scan کې کيستونه تشخيص کېږي. د

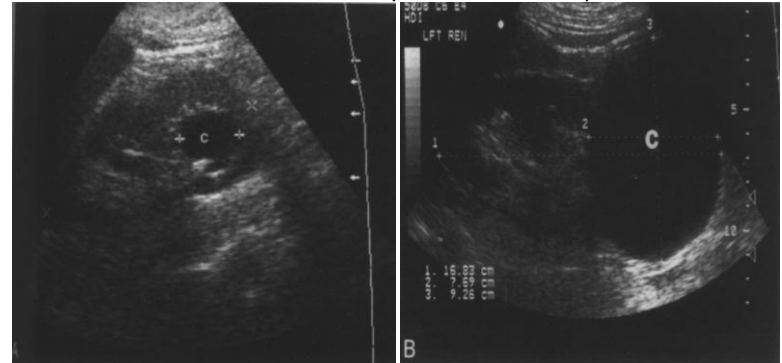


پښتورگي کيست د کور تکس د څنډو په برخه کې راوتلي حالت ښکاره کوي (Fig 9.34). کيست هم کولای شي چې د پښتورگي د تجمعي سيستم د بيخايه کېدو سبب شي.

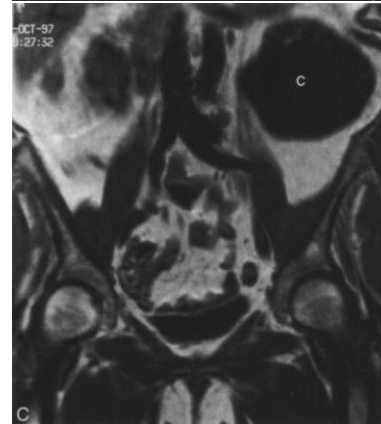کله چې د راديوگرافي د پانې پر منځ په گېډه کې کتله څرگنده شي او يا يې IVU ښکاره کړي نو د دې لپاره چې په دې پوه شو چې کتله Cystic او يا جامده بڼه لري د التراسوند څخه کار اخيستل کېږي



(Fig 9.36) کله چې ناروغ په ادرار کې وینه ولري نو د CT څخه استفاده

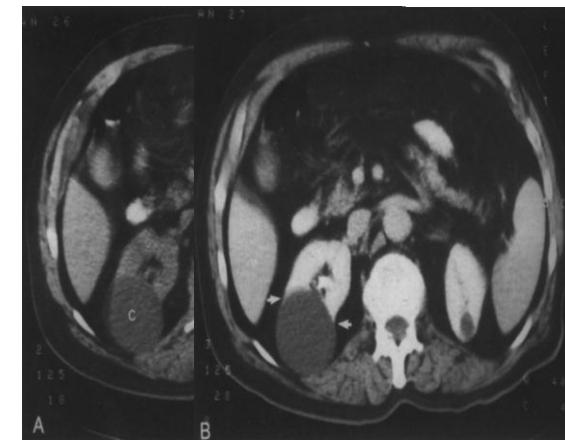


کېږي چې د دې ازموینې په واسطه د کیست متجانيسه، بڼوي، گرده منظره ښکاره کېدای شي سیست د کثیفه مواد د ذرق څخه وروسته زیاتوالی یا خیال نه ښکاره کوي.

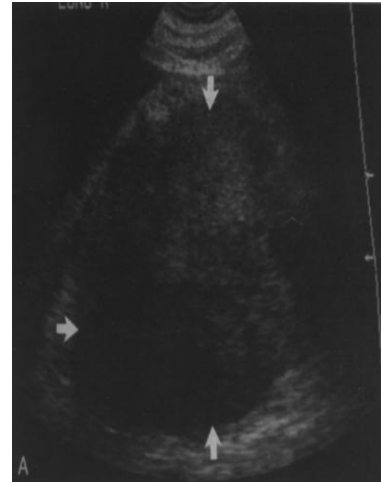

(Fig 9.37) د پښتورگو جامد

تومورونه (په غټانو او کوچنیانو کې) د کتنې وړ رادیوگرافیک بدلونونه څرگندوي. په IVU کې د پښتورگی په خیال کې غیر نورمال حالت موجود وي، تاوشوي او یا بیخایه شوي وتیره په کلیسل سیستم کې د کیست په څېر موجوده وي. او هم په کلیسونو کې اکثراً قطع شوي خیال کتل کېږي. په توموگرافي کې نقطوي منظره ښکاره او توره بڼه نه لري چې دا د پښتورگی په سیست کې لیدل

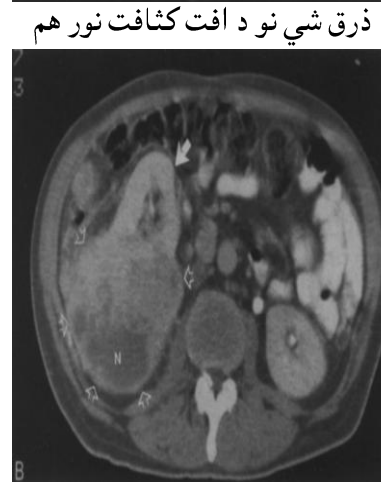


کېږي. د الټراسونډ د معاینې په واسطه کتلي په جامد ډول ښکاري او زیاتې داخلي ایکوز (echoes) څرگندوي (Fig 9.38A).



دا په پوره توګه د echo-free معکوس حالت دی چې د پښتورګي په ساده کیست کې د کتني وړ وي (B او Fig 9.36 see).

CT د پښتورګي د تومور او کیست تر منځ پوره توپیر کولای شي. په اضافي مطالعاتو کې د پښتورګي په ساختمان کې بدلون موجود وي



(see Fig 9.38B). کله چې کثیفه مواد ذرق شي نو د افت کثافت نور هم

زیاتېږي، چې دا په دې دلالت کوي چې د اوعیو اندازه زیاته ده. دا ښې د پښتورګي د جامدو تومورونو دي چې په خاصه توګه په Hypernephroma دلالت کوي. دا د کیست معکوس حالت دی (see Fig 9.37). د CT د ازموینې په واسطه د پښتورګي د غټ تومور بهر خوا ته د خپرېدو په هکله هم

معلومات تر لاسه کولای شو (see Fig 9.10).

د سیست سوري کول (Puncture) کله کله د دې لپاره کېږي چې د کتلي او کیست تر منځ توپیر اجرا کړل شي. دا ډول عملیه د الټراسونډ او CT د لارښوونې لاندې اجرا کېږي. همدارنګه د سیست سوري کول ددې مقصد لپاره هم کېږي چې راویستل شوي مواد یې لابراتوار ته واستول شي تر څو چې یې سیتالوژیک او کیمیاوي پلټنه تر سره شي.

که چېرې د مایع رنگه پاک وو او یا یې د وینو یا (straw) رنگه درلود، Specific gravity یې د ادرار په اندازه وه، د حجراتو د نښو څخه ازاد او خبیثه حجرات په کې موجود و، د کیست جوف خوي سرحد لرونکي وي او د کثیفه موادو د ذرق څخه وروسته کثافت څرگند کړي او یا په کې هوا موجوده وي نو پدې صورت کې تاسو کولای شئ چې د سلیم سیست باور او یقین پرې وکړئ. د بلې خوا د سیست د خبثت په اړوند باید ووايو چې په عمومي توگه ورڅخه راویستل شوي مواد هیمورژیک وي او د خبیثو حجراتو لرونکي وي او هم د حجراتو بقایا او په لوړه اندازه شحمیات په کې ځای لري. او برسیره پر دې کله چې کثیفه مواد ذرق شي نو د کتلي خیال په کیست کې ښکاره کېږي.

د پښتورگي کیستونه او تومورونه په MRI کې د CTscan په څېر خیال څرگندوي، د پښتورگي کیستونه په وصفي توگه د مایع خیال ښکاره کوي. په مشابه ډول په T1 کې کمې نښې یا signals موجود وي په T2 کې تصویر روښانه وي. جامد یا solid تومورونه په T1 کې په مخلوط ډول کمې علامې څرگندوي او په وصفي توگه په T2 کې زیاتې وي. په هغه صورت کې چې د پښتورگي په تومورنو کې متجانس حالت موجود نه وي دا پدې دلالت کوي چې کلسفیکشن او د نکروز وتیره په کې منع ته راغلي ده. د MRI په واسطه د پښتورگو په وریدونو او ورید اجوف سفلي باندې هجوم او سرایت هم ښکاره کېدای شي.

## لسم څپرکی

### ولادي او نسايي تصوير

#### (Obstetric and Gynecologic)

د بنځینه وو د پیدا کېدو او زېږېدنې لارې په دوو برخو ویشل کېږي چې یو عبارت د ولادي او بل یې د نسايي څخه دي. اوس دالتراسوند ازموینو په واسطه د تشخیص د پخوانیو غلطیو او مخنیوي شویږي. په ټولو تشخیصي مسلو کې درادیولوجیست او کانیکالوجیست گډون ضروري دي. دا ځکه چې د دوی په ځای کېدو کې د ستونزو حل رامنځ ته کېږي - دا اوسني فصل د ولادي او نسايي لپاره ټاکل شوي - تر څو تصویري تشخیص اجرا او مشکلات له منځه ولاړ شي.

#### تخنیکي کتنې یا (TECHNICAL CONSIDERATIONS):

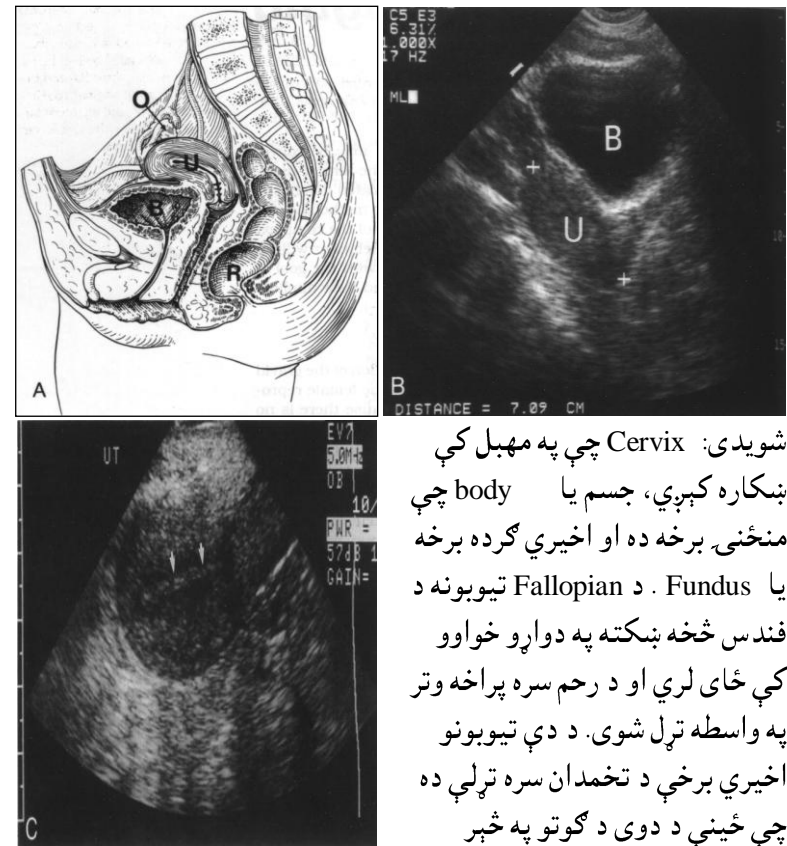
تشخیصي التراسوند لومړنۍ انتخابي کړنه ده چې په هغې کې ایونایز تشعشع منځ ته نه راځي او جنین او د تخمدان نسج ته ضرر نه رسوي، په نورمال ډول د رحم او د تخمدانونو د ارتباط له لپاره د مثاني سطح ضروري ده. او د دې لپاره چې دا عضوي په ښه توګه څرګنده شي نو ښه به دا وي چې مثانه ډکه وي. په انتخابي توګه د Transvaginal تخنیک په واسطه د مختلفو نیو پلازموونو تشخیص کېدای شي. CT او MRI د تخمدانو او د رحم په شکمنو انتاني او نیوپلازمیک پېښو کې ښه تشخیص ټاکلای شي د دې تخنیکونو په واسطه همدا ډول غیر نورمالي پېښې په ګډه کې هم پیژندلای شو.

Hysterosalpingography هغه عملیه ده چې په رحم کې کنولا تطبیق او د هغې د لارې په اوبو کې منحل کثیفه مواد د ذرق کېږي. د دې ازموینې په واسطه په ناروغانو کې د عقامت او د رحم د ولادي غیر نورمالو پېښو او د تیوبونو د بندښت په اړوند په هره برخه کې چې موجود وي ښايي ښکاره شي. بل استطباب یې د پرله پسې نقصانو څخه دي چې په ناروغانو کې منځ ته راځي. همدارنګه د انسداد او یا د Fallopian تیوبونو ښکاره کول وروسته د ټولو څخه او یا د مصنوعي شیانو د استعمال له کبله چې په هر غړي کې غیر نورماله پېښه پیداشوي وي معلومات ورکوي.

## اناتوميك كتنني يا (ANATOMIC CONSIDERATIONS):

د بنځینه وو د تناسلي سیستم اناتوميك منظري ډېرې مهمې دي او د رحم او تخمدانو ارتباطات د مثاني، رکتوم او پريتونيم سره بايد ولټول شي، رحم د مثاني په خلف او علوي برخه کې ځای او درکتوم په قدام کې واقع دی. دا په بشپړه توګه د پريتوان څخه بهر دي او د پريتوان التوات ورڅخه راتاو شوي او د رحم او د مثاني او د رحم او کولون تر منځ غځېدلې دي.

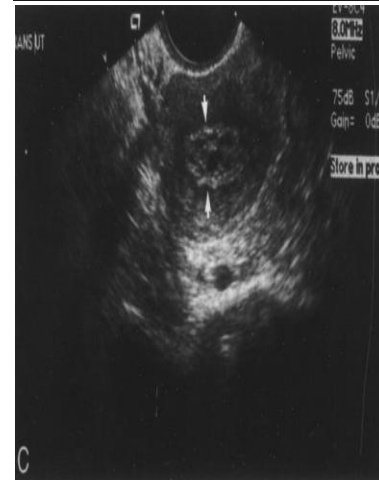
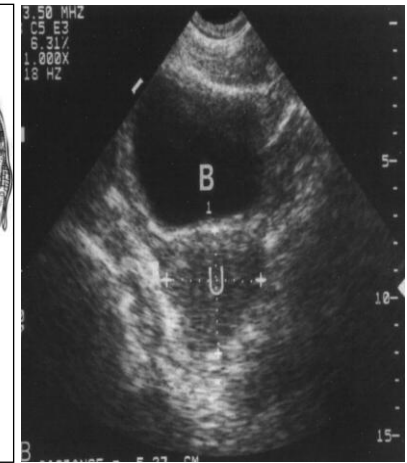
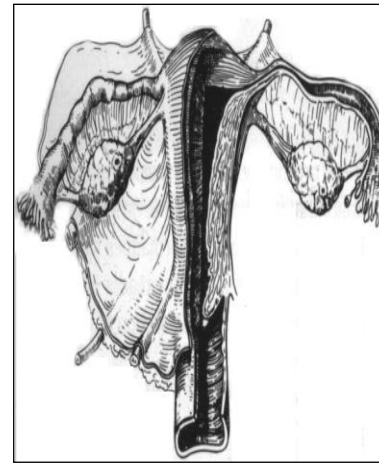
(rectouterine pouch of Douglas). د رحم په منظره او موقعيت کې هغه بدلون پيدا کېدای شي کله چې د مربوطه غړو کې چې پورته ياد شول په ناروغانو کې تغير منځ ته راشي، (Fig 10.1). رحم د دريو برخو څخه جوړ



شويدي: Cervix چې په مهبل کې بنسکاره کېږي، جسم يا body چې منځنۍ برخه ده او اخيري ګرده برخه يا Fundus. د Fallopian تيوبونه د فندس څخه بنسکته په دواړو خواوو کې ځای لري او د رحم سره پراخه وتر په واسطه تړل شوي. د دې تيوبونو اخيري برخې د تخمدان سره تړلې ده چې ځينې د دوی د ګوتو په څېر

راوتلې برخې (Fimbria) چې په حقیقت کې د غدې سره تماس لري، په نورمال حالت کې تخمدانونه د جوړه یې بادام په څېر ساختمان او د تخمدان د وتر په واسطه د رحم سره تړل کېږي او په قدام کې په پوره توګه د مثانې په واسطه حمایه کېږي.

د اناتومي کتابونو د تخمدانو موقعیت په دې توګه تعریف کړی دی. تخمدانونه خوځېدونکي یا متحرکه بڼه لري او د پراخه وتر په جنبي خواو کې ځای لري، 10×2 شکل په واسطه د دې ارتباطات ښکاره شوي دي. رحم،



تخمدانونه او Fallopian تیوبونه د نژدې شریاني ضفیري په واسطه اروا کېږي، او هم لمفاتیک کانالونه پدې برخه کې تشېږي. چې د حوصیلي د خیشو پېښو خپرېدل ګېږي ته د همدې لپارې صورت مومي. د حمل لرونکې رحم د تشخیص او پیژندنې لپاره لومړی د التراسوند څخه کار اخیستل کېږي. ولادي سونوګرافي یوه ډېره پیچلي ازموینه

ده، دا ضروري ده چې په ډېر څېر او اجیتاټ سره اجرا شي او هغه خلك چې پدې برخه کې کار کوي باید د ډېرې لوړې پوهې څښتانان وي. پدې ازموینه کې لومړی هدف دا دی چې باید تشخیص کړل شي چې په رحم کې حمل شته او که نه او د حمل په شته والی پوره باور ترلاسه شي، د پلاستنا موقعیت باید وپیژندل شي، د زیات شمېر جنینو پلټنه او شته والی معلوم شي، او هم د جنین د ژوند په اړوند ځان پوه کړو، او د رحم په دننه کې د جنین عمر هم باید وټاکل شي. صفایې او ظرافت د التراسوند په تکنالوژي کې ډېر گټور دی او پدې توگه کېدای شي چې د ولادې انومالي او نور غیر نورمال حالت په بڼه توگه په جنین کې وپیژندل شي.

په هغه صورت کې چې د ولادې په اړوند پوره معلومات او پرکتس موجود نه وي نو د زېږېدنې څخه مخکې د جنین په نقیصو او غیر نورمالو وتیرو پوهېدلای نه شو.

څرنګه چې التراسوند ایونایز کونکی تشعشع نه پیدا کوي نو پدې اساس جنین او مور ته کوم خطر نه پېښوي او د خرابو بیالوژیک اغیزو سبب نه ګرځي. او لکه د نورو مطالعاتو په څېر چې هر کله ورته اړتیا پیدا شوه اجر کولای شو. 1\_10 لست یا جدول په ولادې کې د سونوګرافي استطببات ښکاره کوي. په همدې شان د حاملګۍ په موده کې استطببات هم لېدلای شو. پدې بحث کې د حاملګۍ په موده کې نورمال بدلونونه د کتنې وړ وي.

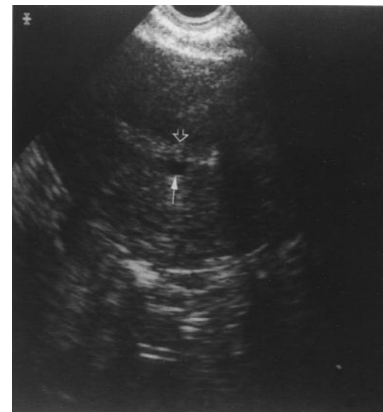## نورماله حاملگي

### (The Normal Pregnancy)

لومړنۍ درې مياشتنۍ يا (First Trimester):

د لومړني ترايمستر موده د بلاربنست له پيل څخه تر ديارلسمې اونۍ پورې گڼل کېږي. د "gestational age" او menstrual اصطلاحات زياتره وخت د گانيکالوجيستانو لخوا په مترادف ډول استعمالېږي. دا هم بايد ووايو چې د القاح په موده کې د سونوگرافيک ارزيايي له مخې د قاعده گۍ د عمر او جنين حقيقي عمر (actual gestational age) تر منځ د يوې څخه تر دوو اونيو پورې توپير موجود وي يعنې مثبت يا منفي دا د يوه قانون په توگه قبوله شويده چې gestational عمر د بلاربنست له مودې څخه پيل کېږي او menstrual age د اخيري ويني بهېدنې د لومړنۍ ورځې څخه عبارت دی. د دې بحث او مناقشې څخه چې پورته ترې يادونه وشوه مور gestational age ته ترجيح ورکوي.

د حمل کڅوړه (gestationsac) د حمل په لومړنيو دريو اونيو کې د کتني وړ وي. يعنې دا چې د بلاربنست څخه وروسته دريمه اوونۍ کې کتل کېدای شي. چې په گرد يا بيضوي ډول د رحم په جسم يا فندس کې echoes بڼکاره کوي (Fig 10.3). دا تور خيال بڼکاره کوي چې

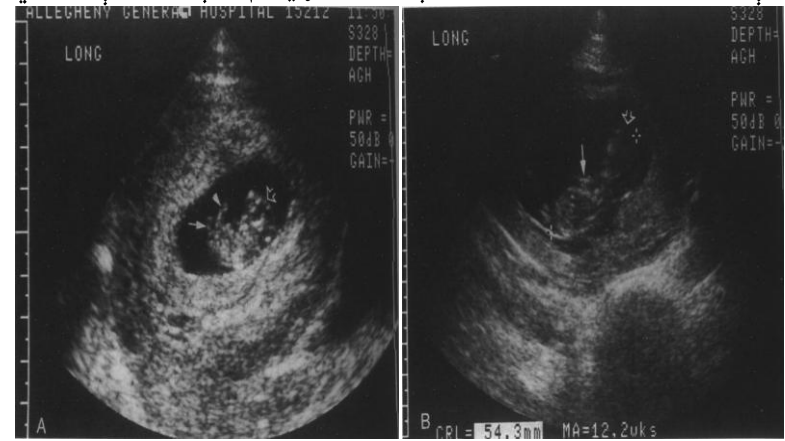


(choriodecidua) د ودي په حال جنين څخه راتاوه شويده. وروستۍ مرحله د بلاربنست د دريمې څخه تراتمي اونۍ پورې وي. معمولاً په جنين لومړنۍ مرحله وده په بڼه توگه نه شي بڼکاره کېدای. پدې مرحله کې د عضويت غټ غړي د جوړيدو په حالت کې وي، نوره وده او توپيري وتيره د Fetal (جنين)



موده کې منځ ته راځي. په حقيقي توگه د ريشمي مرحلي څخه جنيني مرحلي انتقال اختياري بڼه لري.

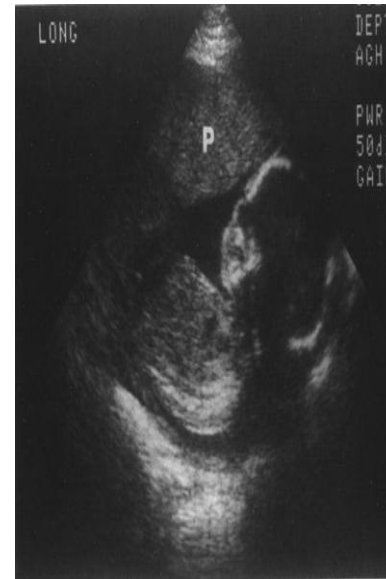د بلارېنېت په موده کې د جنين د عمر اندازه هغه وخت ټاکل کېدای شي چې جنين په اوږده محور کې ځای ولري. دا د بلارېنېت په لومړنۍ اونۍ کې کتلای شو (Fig 10.4) دا لاندي نورمال غړي هم پدې مودو کې د کتني



وړ وي د arm يا عضد buds يا غنچه په اتمه اونۍ کې، د وړانه خيال د نهو څخه تر لسو اونيو پورې، د جنين د زړه خيال د 7 څخه تر اتو اونيو پورې، د کروئيد (choroids) ضفيره د 12 څخه تر 16 اونيو پورې کتل کېږي. او نور ساختمانونه چې په لومړنيو دريو مياشتو کې ليدل کېږي عبارت د حبل ثروي د تنې او زيږي کڅوړي (yolk sac) څخه دي.

## دویمې درې میاشتني یا (Second Trimester) :

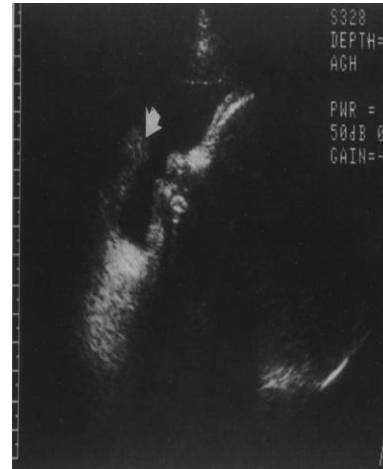دویمه درې میاشتني د بلاربنست موده عبارت د څوارلسمې اونۍ څخه تر شپږویشتمې اونۍ پورې ده، پدې موده کې جنین، زیلانځ او پیروان یا پلاستا په ښه توګه ارزیايي یا خپرل کېدای شي. پدې موده کې امینوتیک مایع د جنین په شاوخوا کې د کتنې وړ وي، دا د یو قانون په توګه قبوله شویده چې پدې نېټه کې د جنین اندازه د امینوتیک مایع سره یو برابره وي. د پیروان موقعیت او اندازه په اسانۍ سره پیژندلای شو (Fig 10.5) د جنین



غړي غټېږي او په اسانۍ سره د التراسوند په مرسته کتلای شو، د دې امکان هم شته چې پدې موده کې عمومي اندازه او وظیفه یې د حقیقي (تلویزوني) (Real time) ازموینې په واسطه معلوم کړو، د دریم ترایمستر اخیریني موده کې د جنین ینه او پښتورګي د کتنې وړ وي. همدارنګه د جنین د میتیازو کڅوړه (مثانه) هم پراخه شوي وي. دویم ترایمستر کې جنین د خارجي تناسلي برخو څخه معلومات ترلاسه کېدای شي. د جنین اطراف او هډوکو پرمختګ یې هم د کتنې وړ

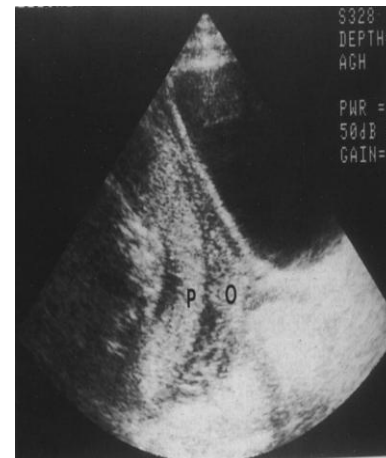وي او د ملا تېر یې هم ښکاره کېږي. د بلاربنست پدې موده کې د جنین عمر د biparietal (د دواړو جدا هډوکو) د قطر له مخې ټاکل کېدای شي.

د حاملگۍ درې اخيرينې مياشتې يا (Third trimester) :  
 دا موده د اوه ويشتمې اونۍ څخه تر زېږېدنې وخت پورې وي (معمولاً د 38  
 \_ 40 اونيو پورې) پدې نيټه کې دواړه جنين او زيلانځ پراخېږي او ورسره  
 يوځای په پيروان کې هم بدلون پيدا کېږي. د التراسوند په واسطه د جنين  
 مختلفو اناتومي بڼه ښکاره کېږي (Fig 10.6) ، او ورسره يوځای د جنين



حرکات د التراسوند په واسطه  
 ښکاره کېږي، پدې وخت کې سونو  
 گرافیک  
 ازموينې د دې لپاره اجرا کېږي چې  
 د زېږېدنې نيټه باندې باورې شو او  
 هم

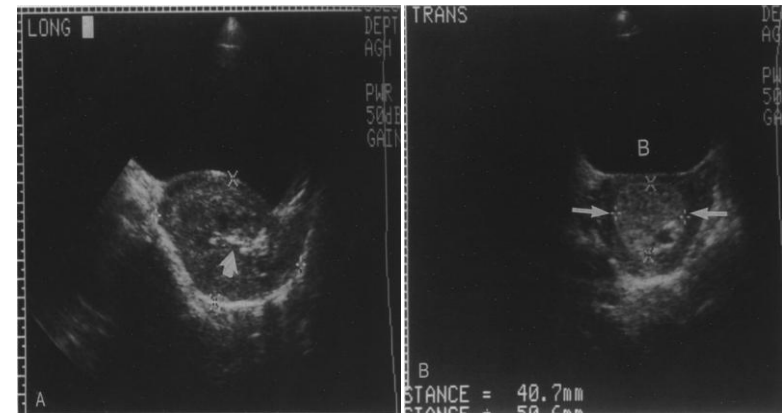
د Placenta Previa (Fig 10.8) شته والی څرگند شي.



## پتالوژیک کتني

### (PATHALOGIC CONSIDERATIONS)

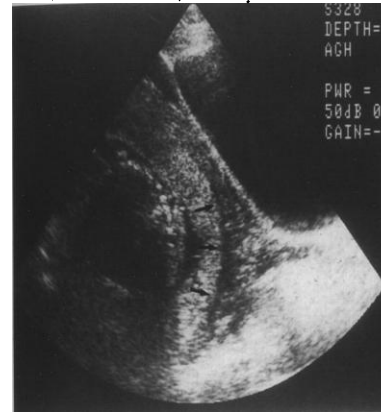
ولادي غير نورمالې پېمېشې يا (obstetric, Abnormalities):  
د حمل په موده کې په مختلفو ډولو غير نورمالې پېمېشې منع ته راتلای شي.  
په لومړنۍ ترايمستر کې د مهبلي وينې له کبله تهديد نقطه پيدا کېدای شي.  
پدې وخت وېسفي سونوگرافیک نېمې موجودې نه وي لکن سره لدې هم  
د حمل د ژغورنې لپاره نیمگړې نقطه خوا ته خپله پاملرنه گرځوو او کېدای شي چې دا پېښه موجوده شي نو پدې وخت کې سونوگرافیک نېمې بنایې د  
نورمال حالت سره توپیر ولري او کېدای شي چې په رحم کې دوینې علقې او  
يا د جنین د برخو سره څرگندي شي (Fig 10.7).



د Placenta Previa پېښه کې کېدای شي چې پلاستنا په نیمگړې او يا پوره ډول د رقبې هډوکي څخه راتاوه شوي وي (Fig 10.8). پدې حالت کې بنایې د مور او جنین مړینه د کتلوي د هيمورژ له کبله د زیرېدنې پر وخت کې منع ته راشي.

د دریم ترايمستر په منځنۍ موده کې دا ضروري ده چې د Placenta Previa پېښه څرگنده شي دا ځکه چې کېدای شي جنین د Cesarean Section په واسطه مخکې له دې چې ولادت پیل شي وويستل شي.

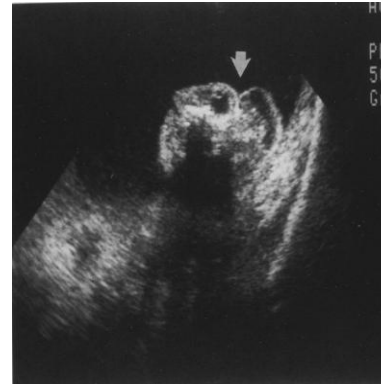Abruptio Placenta هغه پېښه ده چې پلاستتا په بې مودې توگه د رحم د



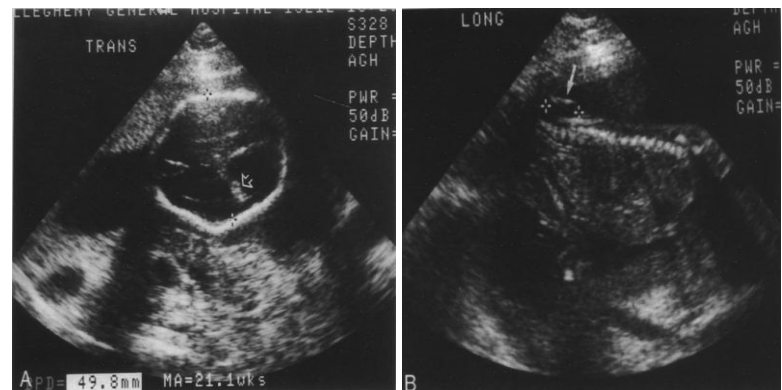
جدار څخه جلا شي. دا حالت د سونوگرافي ازمويښې په واسطه كتل کېدای شي چې د رحم د جدار او پلاستتا تر منځ تور خيال كتل کېږي (Fig 10.9)

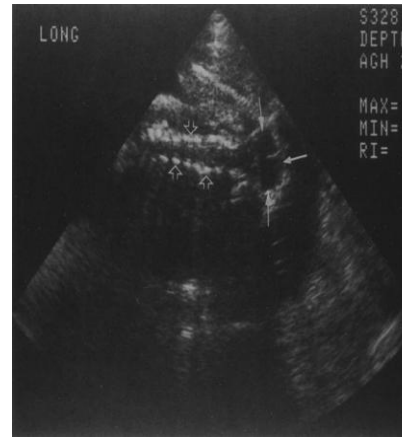د حمل په اخيرنيو وختونو کې په مختلفو اندازو بدلونه بنايې په جنين کې وليدل شي چې عبارت دي د

(Fig 10.11)



anencephaly, (Fig 10.10)





hydrocephalus (Fig 10.12)

Hydro meningocele او

encephaly

کې هم غیر نورمالې بڼې کې

پیدا کېدای شي چې عبارت د

ادرار د بندښت چې د

Oligohydramnios ( ) په

واسطه ښکاره کېږي او multi-

or-palycystic پښتورگي

ناروغي ښايي ښکاره شي. په

هضمي جهاز کې هم غیر نورمالې وتيرې پیدا کېدای شي چې عبارت د  
 اتنا عشر د atresic omphalocele او جنين جين څخه دي. د زړه غیر  
 نورمال حالت په اسانۍ سره نه پیژندل کېږي دا ځکه چې په زړه کې حرکات  
 موجود وي. د دې ټولو غیر نورمالو پېښو کتنه او تشخیص ډېره پاملرنه او  
 څېړنې دا هم باید ووايو چې د dwarfism پېښه هم ښايي وکتل شي  
 لکه achondroplasia. د جنين په عضمي سيستم کې د کسر کتنه پدې  
 دلالت کوي چې دا وتيره به د osteogenesis imperfecta له کبله ښايي منځ  
 ته راعلي وي، ectopic حمل هغه پېښه ده چې حمل د رحم د کڅوړې څخه

بهر پیدا شوي وي. په زیاتره

ناروغانو کې دا ډول وتېره په

Faullopian تېوب کې ځای نیسي.

په ډېرو پېښو کې د پخوانیو

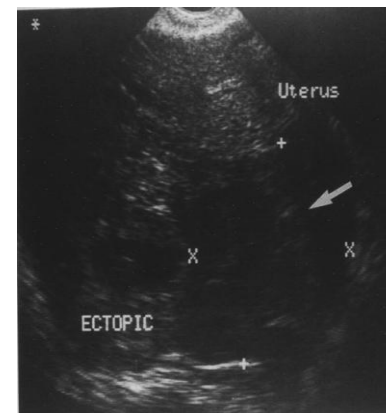
انتاناتو له کبله په تېوب کې ندبي

نسج منځ ته راغلی وي د ectopic

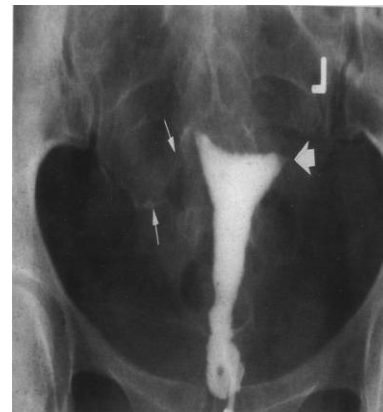حمل کتنه په ډېره ښه توګه د

التراسوند په واسطه کېدلای شي

(Fig 10.13)

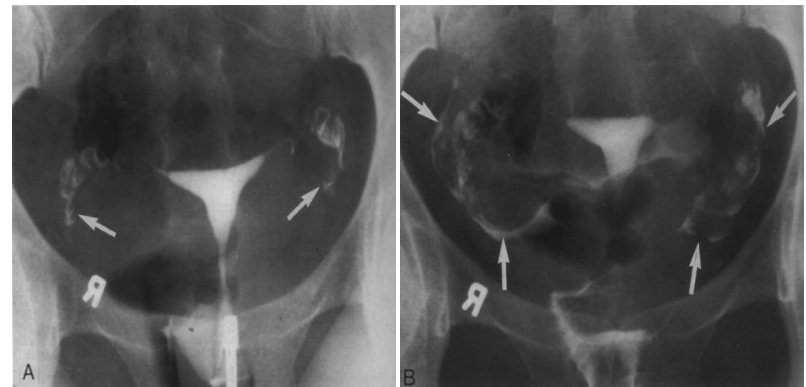

نساءې غیرې نورمالې پېمې یا (Gynecologic Abnormalities):  
 د بنځینه وو د تناسلي سیستم د غیر نورمالو وتېرو د تشخیص او پیژندنې  
 لپاره تصویرې ازموینې په زیاته اندازه مرسته کوي، همدارنگه د  
 الټراسوند، MRI، CT او hysterosalpingo grafey هم د تشخیص سره  
 پوره مرسته کولای شي، لکه چې مخکې یادونه شوي الټراسوند غیر  
 تهاجمي، او یونایز نه کوونکي تشعشع، ژر اجرا کېدونکي او نسبتاً ارزانه  
 معاینه ده. او د دې ترڅنګ د حوصیلي غیر نورمالي پېمې هم ښکاره  
 کوي. په عرضاني، طولاني او د مهبل د لارې تصویرې پلانونه (10.2 او  
 10.1) د CT سره یوځای ډېر ګټور دي. او CT یوازې په مستعرض

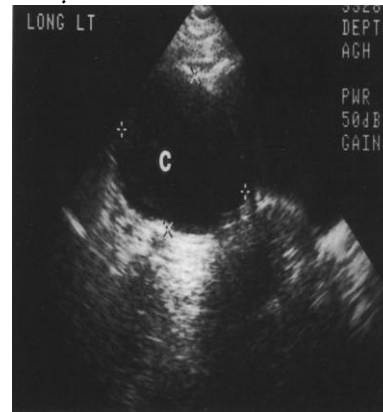


پلانونو کې اجرا کېدای شي، MRI  
 ازموینه د دواړو عملیو څخه ډېره  
 ګټوره ده خاصتاً د نیوپلازمونو په  
 تشخیص کې.  
 Hysteiosalpinggrophی یوازې  
 اردیولوژیکه ازموینه ده چې په  
 ناروغۍ کې د عقامت ستونزي  
 او (10.15)

(Fig 10.14) او د Fallopian تیوبونه ښکاره کوي.



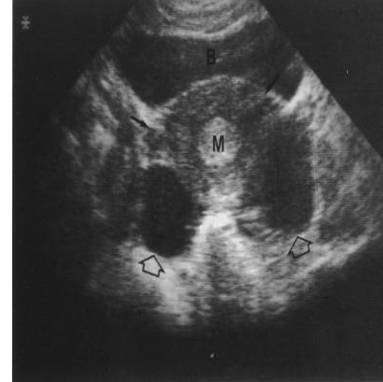پتالوژيکې پېښې چې د بنځينه وو په تناسلي برخو کې منح ته راځي په څلورو برخو ويشل کېږي چې عبارت دي له ولادي، فزيولوژيک، التهابي او نيوپلاستيک، ولادي غير نورمال حالت لومړی په رحم کې ځای نيسي او د 0.5% په حدودو کې بنځې دا ډول بدلونونه لري، کلينيکي نښې نه ښکاره کوي. لاکن bicornuate رحم کې د حمل په موده کې بې نظمي منح ته راځي. د رحم د ولادي غير نورمالو پېښو سره زياتره وخت د پښتورگي agenesis هم موجود وي. نو لدې کبله دا ډېره ضروري ده چې په هغه وخت کې په رحم کې غير نورمال حالت څرگند شو پښتورگي هم ولټول شي. فزيالوژيک غير نورمال حالتونه عبارت دي تخمدانو د سيستيک ناروغيو او endometriosis څخه. که چېرې په تخمدانو کې د 3-4cm کيسټونه موجود وي نو تخمدانونه خپل نورماله فزيولوژي سر ته رسولای شي. لاکن د مياشتني عادت په موده کې په کې په گذري ډول بدلون راځي. په همدې شان نورمال فزيولوژيک کيسټ کېدای شي چې دوباره پيدا، غټ او خطرناکه بڼه غوره کړي. دا ځکه چې د هورمونونو بې انډولي يا غير توازن او يا هيمورژ حالت انسدادی سيست منح ته راشي، د تخمدان کيسټونه په حوصله کې غټې کتلي جوړوي او زياتره په ځوانو ښځو کې وي (Fig 10.16).



endometriosis هغه پېښه ده چې د اندومتيريل نسج د رحم څخه بهر ځای نيولای وي، د اندومتريوزس واقعات زياتره په حوصله کې منح ته راځي او د حوصلې په هره برخه کې کيسټونو په څېر کتلي جوړوي



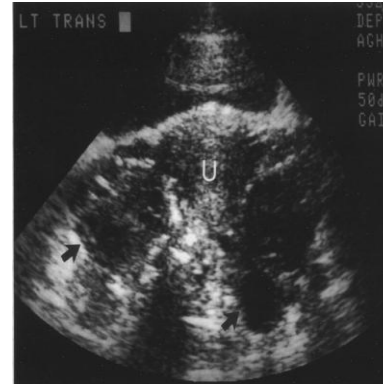
(Fig 10.17) . کېدای شي چې په کولون کې هم ځای ونيسي او د باريوم



انيميا په وخت کې د لومن څخه بهر د فشار سبب شي. او فشاري نقیصه پيدا کړي.

د حوصلي التهابي ناروغتياوي د مهيل څخه اندومتريوم ته Fallopian تيوبونو او د حوصلي پريتونيوم کې پيدا کېدای شي. د دې زياتره پېښو سبب انتان

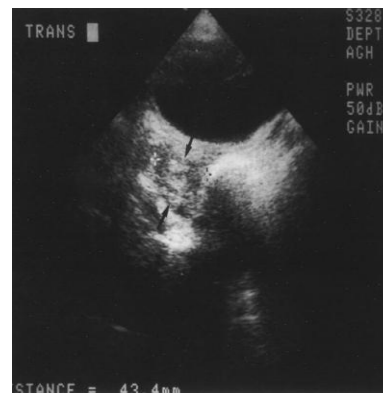
gonococcal څخه عبارت دي. التهابي کتلي د التراسوند او CT په واسطه

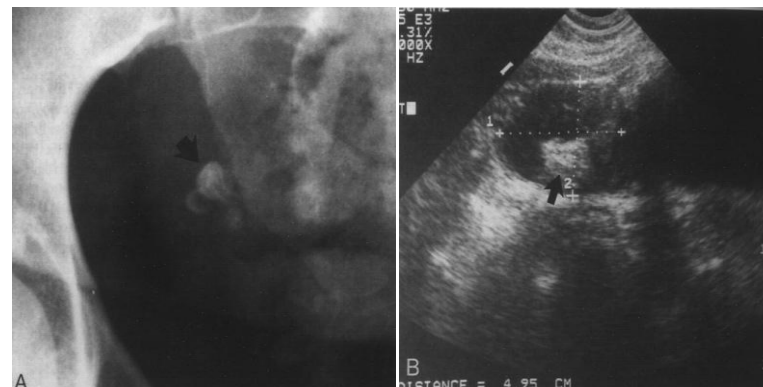


په اسانۍ سره کتلاى شو. کله کله د Tubo-Ovarian اېسو جوړښت هم منځ ته راځي (Fig 10.18) .

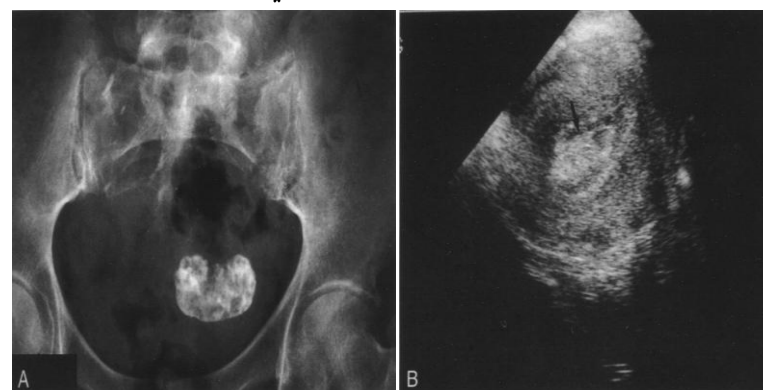
د بنځينه وو په تناسلي سيستم کې سليم او خبيث دواړه ډوله تومورونه منځ ته راتلاى شي. هغه سليم تومورونه چې زياتې پېښې لري عبارت د

dermoid, (Fig 10.19) Cystadenoma تومورونه



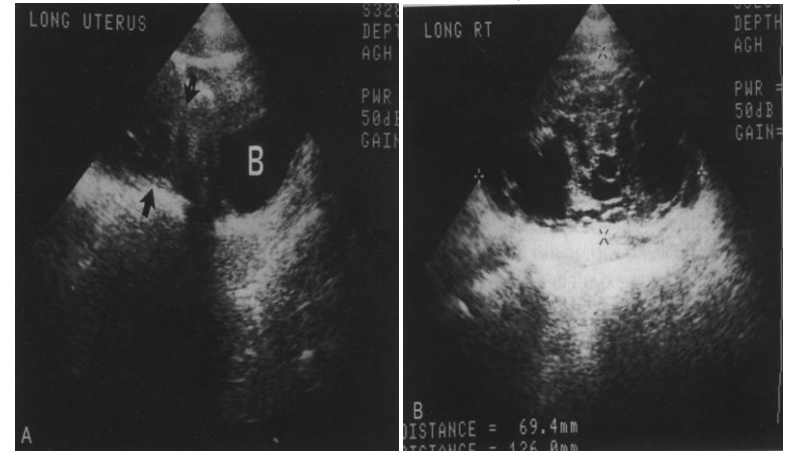


Fibroid (Fig 10.21) تومورونو څخه عبارت دي. درموئيد زياتره وخت

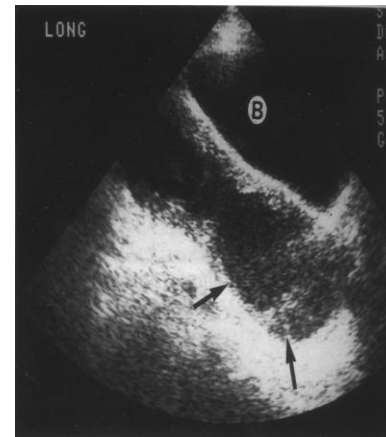


شحم، کلسفيکشنونه او کله کله د غاښ موادو لرونکي وي. دا ټول د CT په واسطه په ښه توګه د کتنې وړ وي. د فبروئيد پېښې په زياته اندازه او تقريباً 40% واقعات تشکيلوي او په هغه ښځو کې پيدا کېږي چې عمر يې د 35 کلونو څخه زيات وي. او په تصادفي ډول د گېډې په راديوگرافيو کې کلسفيکشنونه ښکاره کوي (see Fig 10. 12). په ځينو پېښو کې د رحم د غير وظيفوي هيمورژ سبب ګرځي او د رغېدو لپاره ضروري ده چې hysterectomy او يا myotomy اجرا کړل شي. د بده مرغه چې د خبيثو پېښو منح ته راتلل په زياته اندازه دي. د endometrial کرسينوما واقعات ډېر زيات دي او د Cervical د کرسينوما

وو پېښې په دويمه درجه کې عموميت لري د دې کانسري وتيرې د مړينې اندازه په شپږمه طبقه يا ډله کې راځي دا ځکه چې تر ډېرې مودې پورې اعراض نه ښکاره کوي. د تخمدان د کرسينوما وو پېښې هم ډېرې پيدا کېږي او 50% د مړينې سبب گرځي. په ښځينه وو کې دا سرطانې پېښه څلورمه درجه وفيات لري (د سرې، نډې او کولون څخه وروسته). د مهبل يا Vulva او Oviduct واقعات ډېر کم دي. متعدد تصويري معاينات دا واقعات ښکاره کولای شي. د مرحلو او تعقيب يا Follow-up په هکله هم مرسته کوي (10.24 تر

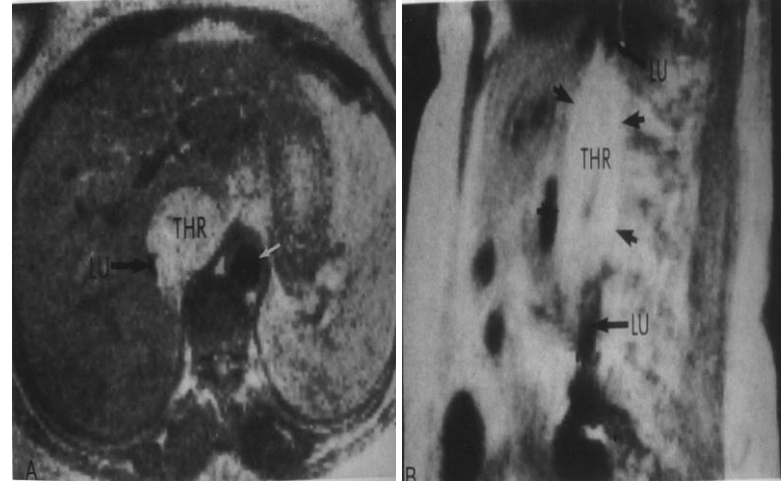


(Fig 10.22) . پدې مرضي وتيرو کې دا ډره مهمه ده چې په ناروغانو کې



شتهوالی، نشت والی او موضعي خپریدلي کې نژدي نسجونو ته ښکاره کړل شي.

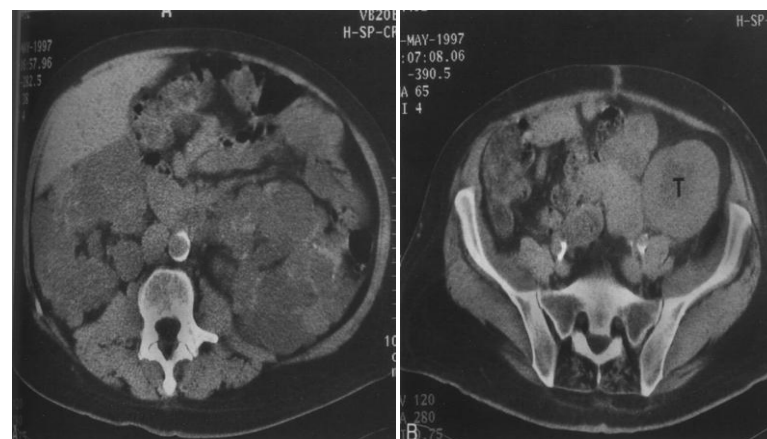
(Fig 9.39) باید و وایو چي 901 جدول د پښتورگي د تومورنو او کيستونو



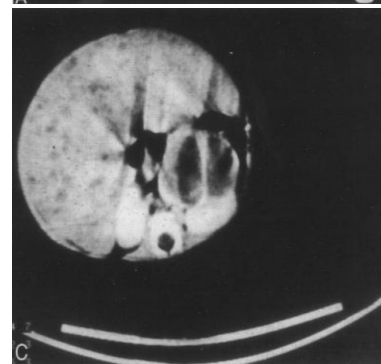
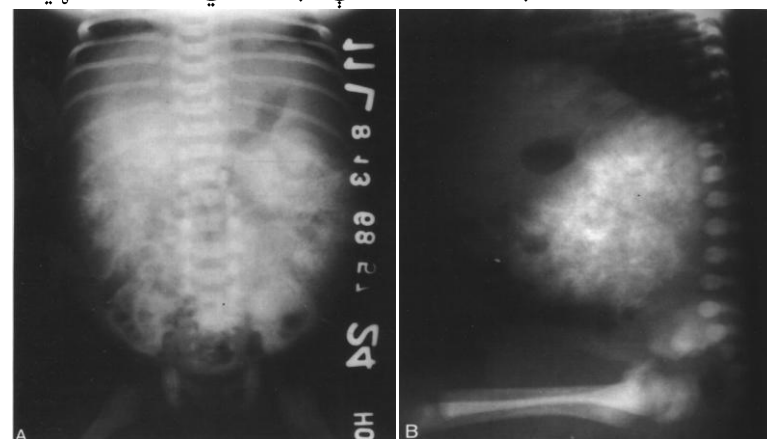
تر منځ تصويري توپير ښکاره کوي.

د پښتورگي ساده کيست په ماشومانو کې دومره عموميت نلري. او که څرگند شي تصوير يې د غټانو د سيست په څېر وي، په کوچنيانو کې دوه ډوله Polycystic ناروغي موجودي دي چې لومړنۍ يې د autosomal کروموزومونوهره جوړه چې په نارينه وو او ښځينه وو کې موجودي وي په مشخصه توگه شپږ کروموزونه وي. په نارينه وو کې 22 جوړي autosoma دي) موقتي ځنډ (pottertypeI) ډول دي او يې د هغه قسم څخه عبارت دي چې په کورنۍ کې د پښتورگي د ناروغۍ پخوانۍ نموني يا تاريخچه نه لري، او په دويم ډول کې autosomal يا ارثي بڼه په برجسته يا ښکاره توگه وي (Pottertyp) په هر يو ډول کې په پښتورگي او يڼه کې په مختلفو اندازو کستونه ليدل کېږي

9.41) او



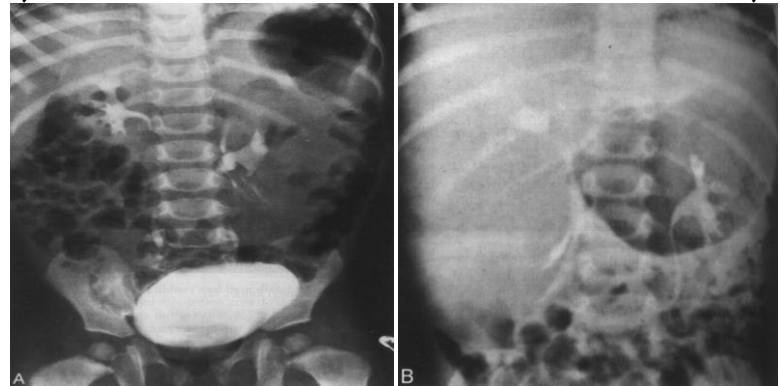
(Fig 9.40) د ناروغیو په اخیرو مرحلو کې د پښتورګي وظیفه نیمګړي او



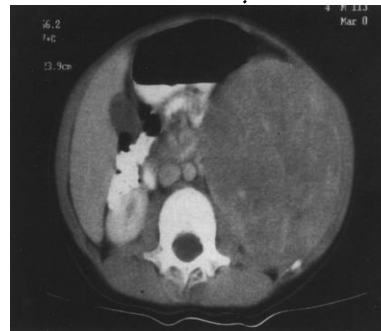یا موجوده نه وي.  
په کوچنیانو کې دوه ډوله توورونه  
موجود دي چې عبارت د Wilms  
tumor او Neuroblasoma څخه  
دي. Wilms تومور یا  
neuroblastoma په زیاته اندازه خبیثه بڼه  
لري او embryonic منشا غوره

کوي، تقريباً په 10% کوچنيانو کې يې پېښې منځ ته راځي. د کوچنيوالي په دوره کې يعنې د يو څخه تر پنځه کلنۍ پورې په گېډه کې يوه غټه کتله جوړوي. چې اعراض نه ښکاره کوي، کېدای شي چې په دواړو خواو کې وي. لاکن 5% پېښو کې په يوه خوا کې ځای لري. لاکن په 7% پېښو کې متعدد مرکزونه لري.

په تصويري لحاظ Wilms تومور د پښتورگې د نورو تومورنو په څير خيال ښکاره کوي. دراديوگرافي د کلېشي پر مخه د رخوه اسامو غټه کتله ښکاره کېږي چې کولمي يې بيځايه کړي وي، کېدای شي چې پدې کتله کې کلسفيکشن هم موجود وي، لاکن د Neuroblastoma څخه په کمه اندازه وي. که چېرې IVU اجرا کړي شي نو د پښتورگې په تجمعي سيستم کې بدلون او کوډوالي موجود وي (Fig 9. 42). او کله کله په upj کې



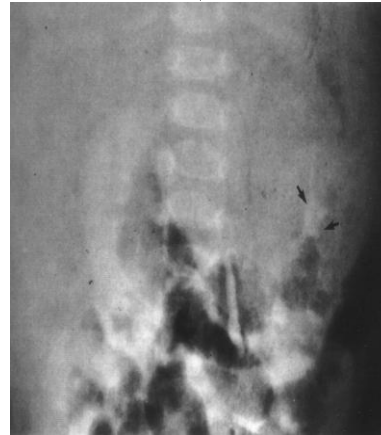انسداد هم منځ ته راځي. د التراسوند په واسطه يوه غټه کتله ښکاره کېږي چې echogenicity يې زياته او زياتي سيستېک برخې د هيمورژ سره



موجودي وي. CT هغه انتخابي ازموينه ده چې د دې کتلي پراختيا، د موضعي او مجاورو برخو ته انتشار (Fig 9.43) ښکاره کوي. د وريدي کثيفه موادو د ذرق په واسطه په وصفي توگه غير

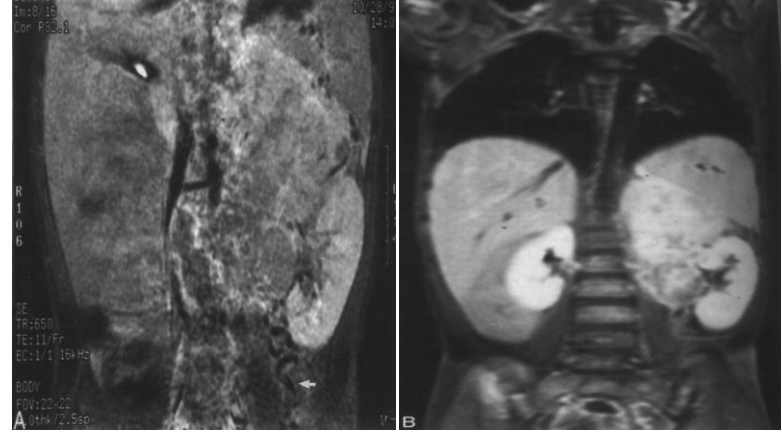
متجانس خیال په کې کتل کېږي چې د تضیق څخه وروسته په نکرود دلالت کوي چې په توموري کتله کې منځ ته راغلي وي. په زیاترو روغتونو کې د CT ځای MRI نیولادي دی. دا ځکه چې د دې ازموینې په واسطه د اوعیو پېښې هم څرگندېږي. نیوروبلاستوما هغه خبیثه توموري پېښه ده چې د نوروبلاست حجراتو څخه منشا اخلي کېدای شي چې په هر ځای کې منځ ته راشي او د ادرینال Medulla کې هم ځای ونیسي. په یوازې ډول کېده نه اخته کوي بلکې کېدای شي چې په سینه او ورمېر کې هم وکتل شي. متاستاز یې سږو، هډوکو او ینې ته په لومړۍ توګه صورت مومي، 10% پېښې د کوچنیوالي په موده کې منځ ته راځي. دا توموري پېښه د Wilm تومور څخه په دویمه درجه د کېدې خبیث توموري واقعه ده. نورو بلاستوما غیر له کېدې څخه هم کتلې پیدا کوي او د متاستاز څخه وورسته کلنیکي نښې څرګندوي.

د دې تومور تصویري د نکوروزس او کلسفیکشن پورې اړه لري. د کېدې رادیوګرافي او یا یوروګرام غټه کتله ښکاره کوي چې احشا یې بیخایه کړي وي (fig 9.44) دا پېښه تقریباً په 50% ناورغانو کې کتل کېږي، کله



چې د کېدې د رادیوګرافي په واسطه کلسفیکشن څرګند شو نو د بشپړ تشخیص لپاره CT او MRI انتخابي ازموینې دي، د دې ازموینو په واسطه غیر متجانسه کتله ښکاره کېږي چې د پریټوان په خلف د ملا د تېر دواړو خواو ته ی ځای نیولای وي

(Fig 9.45) . کلسفیکشنونه هم په کې موجود وي. په بڼه او يا فقراتو کې



متاستاتيک بدلونونه موجود وي.

د ادرينال د غدې تومورونه عبارت دي له لومړنۍ adenoma,

adenocarcinoma او متاستاز

څخه دي د ادرينال غدې

متاستاتيک افتونه د سپرې د

کرسټيوما څخه منځ ته راځي. CT

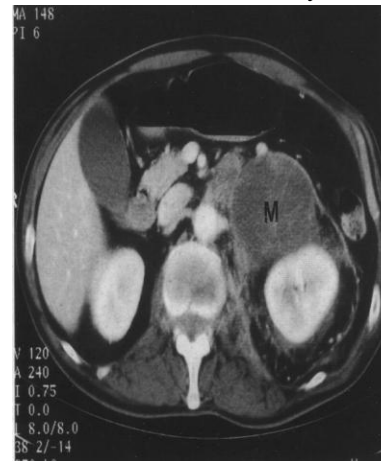
انتخابي ازموینه ده چې د دې

برخې کتلي څرگندي کړي او په

وصفي توگه غير منظمي کتلي په

مختلفو اندازو د ادرينال په برخه

کې ليدل کېږي (Fig 9.46) .

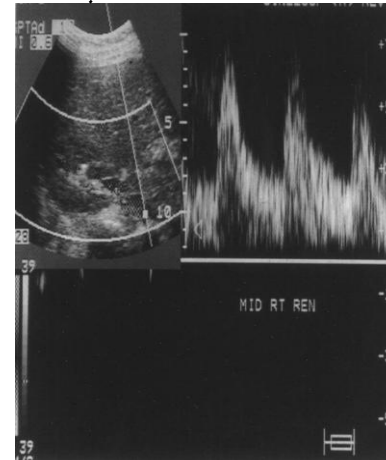



## د اوعيو افتونه يا (Vascular Lesions) :

د پښتورگو د اوعيو زياتره افتونه حلقوي بڼه لري چې د پښتورگو په اوعيو کې منخ ته راځي. زياتره پېښې يې په هغه خلکو کې ليدل کېږي چې د وينې په لوړ فشار اخته وي. په هغه صورت کې چې په اوعيو کې د تصلب وتيري موجود وي نو تضيقات منخ ته راځي او دا په هغه ځای موجود وي چې اوعی ورڅخه منشا اخلي د پښتورگو د اوعيو د دښو برخو افتونه د دې اوعيو د لوړ فشار سبب گرځي.

د Renovascular لوړ فشار پېښې د 1 څخه تر څلورو فيصدو پورې په هغه ناروغانو کې ليدل کېږي چې په Hypertension اخته وي او د څو کلونو د لوړ فشار تاريخچه ولري. په اوسني وخت کې نوې Doppler التراسوند تخنيکونه منخ ته راغلي دي او هم MRangiography په واسطه په اسانۍ سره په ناروغ کې د درملني وړ کليوي اوعيو افت د هغه ناروغانو په منخ کې توپير کړي چې په essential hypertention اخته وي. د پښتورگو شرياني Doppler u15 (Fig 9.47) د لوړ فشار په سگمنتو پېښو کې بڼه



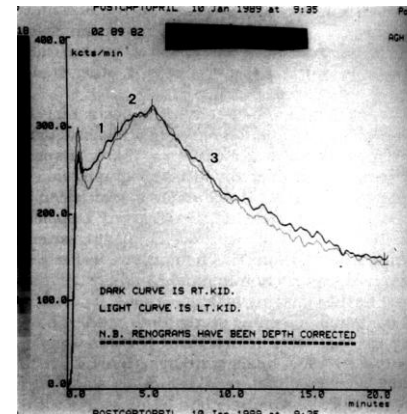
تشخيص ټاکلای شي. د دې تخنيک په واسطه د انسداد ځای ټاکل کېږي او په هغه ناروغانو کې چې angiography ته اړتيا ده لارښوونه کوي. د هستوي يا Nuclear تصوير څخه هم استفاده کولای شو. دا دواړه ازموينې په ناروغانو کې وصفي بدلونونه څرگندوي او د angiography لپاره مرسته کوي، هغه ناروغان چې په خبيث لوړ فشار اخته وي معمولاً د

انجيوگرافي په واسطه مطالعه کېږي، د دې سره يوځای د کليوي وريدونو د Renin سمپل يا نمونه هم اخيستل کېږي او اساسي مطالعه سرته رسوو، کله چې د پښتورگې تصيقي افات ښکاره شول نو دا ممکنه ده چې غير نورماله اوعيه د Transluminal-angioplasty په واسطه پراخه يا توسع ورکړو.

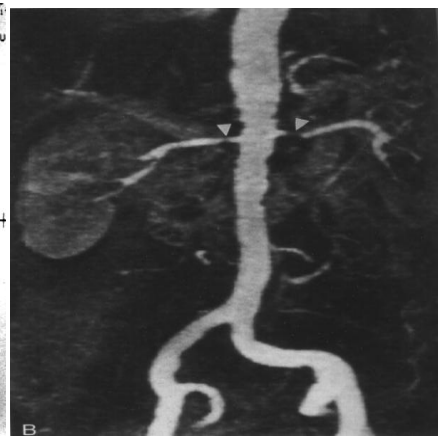
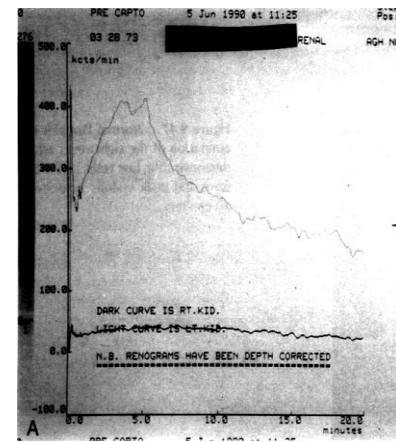
په هستوي رینوگرام کې د (chelate 99m TC-DTPA (diethylenetriamine-  
 penta acetic acid) څخه کار اخلي، د دې مطالعاتو څخه مخکې او  
 وورسته باید Captopril (د خولې د لارې) او یا enalaprilat (د وريد د  
 لارې) تطبیق شي.

په وصفي رادیونوکلید رینوگرام ازموینه کې Isotopes په چټکۍ سره وريد  
 کې ذرق کېږي. او وروسته له هغې scintillation camera څخه کار  
 اخیستل کېږي او د کمپوټر سره باید ارتباط ورکړل شي ترڅو د رینوگرام

منحنی رسم شي. په نورمال  
 حالت کې درې ډوله مرحلې رسم  
 کېږي (Fig 9.48). د اوښي  
 مرحله د کثافت سره، د اطراح او  
 وظیفې مرحله معمولاً 2.5-  
 4.5minutes او د اطراح مرحله،  
 په عمومي توګه دا عملیه په 20  
 دقیقو کې سرته رسېږي.



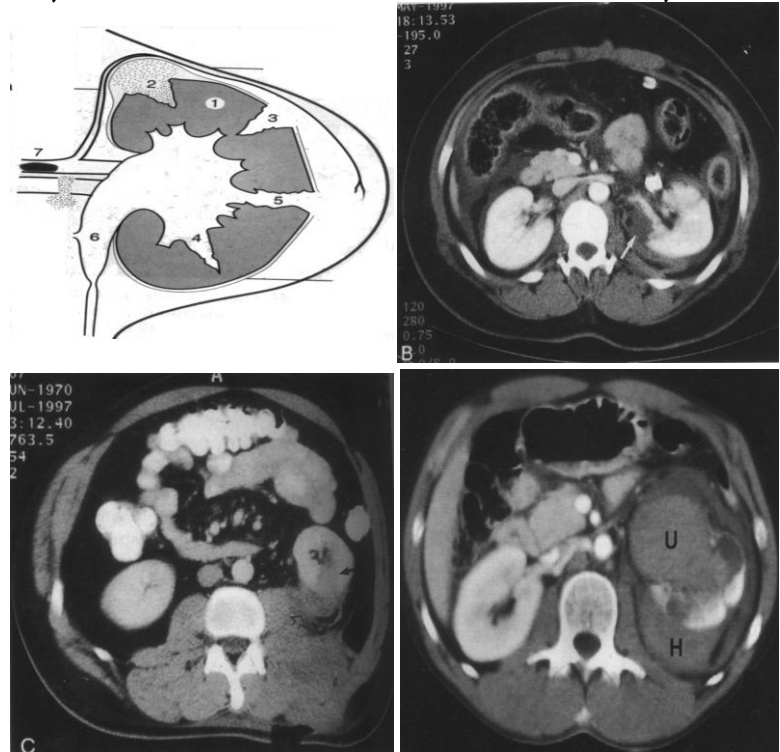
دویمه مرحله په (Fig 9.49) کې بنودل شویده.

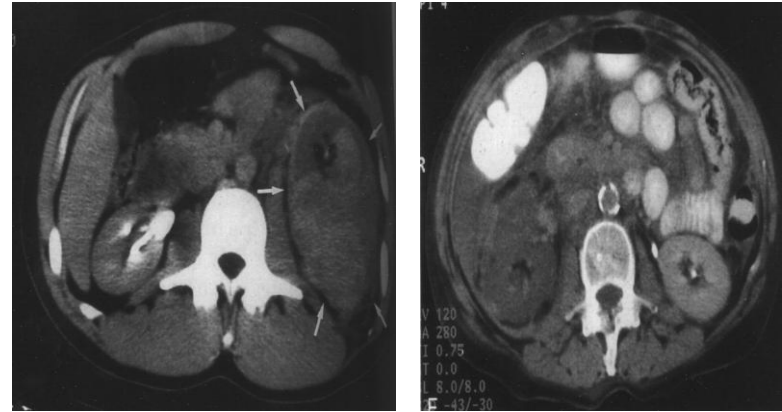


## ترضيضي افات يا (Tranmatic Lesions) :

کله چې غټ ټکر يا ترضيض په گېډه يا حوصيله کې منځ ته راشي نو په بولې سيستم کې اختلاط پيدا کوي. همدارنگه د دولسمې پښتۍ او د ملا د تير پېښې هم په پښتورگې کې خرابتيا منځ ته راوړي. د Psoas عضله او د پښتورگې د محيط شحم هم ځينې وخت د گېډې په ترضيضاتو کې د پښتورگې مخنيوی کوي، بايد يادونه وکړو چې مثانه او په نارينه وو کې اهليل هم د حوصيلي په کسرونو کې زخمي کېږي د pubic په هډوکو کې کسرونه په زياته اندازه زخمونه منځ ته راوړي او دا زخمونه د بيخايه شوي هډوکو په واسطه ويشل شوي وي.

په بولې سيستم کې ترضيض ښايي په کمه اندازه وي چې د پښتورگې د گريدو يا خراشيدگۍ سبب شي او يا معيبت يا ضرر پيدا کونکی وي لکه د پښتورگې له منځه وړل يا خنثی کېدل (Fig 9.50) او يا د مثانې د





خېر پکېدو سبب گرځي (Fig 9.51). لکه چې مخکې مو هم يادونه وکړه د

گېډې او حوصيلي په غټو  
ترضيضاتو کې

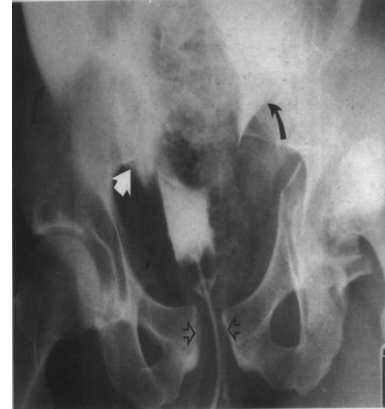urethrocytography او CT

غوره ازموينې دي چې د اهليل

زخمو نه او د پښتورگې ترضيضات

په ښه توگه تشخيص کوي.

:



### بهرنی فشار يا (Extrinsic compression)

د بولې تناسلي سيستم د مجاورو برخو ناروغتياوي مورفولوژيک بدلون  
پيدا کوي او په IVU کې ښکاره کېدای شي. چې دا عبارت دي د پښتورگې

بيخياه کېدل د فوق الکليي د کتلي په واسطه، د حالب بيخياه کېدل د

غټي لمفاوي عقدي په وسيله، د حالب انسدادې وتيري چې په تالي توگه د

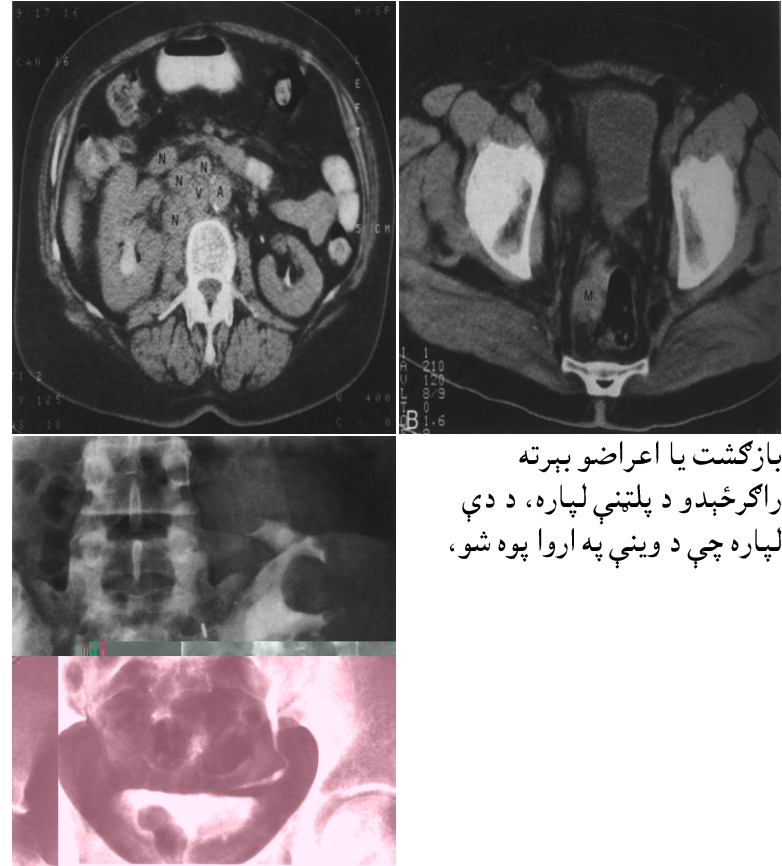گېډې يا د حوصلي د کتلو په واسطه منع ته راغلي وي، په مثانه باندې

فشار د حوصيلي د کتلو په واسطه او د مثانې د سطحي لور بدل د غټ

پروستات له کبله (see Fig 9.15).

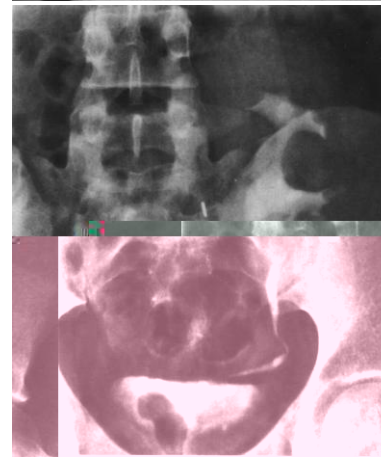
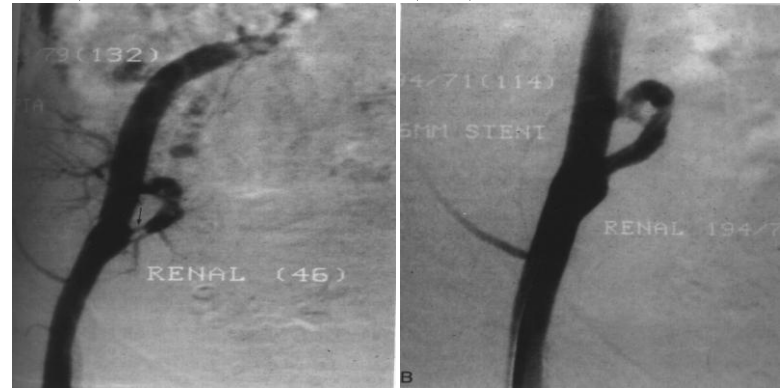## د پښتورگې بدلول يا (Renal Transplantation) :

په زياترو طبي مرکزونو کې د پښتورگې ځای په ځای کول يا بدلول په اوسنې وخت کې د جراحي يوه معموله عمليه ده. ځينې وخت شک پيدا کېږي هغه دا چې ناروغ به تداوي شوي وي او که نه نو پداسې پېښو کې تصويري مطالعات ښه لارښوونه کولای شي او دا څرگندوي چې بيخايه شوي پښتورگي وظيفه اجرا کوي او که نه. (Fig 9.53) ، درد يا د ښو د



بازگشت يا اعراضو بېرته  
راگرځېدو د پلټنې لپاره، د دې  
لپاره چې د وينې په اروا پوه شو،

(Fig 9. 54) او د دې لپاره چې تالي اختلاطات وپيژنو لکه د هډوکي غير



وعايي نكروزس (see Fig 9.13)

درې خطرناکه پېښې دي چې د Transplant پښتورگې په وظيفه اغيزه کوي. لومړنۍ يې پخپله د عدم قبول يا rejection وتيره ده. چې پدې صورت کې د بيخايه شوي پښتورگې په وظيفه کې کمښت راځي او يا دا چې په پوره توگه وظيفه موجوده نه وي. دويم سبب يې د حالب د هغه برخې بندښت دی چې دويم ځلې

انسټوموز په کې اجرا شوي وي او دريم يې د اوعيو غير نورمال حالت دی کله چې په هغه خوا کې پيوند اجرا شوي وي شرياني انسداد معمولاً منځ ته راځي (see Fig 9. 54) د Dopplers الټراسوند، MRI او angigraphy په واسطه د اوعيو انسدادې وتيري تشخيص کېدای شي، دا ازموينې په هغه نورمال پښتورگې کې هم اجرا کېږي چې د Transplant لپاره ترې کار اخلي.

د مټازي دماله يې ډرېمان بېرته راگرځېدل با (Vesicouretral Rflux) :  
دا پېښه زياتره په هغه ناروغانو کې چې کوچنيان وي او د بولې لارې په پرله  
پسې انتاني پېښو اخته کېږي، په دې نژدې تېرو لسو کلونو کې د دې  
پېښې په اړوند پلټنې شويدي او د تشخيص په هکله يې هڅې کوي، د  
جريان بېرته راگرځېدل په عمومي توگه د ادرار کولو په وخت کې صورت  
مومي او کېدای شي چې VCUG او dionuclide cystogram په واسطه  
يې تشخيص يا بنکاره کړو. دا اخيرنۍ ازموينه په کمه اندازه تشعشع  
ورکوي لدې کبله يې په کوچنيانو کې استعمالوي، په هغه صورت کې چې  
د reflux پېښه بنکاره نه شي او هم يې درملنه سر ته ونه رسېږي نو دا پدې  
دلالت کوي چې د پښتورگې په Medulla برخه کې ندي نسج پيدا شوي  
دي.

## یوولسم خپرکی

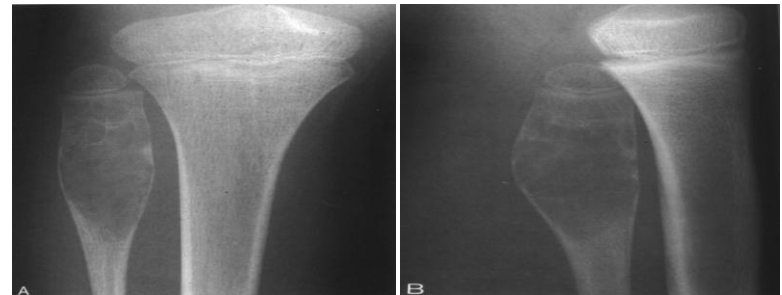### عضلي عضمي تصوير

#### (Musculoskeletal Imaging)

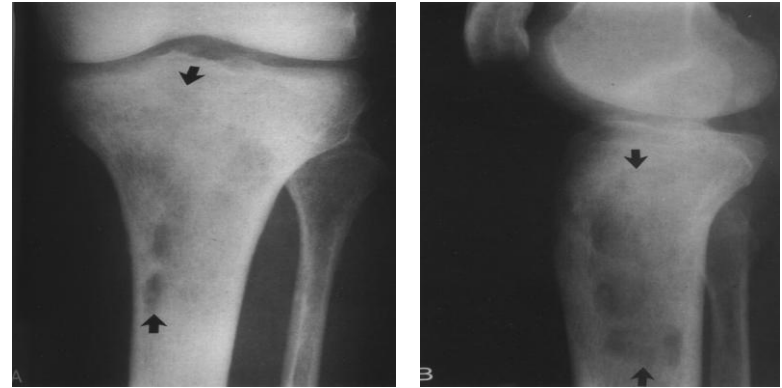
د عضلي عضمي برخو تصويري ازموينې د سيني څخه وروسته د راديو لوژي په دپارتمنت کې دويمه درجه ځای لري. د عضمي برخې څېړنه او اناليز شي زياتو معلوماتو ته اړتيا لري. په زياته اندازه غير نورمال حالات په هډوکو او مفصلونو کې شته چې د راديوگرافي په واسطه تشخيص کېږي همدارنگه د سيستمیک، التهابي ميتابولیک او يا نيوپلازمیک ناروغيو په هکله هم معلومات ترلاسه کولای شو. پدې فصل کې د عضمي برخې په هکله د راديوگرافي له نظره په زړه پورې او غوره معلومات ترلاسه کوو.

#### تخنيکي کتنې يا (TECHNICAL CONSIDERATIONS):

د عضلي عضمي سيستم تصويري بڼه د تشخيصي راديو لوژي په واسطه پېژندل کېدای شي. راديوگرافي پدې اړوند د تشخيص په برخه د بنسټيزي تېرې رول لوبوي. په هغه صورت کې چې د اصولو او طريقي سره برابره راديوگرافي اجرا شي. کېدای شي چې د ډېرو غلطياوو څخه مخنيوی وکړي. راديوگرافي د تشخيص او پوره معلوماتو لپاره ده د يوه سرک بڼه يا Road map ارزښت لري. ډېر افتونه و صفي منظرې ښکاره کوي او کېدای شي چې پتالوژیک تشخيص يې وټاکل شي، خاصاً چې د دې ترڅنګ بڼه کلينيکي او لابراتواري معلومات موجود وي (Fig 11.1). په يو شمېر زياتو



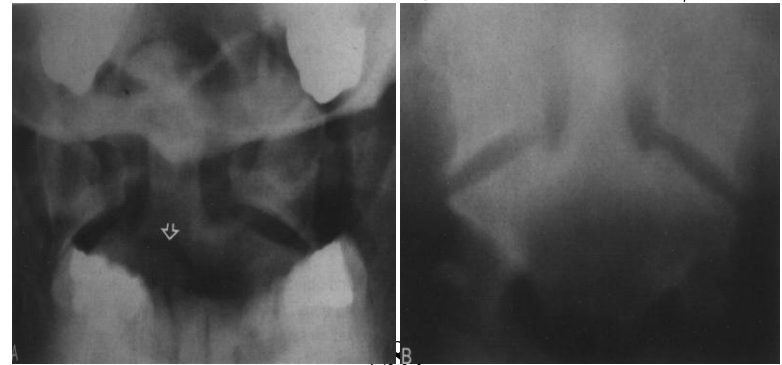




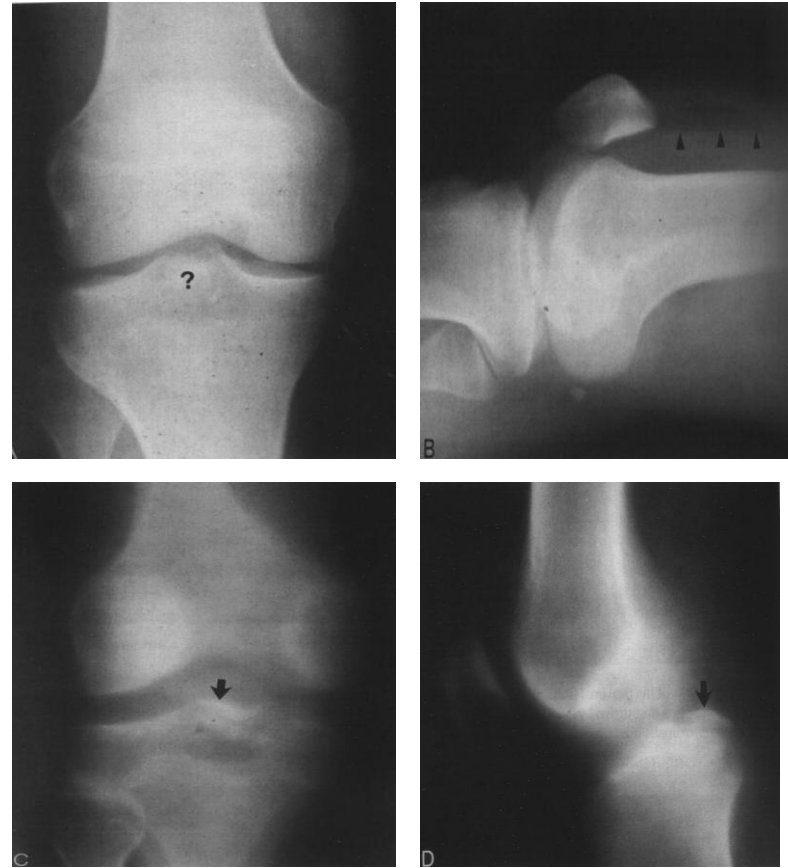
پېښو کې د تشخیص لپاره بیوپسی ته اړتیا موجود وي (Fig 11.2) .  
 د دې لپاره چې بنسټیزه ډول څرگندونه وشي او اهتمام ترسره شي نو د درې  
 یا څلورو موضوعاتو څخه یادونه ضروري ده:

- 1 \_ سلیم بې له اعراضو، پخپل حال دې پرېښودل شي.
  - 2 \_ سلیمه پېښه د اعراضو لرونکي، په انتخابي ډول دي څېړې شي.
  - 3 \_ په ښه توګه څرګنده نه وي، بیوپسی ضروري ده.
- د خوښۍ ځای دی چې پدې وختونو کې نوې تصویري تکنالوژي منځ ته  
 راغلی چې دا موضوعات یې ډېر اسانه کړيدي او اوس دا ممکنه ده چې د  
 CT او MRI څخه استفاده وکړو چې پدې ډول د معلوماتو اندازه د افتونو  
 په اړوند په اوله او دریمه کتګورۍ کې زیاته شویده.

توموګرافیک ازموینه ښایي په تفصیل سره د هغه برخو په هلکه معلومات  
 ورکړي چې د څو افسامو مواد عظمه یې برخو په واسطه پټ شوي وي (Fig 11.3) .

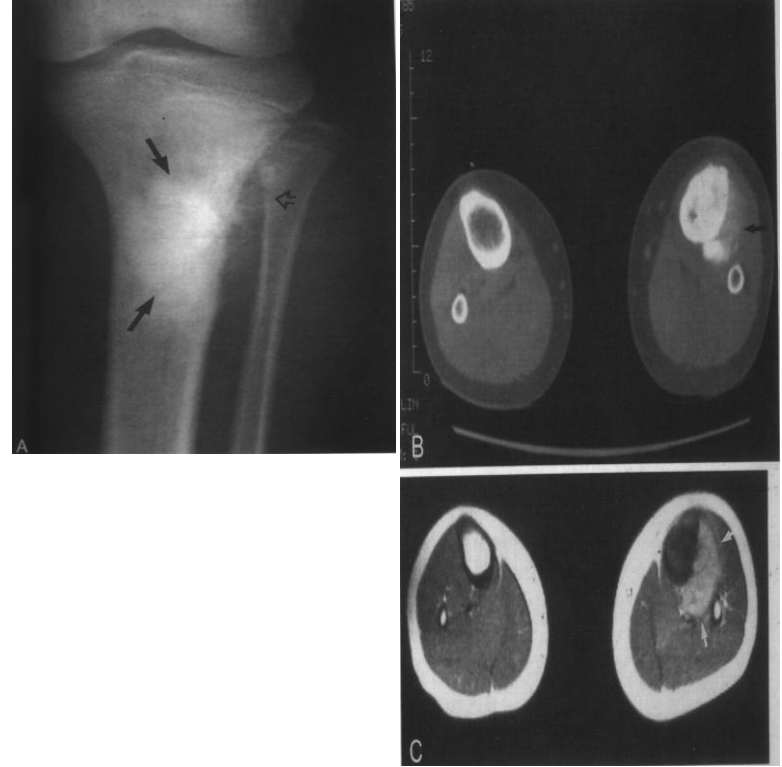


دا په خاصه توگه د کسرونو د خرگندونې لپاره ډېر په زړه پورې ده (Fig

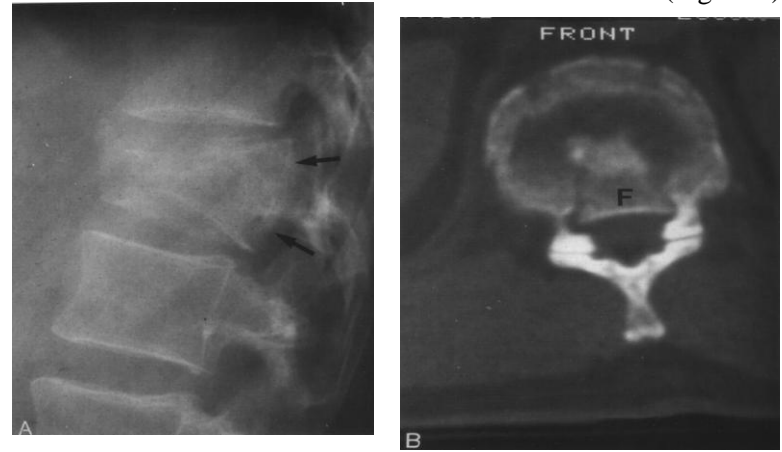


11.4) او هم يې د روغېدو پرمختگ ښکاره کوي. د توموگرافي ځای په زیاتو طبي مرکزونو کې CT نیولای دی. CT د عضلي عظمي برخو د غېر نورمالو پېښو لپاره په زیاته اندازه د استعمال وړ ده. د عضلي او عظمي برخو د پوره تشخیص لپاره یوه بله محفوظه طریقه شته چې هغه عبارت د بیوپسی د عملیې څخه ده، CT د دې لپاره هم استعمالېږي چې شکمن تومورونه تشخیص کړي

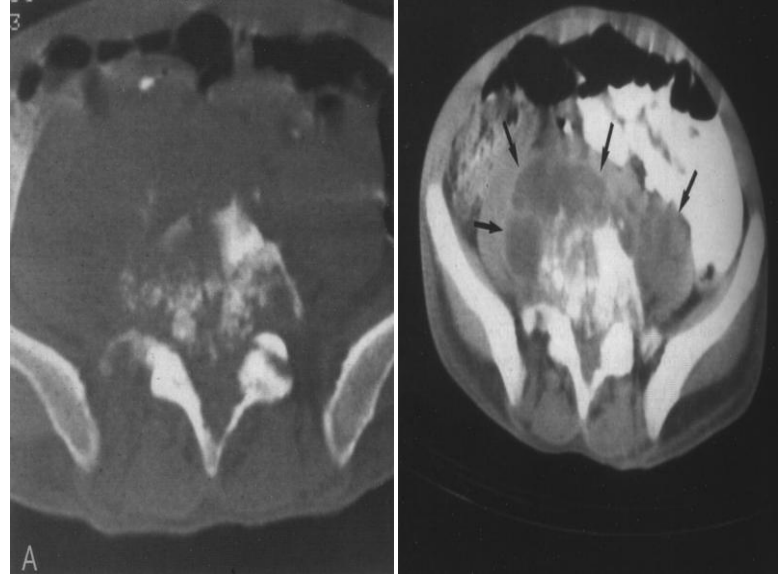
(Fig 11.5) ، همدارنگه کسرونه هم تشخیص کوي خاصتاً په فقري برخه کې



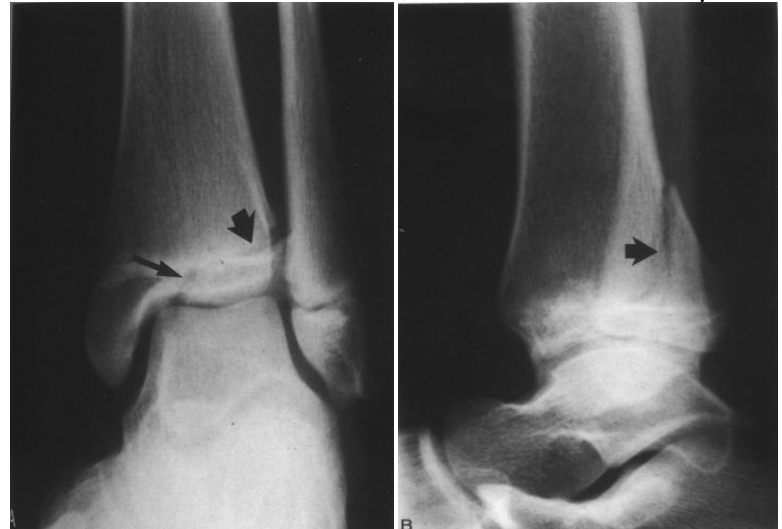(Fig 11.6) . انتانات

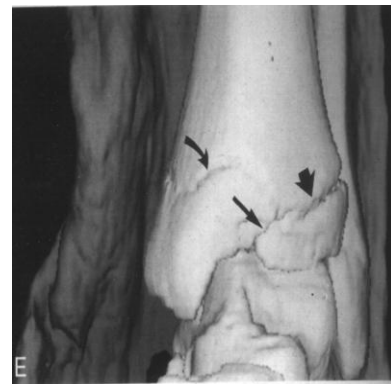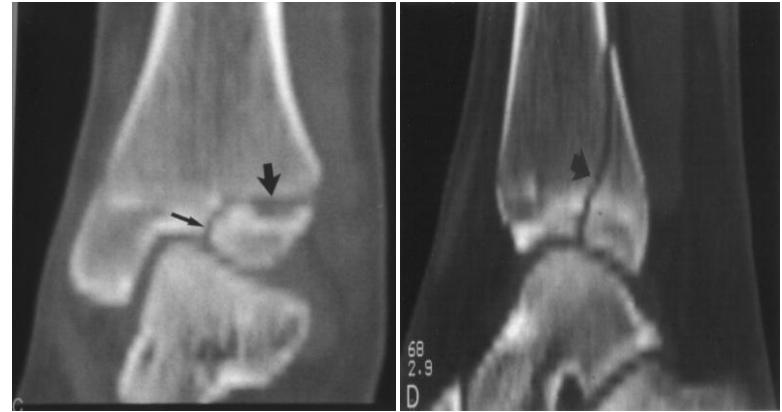


(Fig 11.7) او هم په مفصلي برخه کې ډېره مرسته کوي خاصتاً داوږې په

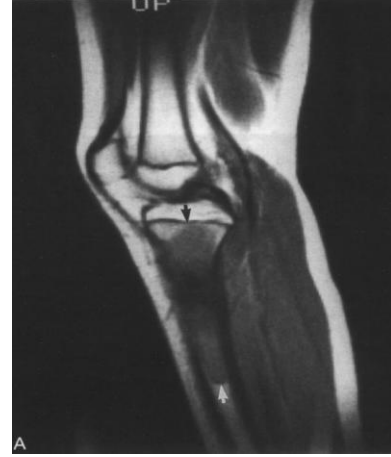

هکله. په متعدد پلانونو توموگرافيگ او په درې جهتونو (3.D) د CT  
ازموني د جراحتو لپاره په زړه پورې وي (Fig 11.8).



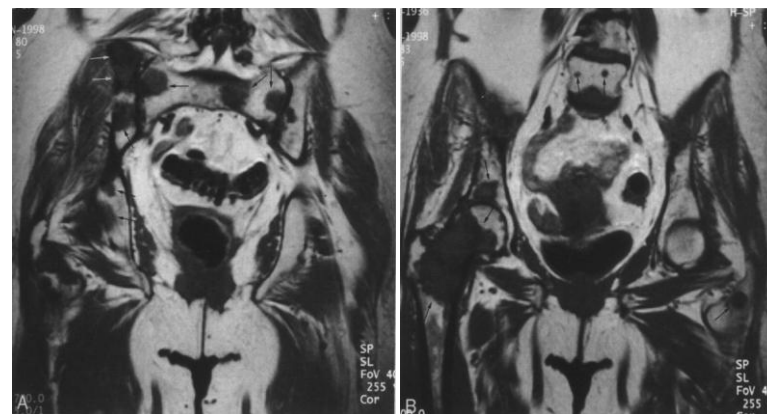


لومړنۍ تشخیص معلوم کړي (Fig 11.9) . همدارنگه متاستاتیک تومورونه

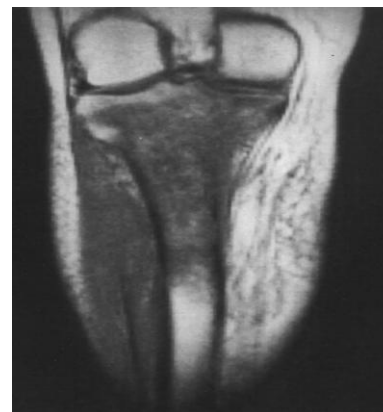

MRI د عضلي عصمي سیستم  
 لپاره په دویمه درجه کې د  
 استعمال وړ ده. همدارنگه دې  
 ازموینې دوی برخو رادیولوژي کې  
 بدلون یا انقلاب راوستی دی.  
 او دا وړتیا لري چې په ټولو  
 (سهمي، رانشي، محوري،  
 مستعرض) او مایل پلان باندې

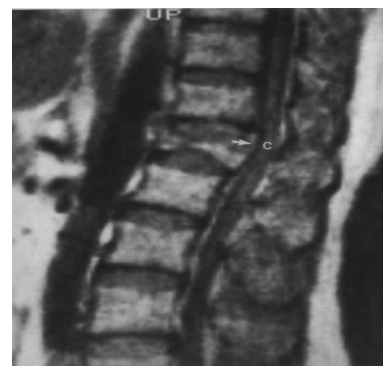(Fig 11.10) ، انتانات



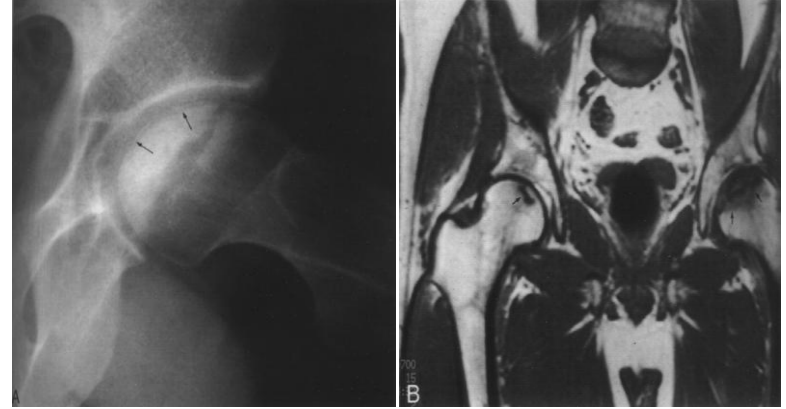
(Fig 11.11) ، د فقراتو ترضييض



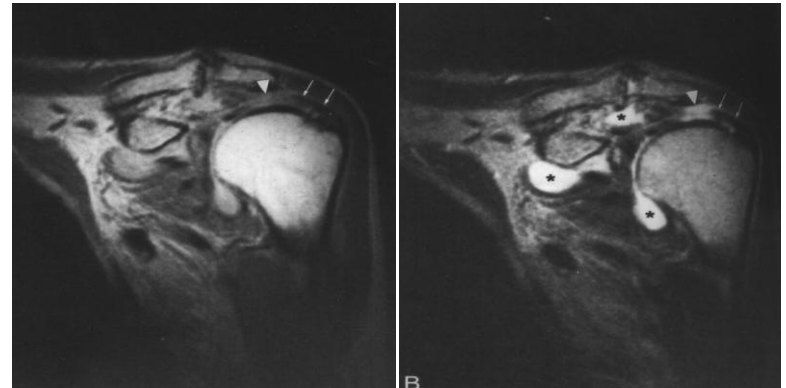
(Fig 11.12) ، غير وعايي تنخير



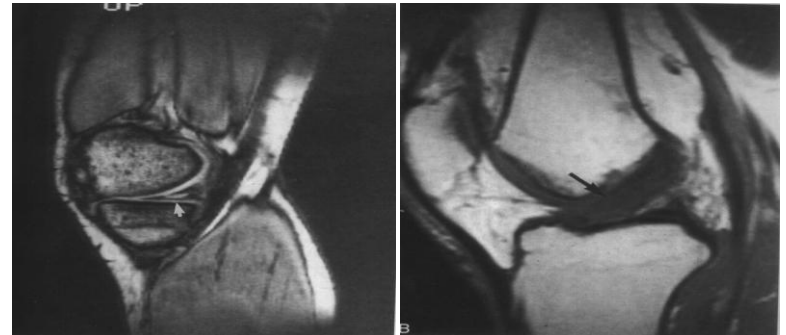
یا avascular Necrosis (Fig 11.13) ، د وترونو خپرېکېدل



(Fig 11.14) او د مفصلونو د داخلي برخې خرابتيا يا اختلال

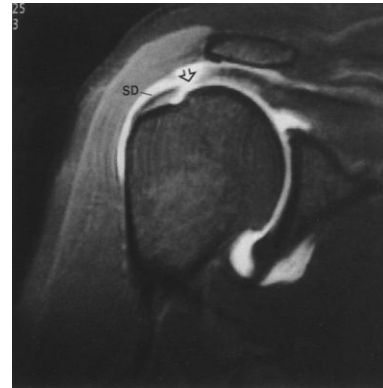


(Fig 11.15) د دې ازموينې په وسيله تشخيص کړل شي. د MR



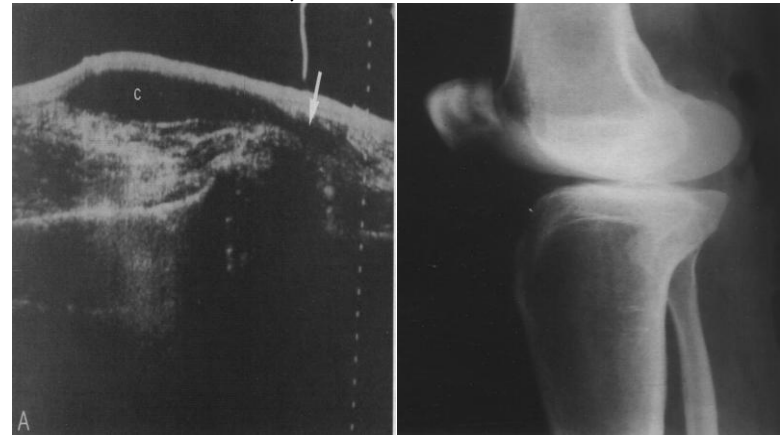


ارتیروگرافي ډېر ډولونه حذف کوي. يعنې دا چې د دې ځای يې نيولای دی. په اوس وخت کې MR arthrography د مفصلونو د دینو برخو د بدلونونو لپاره انتخابي ازموینه ده او په بڼه توګه تشخیص ټاکلي شي. خاصاً د اوږي په برخه کې (Fig 11.16). د دې ازموینې وړتیا پدې کې ده



چې د غیر نورمالي وتیرې شکمن ډول په ډېره بڼه توګه څرګندوي. التراسوند د رخوه اقسامو د افتونو لپاره غوره ازموینه ده خاصاً په غړو کې لکه سیست

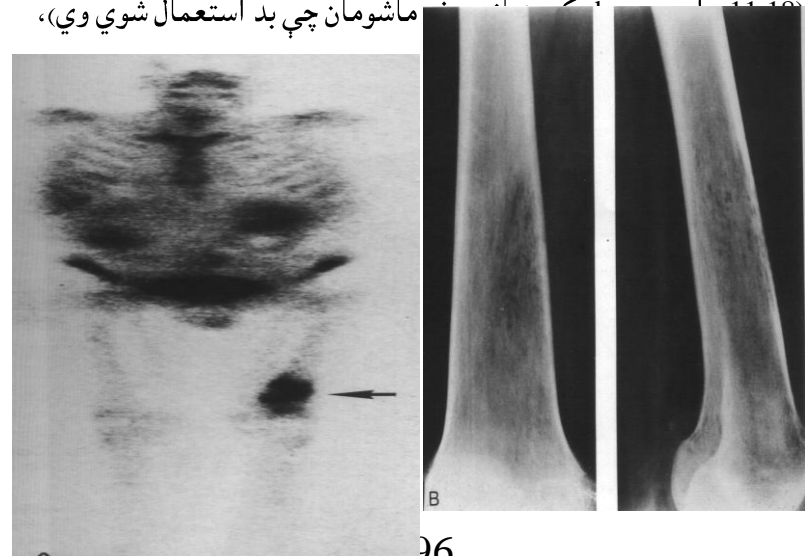
(Fig 1.17) او د Achilles وتر په څېر پکېدو کې. همدارنګه کېدای شي



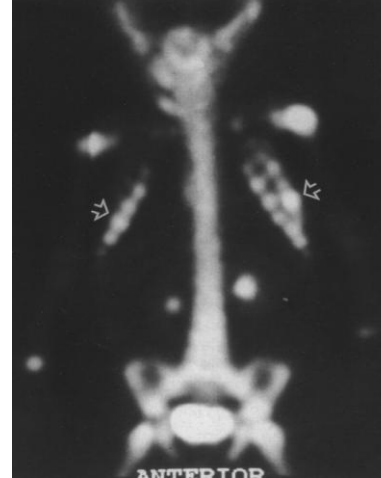
چې دا وږي په تداوی و تیره کې هم رول ولوبوي. التراسوند د فحذي حرقفي يا Hip مفصل د ولادي dysplasia لپاره ډېره ګټوره معاینه ده (CDH). او هغه پېښې تشخیص کوي چې د فحذ د هډوکي راس epiphyses تعظمي بڼه وي اختیار کړي، د التراسوند په واسطه کولای شو چې د فحذ د

هډوکې د راس عضروفي برخه او acetabulum معاينه کړو او پدې ازمويښه کې په حوصيله کې Gonads ته تشعشع نه رسېږي. که چېرې د کوچنيانو ډاکټر ته د حوصيلي په راديوگرافي کې په CDH باندې شک پيدا شي او دا چې غير opaque مواد په رخواه اقسامو کې موجود وي نو د التراسوند په واسطه يې تشخيص کولای شو،

هستوي تصويري مطالعات په عضمي برخه کې چې عبارت دې د هډوکې د راديو ايزوتوپ scan يا او Indium scan د متابولیک غير نورمالي پېښې څخه معلومات ورکولای شي. د دې سره يو ځای Technetium (99m mTc) labeled phosphorus compounds {methyl enedi phosphonate} -cabeled نوې (MDP) او مخلوطه طريقه ده چې غوره لارښوونه کوي. کله چې فاسفورس د ايزوتوپ سره يوځای وي نو په اخته شوو برخو کې چټک بدلون راوړي (ميټابولزم). او تخريبي افتونه لکه Osteomyelitis او تومورونه، د مفصل د التهاب او د هډوکو هغه برخې چې وده مومي په حقيقي توگه يې څرگندوي. په ځانگړي توگه Scan د مفصلي ناروغيو لپاره وصفي نه وي. بلکې راديوگرافي CT او MR بنايې غير نورمالي وټيريښکاره کړي. د هډوکې scan پخوا د ترسيمي راديوگرافي څخه د هډوکې ځانگړي غير نورماله وټيره څرگندوله. همدارنگه کېدای شي چې د متاستاز (Fig 11-100) ماشومان چې بد استعمال شوي وي،



(Fig 11.20) کې هم معلومات ورکړي. د هډوکو scan په منتشر او یا خپرو

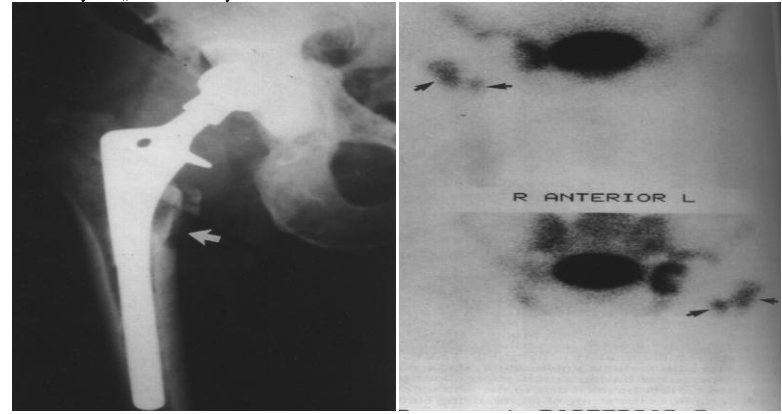


ناروغتیاو کې په زړه پورې ازموینه نده لکه Matiple myeloma په وصفی توگه د هډوکې سکن په دريو مرحلو کې اجرا کېږي. لومړنۍ مرحله يې اوښوي ده چې د 2 څخه تر 5 ثابو پورې پرله پسې تصویرونه ښکاره کوي. دویمه مرحله يې د ایزوتوپ جریان په اوښوي سیستم کې ښکاره کوي. دا مرحله څرگندوي چې د وینې

جریان زیات شوي او که کم شوي دي. او هم دویمه مرحله یا د وینې د طریقې یا pool مرحله ده چې احصایوي تصویر hyperemia څرگندوي لکه چې په اوستیو میالانس کې منځ ته راځي. دریمه مرحله یا ځنډنۍ مرحله په عضمي برخه کې احصایوي تصویرونه ښکاره کوي او دا څرگندوي چې په مربوطه برخو کې د ترسیم له مخې زیاته شوي او یا په ځینو برخو کې کمه شويده (Photopening) پدې صورت کې په نادر ډول د دې سوال پید کېږي چې په فقراتو کې collaps د اوستیو یروزیس او یا متاستاز له کبله پیداشوي دي. څلورمه مرحله د 24 ساعتو په موده کې صورت مومي چې د ایزوتوپ خیال په غیر نورماله فقره کې موجود دی او که فقره نورماله بڼه لري.

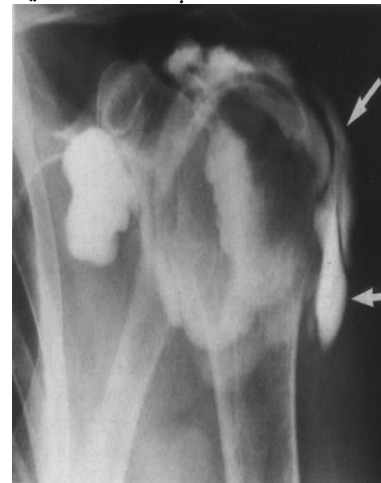لکه چې مخکې مو یادونه وکړه Technetium scan اکثره وخت غیر وصفی وي. په هغه صورت کې چې osteomyelitis شکمنه پېښه موجوده وي نو کولای شو چې په یوه برخه کې په زیاته اندازه ایزوتوپ استعمال کړو. پدې مطالعه کې indium-111 (111in)-labeled هم استعمالېږي چې سپینې حجري طبقه بندې شوي او هغه برخې ښکاره کوي چې التهابي فعالیت په کې موجود دي

(Fig 11.21). د دې څخه زیاتره په هغه ناروغانو کې کار اخلي چې



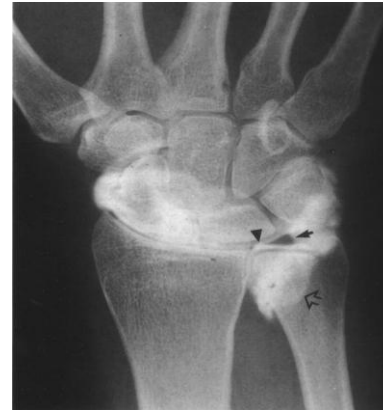متاليك مواد په کې نصب شوي وي. plates, suews, rods, or prostleses  
 دا بايد وايو چې MR په هغه پېښو کې نه استعمالېږي چې په هغې کې  
 مصنوعي ميتال مواد استعمال شوي وي.

Arthrography, د بندو د مطالعي څخه عبارت ده. پدې کې د کثيفه موادو  
 څخه کار اخيستل کېږي او په مفصلي برخه کې ذرق کېږي. د دو مختلفو  
 ډولونو ځينې استفاده کوي. په Conventional يا ترسيمې ارتيريوگرافي

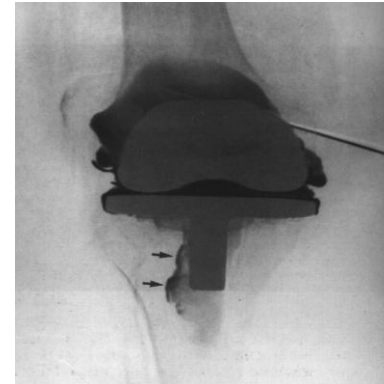


کې ايودين لرونکې مرکبات د هوا  
 او يا بې له هوا څخه د اوږي په  
 مفصل کې ذرق کوي ترڅو چې د  
 ماهيچي يا گرځېدونکي برخي  
 څېرې شوی حالت څرگند شي (Fig  
 11.22). د لاس د بند يا Wrist  
 برخه کې د وترونو د څېرېکېدو

(Fig 11.23) لپاره او په هغه  
ناروغانو کې چې مفصلي درد  
موجود وي د Prosthese

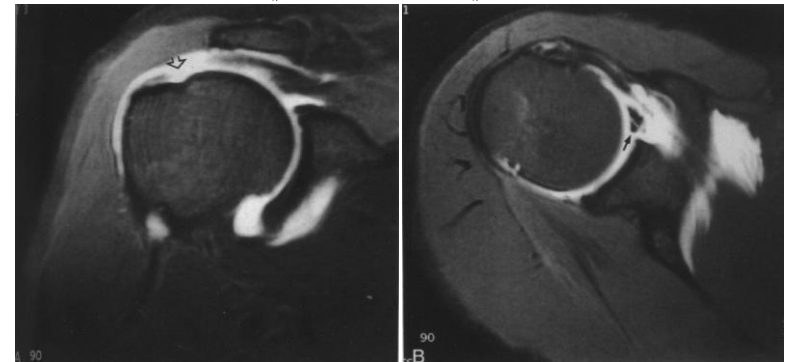


(Fig11.24) لپاره استعمالوي. د اريټيوگرافي دويم ډول عبارت دي د

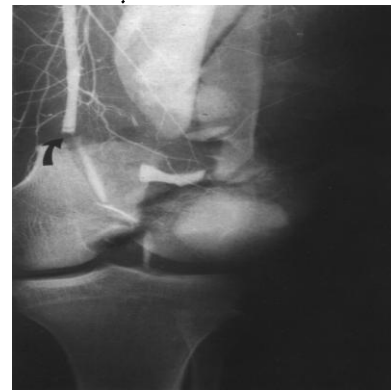

MRarthrogram څخه چې پدې  
عملیه کې د Praramagnetic  
محلول مواد په مفصلي برخه کې  
مخکې لدې چې د MR ازموینه  
اجرا شي ذرق کېږي، (see Fig  
11.16) MR ارتروگرافي بڼه والی  
دا دی چې په ډېره ښکاره او څرگند  
ډول د غضروف tendons (بې وتره)

او وترونو څېرید کېدل ښودلای شي چې دا بدلونونه ښایې د ترسیمي  
مطالعاتو په واسطه ښکاره شي او یا ښکاره نه شي (Fig 11.25).



precutaneous bone biopsy یا د پوستکي له لارې د هډوکو بیوپسی په اوسني وخت کې هغه عملیه ده چې په تشخیصی رادیولوژی کې ترې کار اخیستل کېږي، همدارنگه پدې عملیه کې هر ډول تصویري موادو څخه استفاده کېدای شي تر څو چې افت څرگند او ښکاره شي. TC پدې عملیه کې انتخابي ازموینه ده او کولای شو چې د پتالوژي ازموینې لپاره نسج تر لاسه کړو، د CT د لارښونې سره سم په Osteoid osteomas کې شق اجرا کېږي خو اوس د دې ځای ترسېمي یا Conventional جراحي شق نیولای دی. دا ځکه چې پدې طریقه کې موقعیت په ښه توگه ټاکل کېږي، خطر یې کم دی او ارزانه تمامېږي. د CT د مرستې او رهنمایې سره steroids الکھول او یا methylmethacrylate د هډوکې په تومور او یا د تومور په څېر افتونو کې ذرق کېږي چې په اوسني وخت کې د دې ازموینې څخه په ډېرو غټو طبي مرکزونو کې کار اخلي، د دې عملیې توپیر پدې کې دی چې په osteoid osteomas کې د Radio frequency پروب د ایښودلو په واسطه قطع کېدل منځ ته راځي چې دا عملیه د CT د لارښونې سره سم اجرا کېږي د angiography څخه په هغه ناروغانو کې کار اخیستل کېږي چې د هډوکو په شکمنو تومورې پېښو اخته وي. کېدای شي چې پدې ناروغانو کې په موضوعي ډول تومور په اوعیو کې موجود وي چې د امبولي او شیمو تراپي له کبله پیدا شوي وي. د انجیوگرافي څخه په هغه پېښو کې چې په عضمي برخه کې زیات ترضیضات پیدا شوي وي او په اوعیو کې شکمن



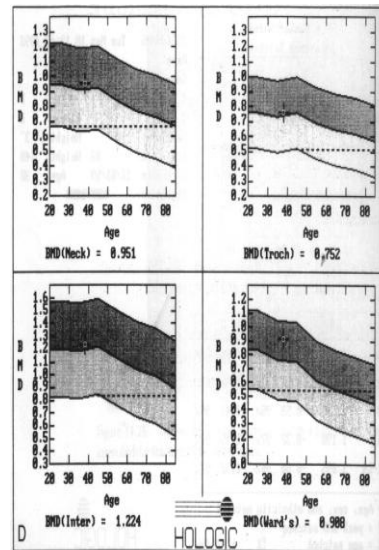
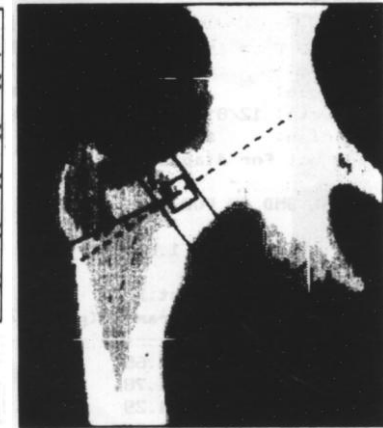
جرحي موجود وي (Fig 11.26).  
هغه ناروغان چې په osteoporosis اخته وي او په هډوکو کې یې منزالي کتلې جوړې کړي وي د څو تصویري میتودونو څخه کار اخیستل کېږي:

(DEXA) nuclear absorp tiomctry {clud xray absorptiometry} calcaneuss او نوې کشف شوی سونوگرام C.T.denistometry هډوکي د سکن لپاره ترې استفاده کوي.

هر يو د دې میتودونو څخه ډېرې گټې لري او نقصان یا زیان لرونکي هم وي د مثال په توگه حساسیت او دقت په اوسنۍ وخت کې DEXA انتخابي عملیه ده (Fig 11.27). که چېرې تاسو داسې ناروغ لرئ چې د هډوکې

Region	BMD	T(30.0)	Z
L1	0.894	-1.10 88%	-0.96 89%
L2	1.140	+0.10 101%	+0.26 103%
L3	1.125	-0.59 95%	-0.41 96%
L4	1.190	-0.32 97%	-0.15 99%
L1-L4	1.095	-0.50 95%	-0.32 97%

◆ Age, sex, and ethnicity matched  
T = peak BMD matched  
Z = age matched  
TK 11/25/96



Densitomch ته اړتیا ولري نو ښه به دا وي چې د خپل رادیولوجیست سره مشوره وکړئ.

اناتوميک کټيټي يا (ANATOMIC CONSIDRATIONS):

په وصفي توگه د عضمي برخې 206 هډوکو څخه د هر يو مطالعي لپاره بڼه Textbook ته اړتيا ده او دا ضروري ده چې پدې هلکه مطالعه وکړي او پوره زده کړه حاصله کړو. دا ځکه چې تاسو د 3-D ساختمانونو سره په عضمي جهاز کې مخامخ ياست. نو غوره موضوع دا ده چې د غلطيو څخه مخنيوي لپاره زياته زده کړه وشي.

هډوکي د منظرو له مخې په پنځو ډولو ويشل شويدي:

- 1 \_ اوږده هډوکي چې دوه نهايته يا سرونه او تنه يا shaft لري (فخذ، عضد او Phalages د اوږدو هډوکي کوچنی ډول دی).
- 2 \_ لنډ هډوکي چې شپږ طرفو کې دي (carpal and tarsal bone)
- 3 \_ اوار هډوکي (Calvaria, ribs, oscoxae and sternum) .
- 4 \_ غير منظم هډوکي چې ډېرې خواوي لري (فقرات).
- 5 \_ Sesamoid هډوکي چې Periosteum څخه جلا شوي وي او په tendons ( ) کې منځ ته راځي (په زياته اندازه په Patella کې موجود وي).

هډوکي د جوړښت له نظره په دوو ډولو دي چې يو يې عبارت د Compact (کتيف) هډوکي او يا Spongy) cancelloums (هډوکي. اوږده هډوکي په دريو برخو ويشل شوي دي چې عبارت د epiphysis يا د ودې مرکز، metaphysis چې د فيزس يا Growth plate سره نژدي برخې څخه عبارت دي او diaphysis يا تنه. اوار يا پلن هډوکي لکه حرقفه چې ميتافزيبل برخې يې په مساوي توگه ځای لري. د هډوکو موقعيت او د هغوی منظري د ځېنو افتونو په طبيعت کې ډېر اهميت لري.



پټالوژيک کټنه ي (PATHALOGIC CONSIDERATIONS):

د هډوکو او بندونو ناروغتياوي په ساده توگه يعنې ABCS تر څپرني لاندې نيسو.

A - اناتوميک منظره او د غير نورمالو وتيرو تصنيف بندي.

B - عضمي منرالي بڼه او د غيرو نورمالو حالاتو شکل.

C - عضروف (مفصلي برخي) غير نورمال حالت.

S - د رخوه اقسامو غير نورمالو حالات.

د پتالوژي له نظره د عضمي برخي ناروغتياوي په شپږو برخو ويشل

شويدي چې عبارت دي له: ولادي، التهابي، ميتابوليک، نيوپلاستيک،

ترضيضي او وعايي څخه. او دوم ډول يې عبارت د مختلفو او يا نورو څخه.

او دا هغه برخه د ناروغۍ ده چې پورتينو شپږو ناروغيتاوو څخه يې يوه هم

نه وي.

د عضلي عضمي سيستم د ناروغتياوو په تشخيص کې بايد دا لاندې ټکي

په نظر کې ونيول شي او په منطقي او علمي توگه ترې يادونه وشي.

## خپرېدل يا (Distribution) :

د هډوکو او بندونو د ناروغتياوو خپرېدل د ناروغۍ په تشخيص کې ډېره مرسته کوي او د مرضي وتيرې يا پتالوژي په هکله معلومات ورکولای شي. افت بنايې په ځانگړي توگه يو هډوکى او يا يو بند اخته کړى وي. او يا دا چې په خپاره ډول يې زيات هډوکي او بندونه اخته کړي وي په احتمالي توگه هر هډوکى يا بند ته خپاره شوي وي او د پورتنيو شپږو پتالوژيک وټېرو څخه چې يادونه وشوه يوه يې غوره کړي وي چې په 10. 11 جدول کې ترې يادونه شويده. دلته د دوو ډولو ناروغتياو څخه يادونه کولای شو چې په خپاره ډول بڼه غوره کوي چې عبارت د نيوپلاستيک او ميتابوليک ناروغيو څخه دي. سره له دې چې ميتابوليک ناروغتياوي د منتشر ناروغيو په لړ کې گڼل کېږي لکن کله کله کېدای شي چې په يوه او يا زياتو هډوکو کې ځاى ونيسي د دې د مثال څخه په 11.2 جدول کې يادونه وشوه.

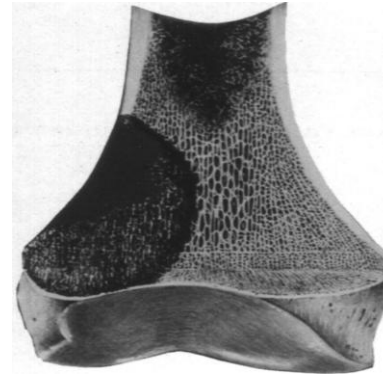
## بدلېدونکي يا متغيره پيشگويې يا (Predictor variables):

د يولس (11) بدلېدونکي پيشگويې څخه يادونه شوېده چې د هډوکو او بندونو صحيح راديوپتالوژيک تشخيص کې مرسته کوي چې په 11.3 جدول کې ترې يادونه شوي او څه ناڅه يې په لاندې ډول څېړو. که په لنډه توگه يادونه وکړو نو دا توپېر يا مختلف حالتونه د تومورونو د تشخيص په برخه کې لټول کېږي پدې ډول چې د هډوکې لومړى تومورنه، استثنايې myeloma ده او يا نادر افتونه دي. تاسو حقيقي تشخيص نه شى ټاکلای او هم په تصنيف بندي کې د ستونزو سره مخامخ کېږئ. او دا هم په مشکل سره پيژنئ چې پېښې تجاوز کړي او که نه نو په داسې حالاتو کې به بڼه دا وي چې بيوسي اجرا کړل شي.

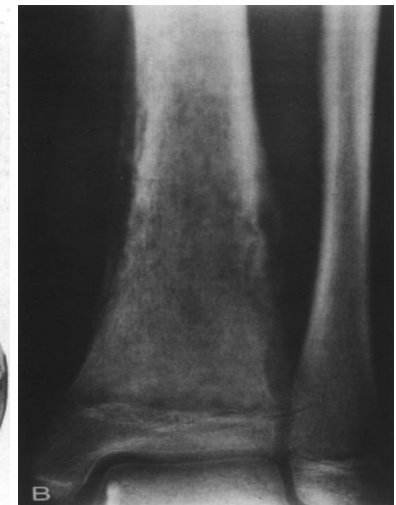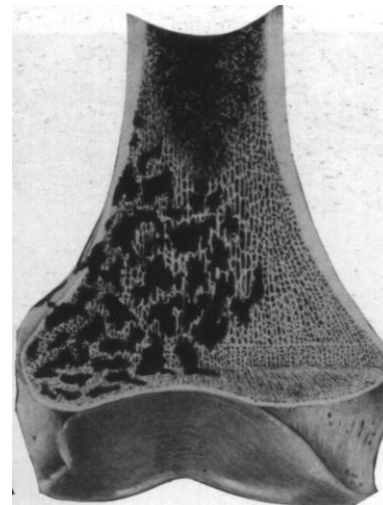
د اذنت ذمه لمت يا سلوك او با (BEHAVIOR OF THE LESION):  
 د هډوکو افتونه بنسايي په لومړي توگه osteolytic بڼه ولري، destroying،  
 osteoclastic، اوسټيولو بلاستيک (د هډوکي جوړونکي، عکس العمل يا  
 جبران کونکي) او يا کله کله د دواړو مخلوطه ډول موجوده وي. د هډوکي  
 اوسټيولاتيک تخريب کونکي وتيره په درې ډوله ده: جغرافيايي (Fig

moth eaten، 11.28) يا بيد

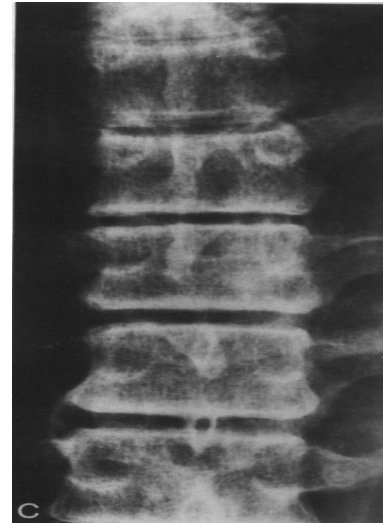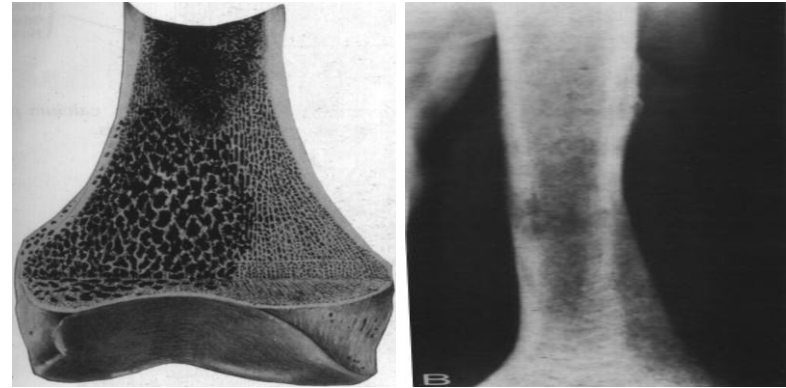
خورده يا د ولي په خپر خرابتيا



(Fig 11.29) او نفود کونکي



(Fig 11.30) . د هډوکي جغرافيوي ډول تخریب هغه حالت څخه عبارت

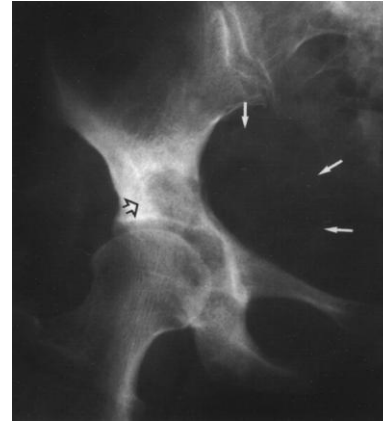


دی چې په زیاته اندازه د هډوکي برخه له منځه تللي وي او په اسانۍ سره د سترگو په واسطه وکتلای شو (Fig 11.28) . د ولی په څېر تخریب د هغه بدلون څخه عبارت دی چې په هډوکي کې کوچنی سوری منځ ته راشي او زیاتره تجاوزي بڼې ته ورته والی ولري. (see Fig 11.29) . نفوذي تخریب د هغه منظرې څخه عبارت دی چې په کوچنی اندازه هډوکي کې نقیصه منځ ته راغلي وي.

د پتالوژي له نظره دا افت په هډوکي کې په خپاره ډول ارتشاحات څرگندوي چې په Haversian system کې موجود وي. او په ډېرو پېښو کې د هډوکي تخریب ښکاره کوي. نفوذي تخریب تجاوزي بڼه لري او په هډوکي کې د گردو حجرو په څېر تومورونه څرگندوي (Ewing tumor, myeloma, Reticulum cell sarcoma) {see Fig 11.30} او یا اوستیومیالایټس.

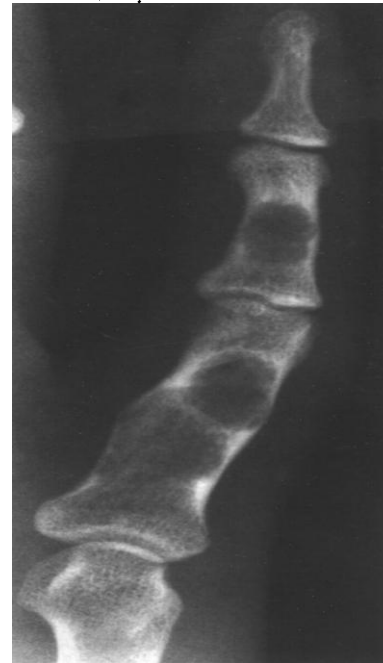د هډوکي او يا بند اخته (BONE OR JOINT INVOLVED):

11.31 څېنې ناروغتياو د هډوکو او بندونو اخته کېدو ته ميلان لري په شکل کې دا موضوع بنودل شوېده. د مثال په ډول (Fig 11.32)



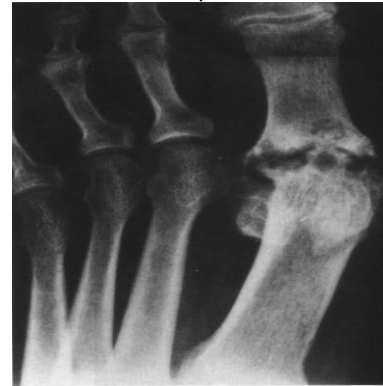Chondrosarcomas حوصيلي ته ميلان لري او انتخابي برخه يې ده

(Fig 11.33) همدارنگه Phalanges او د metacarples برخې هم اخته

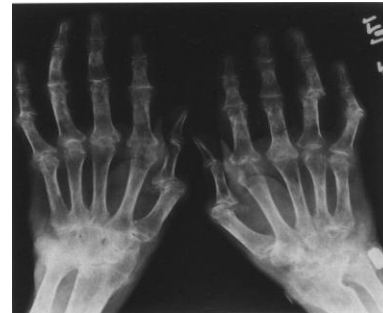


کوي، د Paget ناروغي په زیاته اندازه دومره زیاته نه وي یا د مضایقي سبب گرځي. د نقرص ناروغي د لاسونو او د پښو د هډوکي اخته کوي

(Fig 11.35) ، روماتوئيد ارترا تيش په لاسونو او پښو کې ځای نېسي

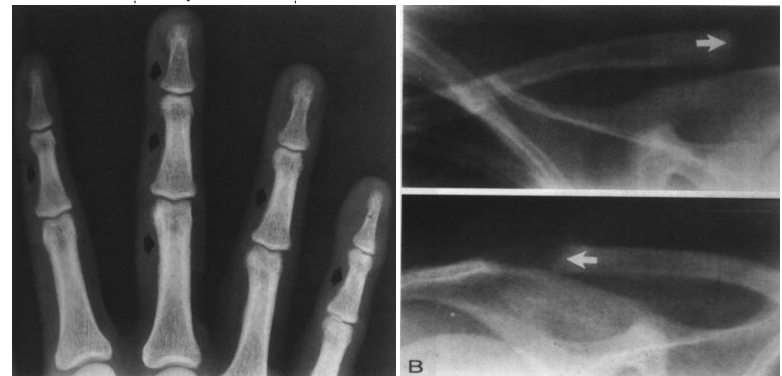

(Fig 11.36) او Hyperparathyroidism زياتره وخت سره د تومورو



اخيرينې برخې او د پښو او لاسونو هډوکو کې مرضي پېښه پيدا کوي.

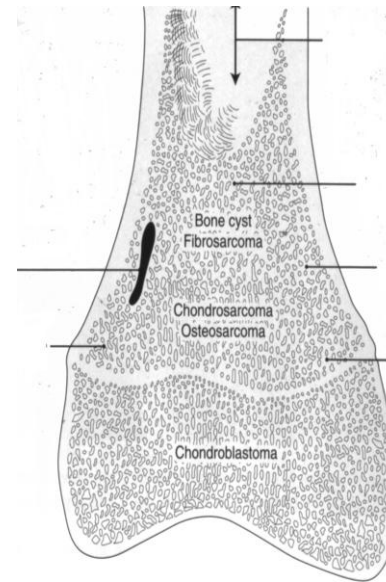
(Fig 11.37) ، دا ډېره مهمه ده او بايله په باند مو وي چې هر ناروغې ښايي په غير



معمولي ځای کې پيدا شي (د مشال په ډول Chondrosarcoma د سر په قاعده کې) . له چې دا مرضي وټېره مېخ ته راشي خو په پوره توگه غير و صغې موقعيت غوره کوي

ځای نیول په هډوکي او یا په د (LOCUS WITHIN BONE OR JONIN):  
 د افت ځای نیول په هډوکي یا مفصل کې د هغې د پیژندنې په هکله اهمیت  
 لري.

زیات افتونه دي چې د epiphysis ، میتافیزس او یا د یافیزس انتخابوي د  
 هډوکو د تومرونو زیاتره موقعیت په 11، 38 شکل کې بنودل شوي دي.

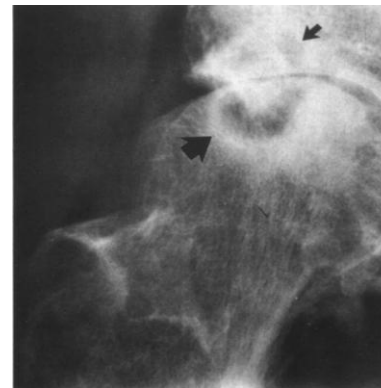


غیر نیوبلاستیک ناروغي هم په  
 هډوکو او مفصلونو کې انتخابي  
 ځایونه لري.

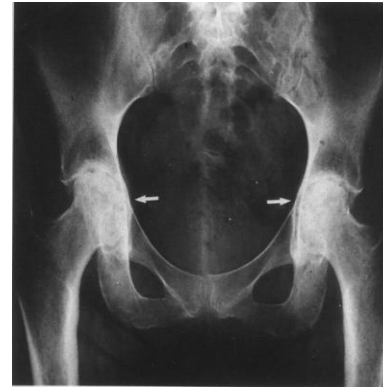Osteoarthritis اکثره وخت د  
 غټوبندونو سطحې غوره کوي

(Fig 11.39) . او روماتوئید ارتراټیس د همدې مفصلونو دننې سطحې

اخته کوي

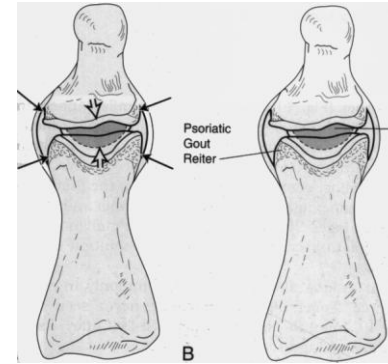


(Fig 11.40) . اوستیومیالائیس diametaphyseal برخو ته میلان لري.



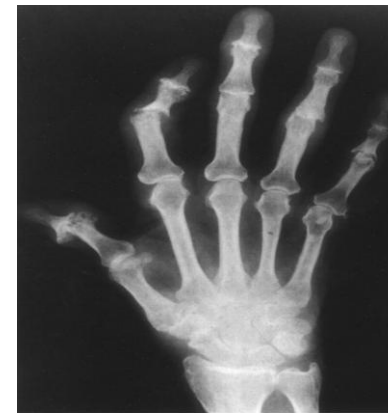د مفصل د التهاب پېښې یوازې محیطي مفصلي برخې نه اخه کوي. بلکه د مفصل شاوخواو کې هم ځای نیسې او د مفصل محیطي برخو کې هم کتل کېږي. هر Synovial مفصل د دريو برخو څخه جوړشويدي. غضروفي قسمت سطح، هغه برخه چې د غضروف نه

لري یعنی د مفصل د شاوخوا برخه او د مفصل کپسول (Fig 11.41) .



روماتوئید ارتراټیس او Osteoarthritis لومړنۍ پلا غضروفي برخه اخته کوي

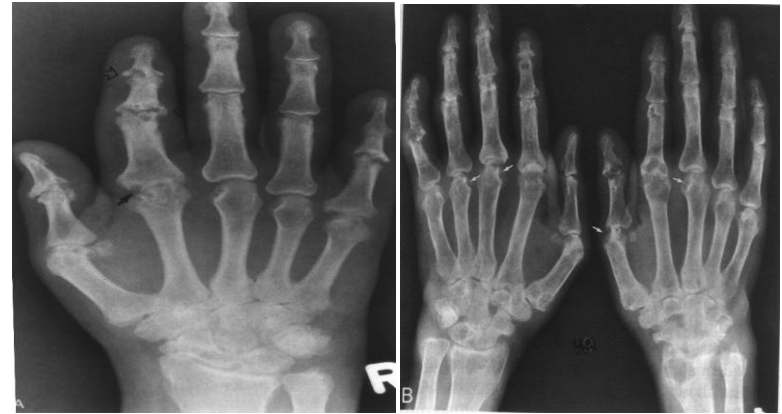(Fig11.42) نقرص، Psoriatic arthritis او Reiter arthropathy د مفصل



د شاوخوا برخو کې ځای نیسې

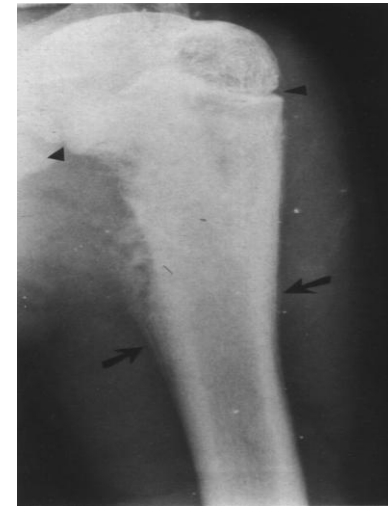

(Fig 11.43)



د ناروغ عمر، جنس او نژاد با (AGE, GENDER AND RACE OF THE PATIENT):

دهلوكو ناروغتياوي د ناروغانو د عمر سره اړيكي لري. په يو كلن كوچني كې د عضد هيلوكې په تنه كې د Ewing تومور خيال (Fig 11.44) كتل كېږي. دا افت د زړو خلكو د



هيلوكي د خبيثي لمفوما سره ورته والي لري (Retieulum cellsarcoma). د دې امكان شته

چې د هيلوكې د خبيثي پېښې تشخيص د ناروغ د عمر له مخي وكړل شي د مثال په ډول كه چېرې د ناروغ عمر د يو كلنۍ څخه كم وي نو زياتره د Neuroblastoma خوا ته فكر كو چې پدې عمر كې د دې تومور پېښې ډېرې زياتې وي.

په لومړي لس كلنۍ كې د Ewing د تومور واقعات زيات وي. كه چېرې د ناروغ عمر د 10 \_ 30 كلونو پورې وي نو د Osteosarcoma او Ewing تومور واقعات زيات په اوږو هيلوكو كې منع ته راځي. د 30 \_ 40 كلنۍ

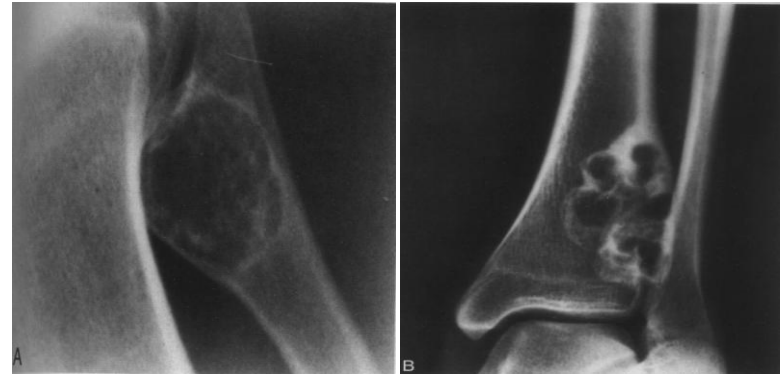
عمر کې د خيښې Sarcoma واقعات او که عمر د 40 کلنۍ څخه زيات وي د متياستاتيک کرسينوما ، Multiple myeloma او Chondrosarcoma پېښې ډېرې ليدل کېږي. يو شمېر ناروغتياوي په مختلفو عمرونو کې منځ ته راځي د مثال په ډول د Paget ناروغي هېڅکله په داسې ناروغ کې نه شو ليدلای چې عمر يې 40 کلونو څخه زيات وي Infantil cortical hyperostosis (caffy disease) هېڅکله په داسې ناروغ کې نه پيدا کېږي چې عمر يې د يو کلنۍ څخه زيات وي.

زياتې ناروغتياوي د جنسي له نظره موجودي وي. د Page ناروغي زياتره په نارينه وو کې پيدا کېږي. روماتوئيد ارترايټس Fibrodysplasia او د حرقفي فحذي مفصل ولادي dysplasia زياتره په ښځينه وو کې لېدل کېږي.

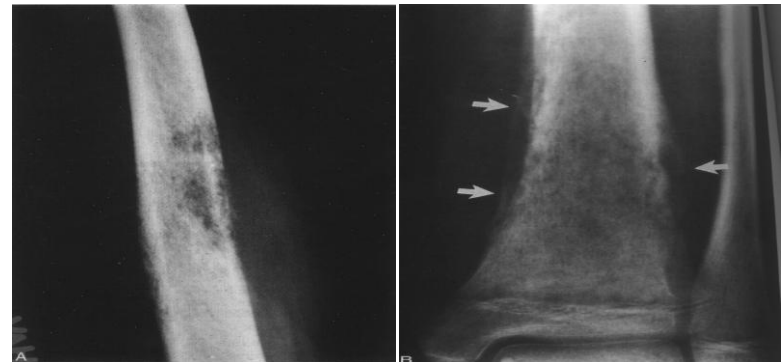
په ځينو ناروغيو کې نژادي مسله اغيزمنه وي لکه sickle cell ناروغتياوي (Africandeseent) ، (Mediterranean descent) او Gaucher ناروغتياوي (Ashkenazi Jewish desceng) .

## د څنډې يا حاشیوي افت (MARGIN OF LESION) :

په sclerosis برخه د افت او نورمال هیلوکې تر منځ په نری او د لیکې په څېر څرگند ډول د کتنې وړ وي چې د هیلوکې د نورمالې برخې او غیر نورمالې سره جلا کوي (Fig 11.45) چې غیر تجاویزي او سلیمې وتیرې بانډې دلالت کوي، د بېلې خوا



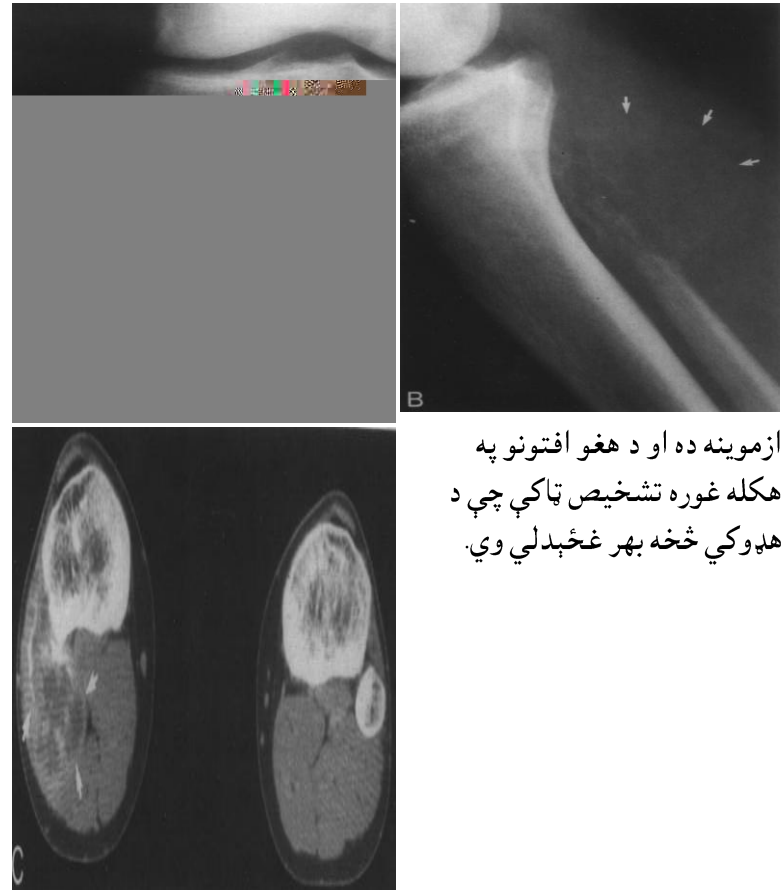
په پراخه او زیاته اندازه ځای چې په واضح ډول د کتنې وړ نه وي او د نورمال او غیر نورمالې برخو تر منځ موجود وي زیاتره وخت په تجاویزي پېښې یا افت دلالت کوي (Fig 11.46) د دې افتونو تر منځ د توپیر د ودي بانډونه له مخې کپړې که



چېرې يې وده په ځنډنې توگه وي نو زیاتره وخت هیلوکې Fibroxanthoma(see Fig 11.45) او بیا د چې د نری رنځ مجراني خواته فکر کېدای شي چې په بطني ډول پر مخته لگ کوي او که چېرې تجاویزي ودر یا په چټکۍ سره وده وکړي نو د خبیثت نومور یا Osteomyelitis خواته فکر کېدای شي هیلوکې په واضح ډول د کتنې وړ نه وي. سکالروتيک څنډې د پېر او مغشوش یا جدار شته والی په التهابي وتیرې لکه Osteomyelitis او یا نری رنځ دلالت کوي.

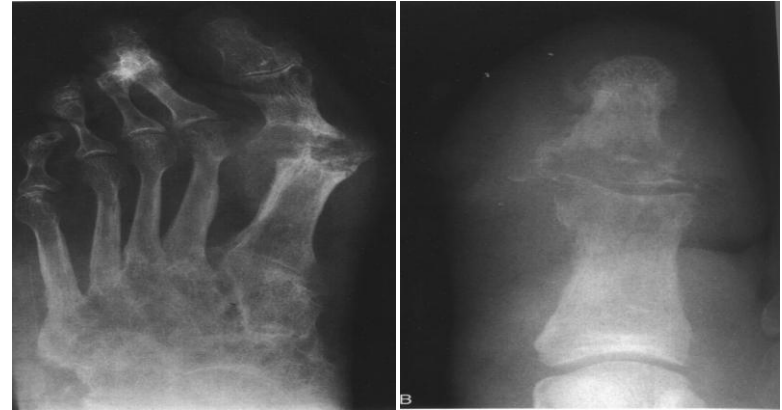## د افت منظره يا (SHAP OF LESION) :

د مرضي پېښې منظره د ودې د چټکتيا لپاره لارښونه کوي. د هغه مرضي پېښې چې اړدوالی یې د پلنوالی څخه زیات وي او د هډوکې په تنه کې ځای ولري زیاتره د غیر تجاوزي سلیمې پېښې خوا ته فکر کېږي په داسې حالت کې افت پرمختګ او وده کوي لکن وده یې د هډوکي د نشونما څخه چټکه یا سریع نه وي، د بلې خوا په هغه صورت کې چې مرضي وتېره د هډوکې څخه پراخه وي او هډوکې یې څپرې کړي وي او رخوه اقسامو ته یې تجاوز کړي وي دا په تجاوزي ډول (Fig 11.47) دلالت کوي MR ډېره غوره او ښه

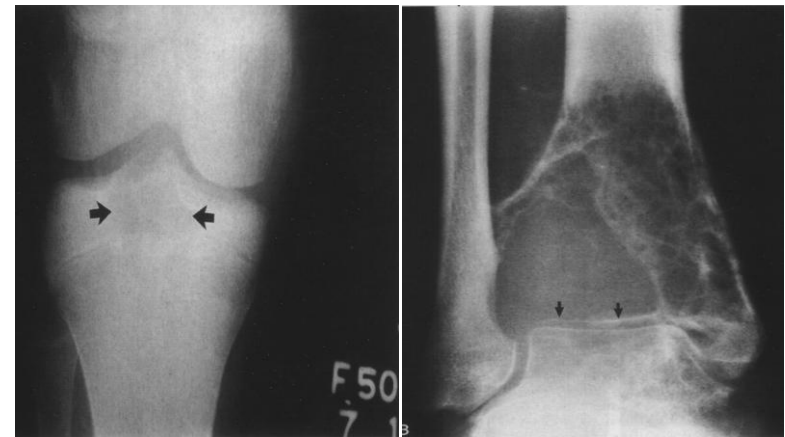


د بند د برخې اخته کېدل او یا د هغې څخه تېرېدل  
:(JOINT SPACE INVOLVED OR CROSSE)

که چېرې مرضي وتیره بند اخته کړي او یا ورڅخه تېر شي نو دا زیاتره التهابي منشا لري. په عمومي توګه دا سلیمې پېښې دي چې خپلې واقعاتو خواته فکر نه کوو (Fig 11.48). انتان کولای شي چې د مفصلي

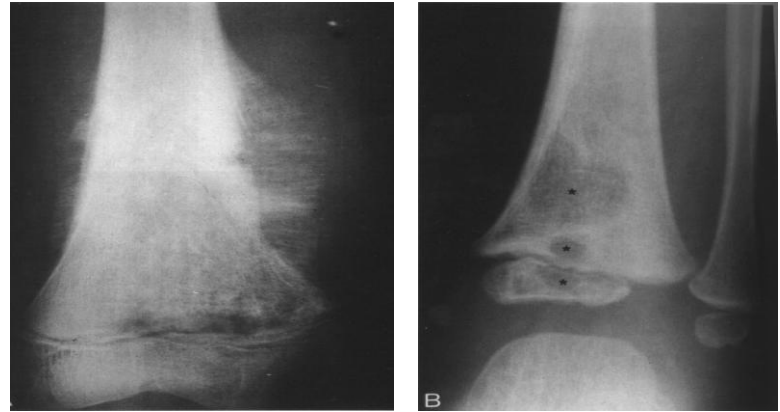


برخې څخه تېر شي لکن تومور دا کار نشي کولای. تومورونه د هېوکو نهایت غوره کوي لکه Chondroblastoma او Giant cell تومور (Fig 11.49)



(11.49، دوی کولای شي چې مفصل ته ورسېږي. لکن تېرېدای ترې نه شي. زیاتره خبیث تومورونه په غضروفي برخه کې ځای نیسي یعنې دا چې

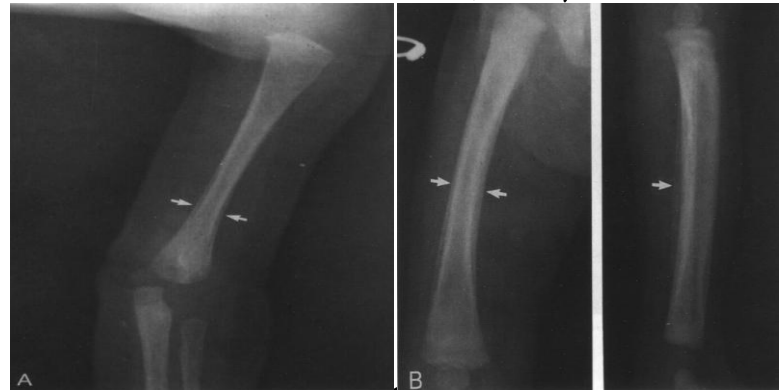د growth plate برخو کې دي (Fig 11.50). افت د مفصل په دواړو خواو



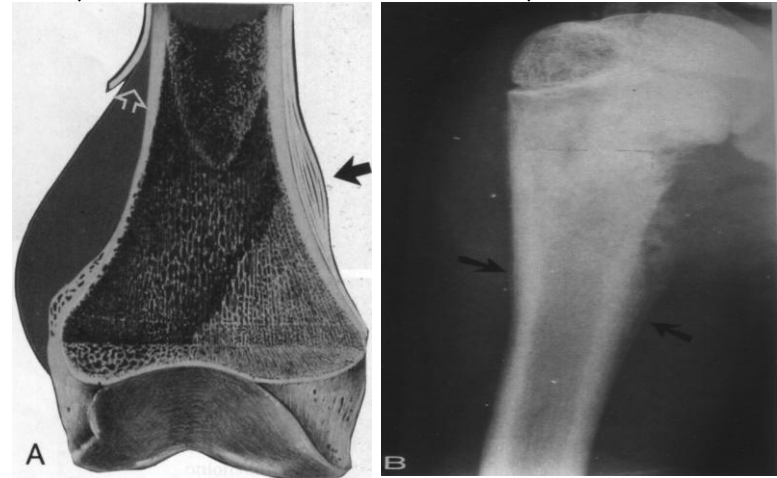
کې ځای نیسې او د کورتيکل برخې اخته کوي او په پوره توگه د هډوکې مرضي وتيره څرگندوي او په کمه اندازه مفصلي برخه کې وي.

د هډوکي عکس العمل يا (Bony REACTION):

عضمي عکس العمل د پيريوست د عکس العمل څخه عبارت دي چې sclerosis او شمعي په څېر ښکاره کېږي. د پيريوست عکس العمل په څلورو مختلفو ډولونو دي چې عبارت دي له: جامد، پافي پانې يا د پياز په څېر کاغذي بڼه، د کوچني سيخ په څېر (د لمر د سوختگۍ په ډول" يا د وينتانو نهايات)، او يا د Codman triangle يا مثلث په ډول څخه. جامد شکل (غير قطع شوي، راتول يا موجي) د پيريوست عکس العمل د 2mm څخه چې زيات وي نو په سليمه پېښه دلالت کوي. دا زياتره په اوستيو ميالاتيس کې پيدا کېږي (Fig 11.51) او همدارنگه د کسر د

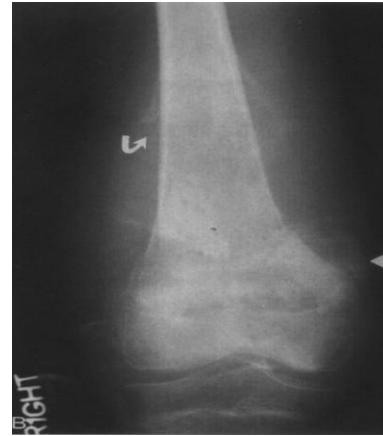

روغبدو په مرحله کې هم کتل کېدای شي.  
 پانې پانې یا د پیاز په څېر کاغذي ډول د پیریوست عکس العمل په هغه  
 پېښو کې پیدا کېږي چې په هډوکي کې په پرله پسې توګه یا تکراري توګه  
 زخمونه منځ ته راشي.  
 دا نښه د Ewing تومور یا د هډوکي د Reticulum cell کرسټینوما لپاره  
 Pathognomonic ده. دا ډول پېښه هم د هډوکي په تکراري زخمونو کې په  
 هغه کوچنیانو کې منځ ته راځي چې بدخویه وي (abuse). د پیریوست د  
 پانې په څېر عکس العمل کې باید د هغې پیروالی ته پاملرنه وشي. په  
 Ewing تومور کې د پیریوست عکس العمل نری، غیر منظم او ګډوډ یا  
 غیر تشکیل شوي بڼه کې موجود وي (Fig 11.52). د سلېمي پېښې لکه



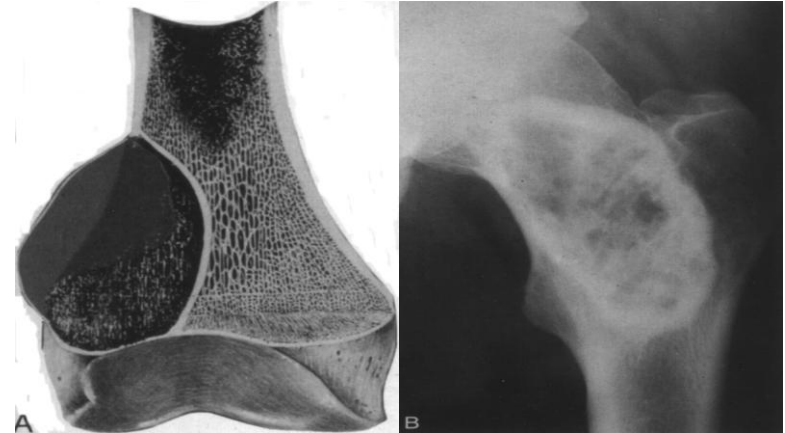
اوستیو میلاتیس یا تکراري ترضيضات په (بدخویه هلکانو) په (Fig  
 11.35) کې ښودى شو چې عکس العمل پېره او موجي بڼه لري. د کوچنیو  
 سیخونو، د لمر د سوختګۍ یا د وینستانو د نهایتو په څېر د پیریوست  
 عکس العمل زیاتره وخت د هډوکو په خبیثو پېښو کې پیدا کېږي (Fig  
 11.45) چې زیاتره واقعات په یې په osteosarcoma کې لیدل کېدای شي.  
 کله کله د پیریوست دا ډول عکس العمل په Metastatic squamous cell  
 تومورونو کې هم منځ ته راځي،

د Codman مثلث په څېر بدلون د periostum د لوروالی سبب گرځي (see Fig 11.52 A and 11.54B) په



پخوانیو وختونو کې دا بدلون د تومور لپاره وصفي نښه گڼل کېده. سره لدې چې دا په سلیمو واقعاتو کې هم منځ ته راځي چې عبارت دي د پیریوست لاندې هیمورژ د هر سبب څخه وي، په Scurvy او بد اخلاقو هلکانو کې، sclerosis د هډوکي په هغه برخه

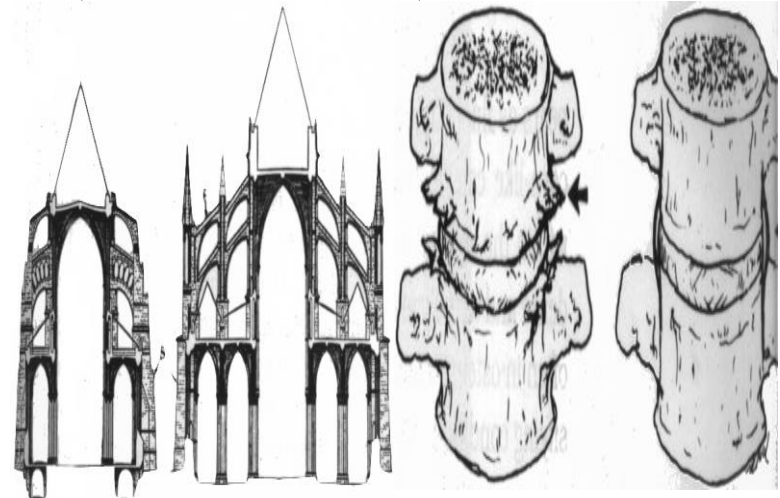
کې موجود وي چې په ناروغۍ اخته وي او په عمومي توګه په سلیمه پېښه دلالت کوي (Fig 11.55). د شمعي په څېر بدلون چې په هډوکي کې



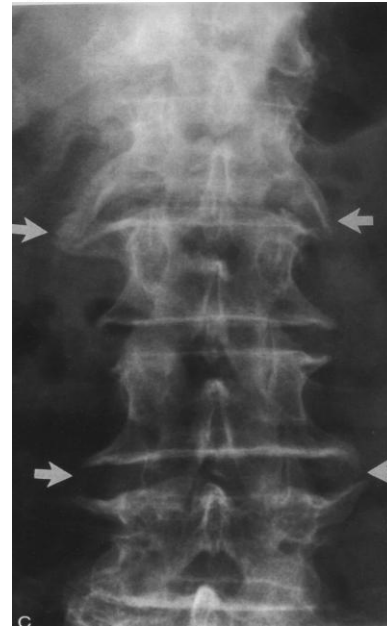
څرګند شي پدې دلالت کوي چې دوباره جوړښت یا تعمیری وتیره صورت مومي او د دې تعمیری وتیري ته Goutic (د معماری یوه طریقه ده چې په دولسمې څخه تر شپاړسمې پېړۍ پورې په باختر کې رواج درلود) معماری طریقه هم وايي. دا پېښه زیاتره وخت د هډوکو د مفصلونو په استحالوي ناروغتیاو کې چې osteophyte منځ ته راځي لیدل کېږي



(Fig 11.56) او هم کېدای شي چې د مفصلونو په انتهايي پېښو کې

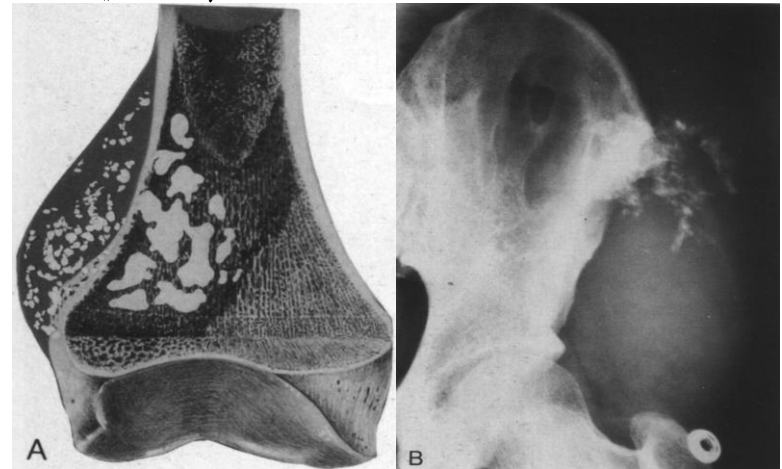


syndesmoses سره وکتل شي.



د متریکس جوړښت یا (MATRICES PRODUCTION) :

متریکس د هغه موادو د جوړښت څخه عبارت دي چې د څو توموري پېښو له سببه پیداکېږي. کېدای شي (Osteoid, Chondrod (cartilagineous)) (هډوکي) او یا په مخلوط ډول وي. کاندروئید متریکس په نري نازکه، نقطه یي شکل کلسفیکشن، حلقه یي د c او یا O په ډول او یا په متعدد ډول د بوي داره ذراتو یا Pop-corn په څېر کلسفیکشنونه څرگند کړي. ځینې وخت په رخوه اقسامو کې غټه توموري کتله ښکاره کېږي (Fig 11.57) Osteoid مترکس په کثیف ډول وي او خیال یې د هډوکي سره



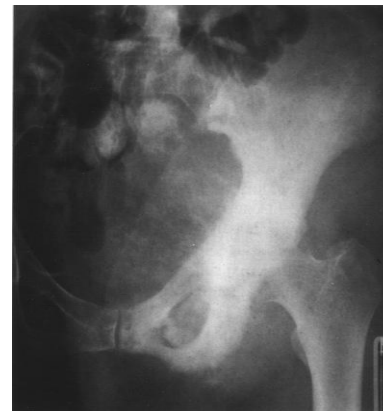ورته والی لري او زیاتره وخت په Osteosarcoma کې پیداکېږي، (Fig 11.58) .

لاکن کېدای شي چې په سلیمه

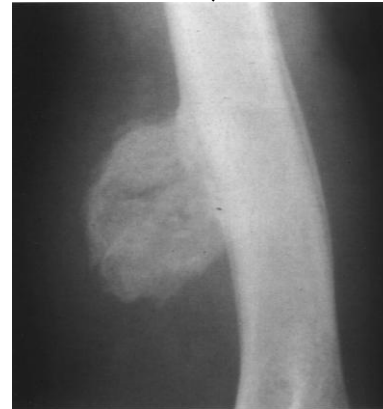توگه هم منځ ته راشي لکه د

هډوکي د جوړښت، myositis

ossificans

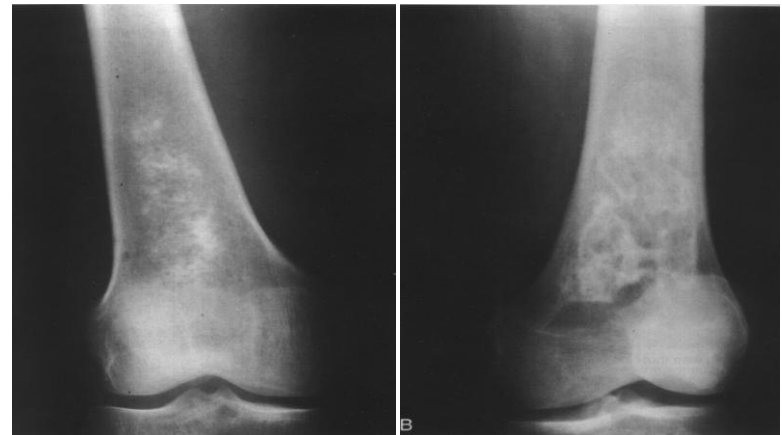


(Fig 11.59) ، په هغه برخو کې چې په رخوه اقسامو کې د هیمورژ او زخم



له کبله تعظمي حالت پیدا شي. د  
تومور متريکس د میوزیت د  
تعظمي حالت سره توپیر کولای  
شي

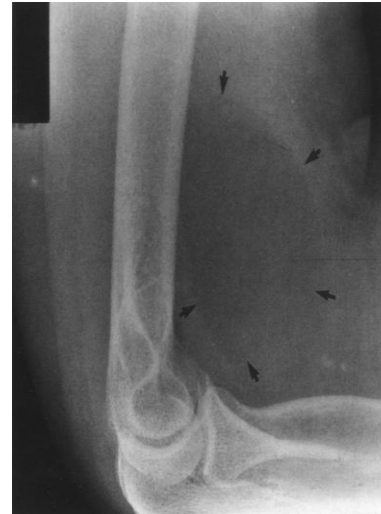(Fig 11.60) . دا د یوه قانون په



توگه قبوله شویده چې توور متريکس کلسفاید شوي وتیره د افت په مرکزي  
برخه کې غلیظه وي ( 11.60A تصویر وگورئ) لکن د نورو پېښو لکه  
(myosist-ossificant or boninfaret) په محیطي برخو کې کلسفیکشن  
خرگندوي.

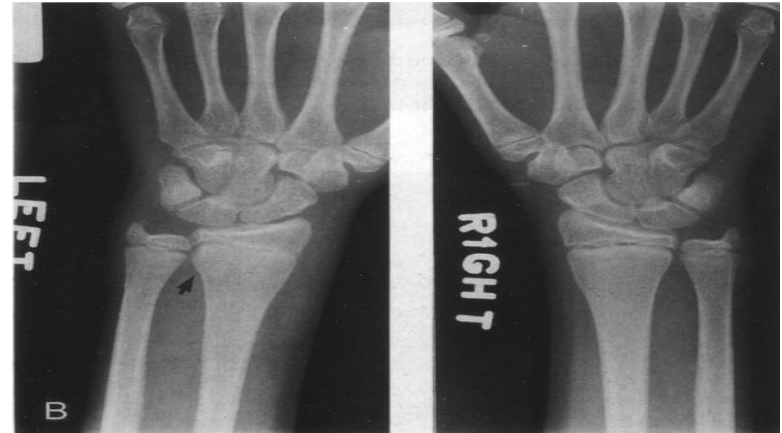
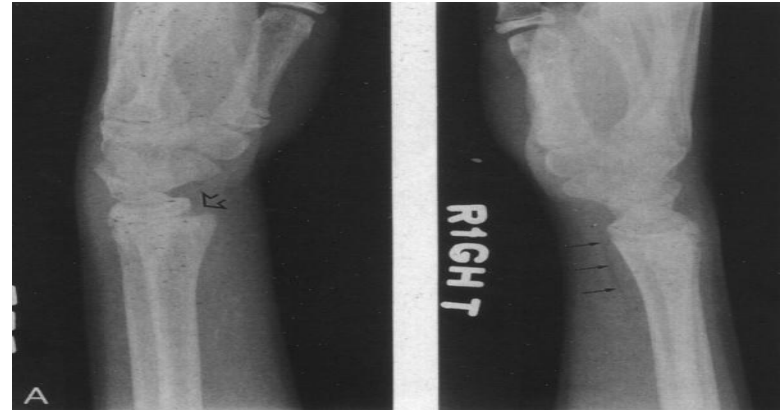
. (see Fig 11.60B)

په رخوه اقسامو کې بدلونونه یا (SOFT.TISSUE CHANGES):  
 د رخوه اقسامو د خپرني په واسطه کولای شو چې د رحم مرضي وتېره او د  
 هېوکو وصفي ناروغيو په اړوند مهمه او غوره لارښونه تر لاسه کړو. د مثال  
 په توگه که چېرې په عضلاتو کې په خپاره ډول ضعيفوالی موجود وي نو د  
 Paralysis، د عضلاتو لومړنۍ ناروغتياوي او يا پرمختللي خواري يا  
 لاغري د خپرې شوي کرسینوما او يا AIDS له کبله منځ ته راغلي وي. په  
 عضلاتو کې پرسېدلي برخه په کتلوي وتيري (Fig 11.61) ، همپورژ،

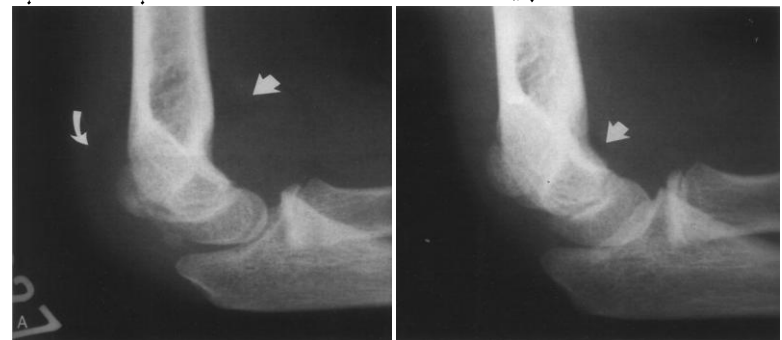


التهاب او يا ازیما دلالت کوي. د  
 عضلي ليکو د نورمالي برخې څخه  
 بيخايه کېدل د مجاورې برخې غير  
 نورماله پېښه ښکاره کوي. د مثال  
 په ډول د لاس د بند د Pronator  
 quadratus عضلي د شحمي ليکي  
 بيخايه کېدل او يا له منځه تلل

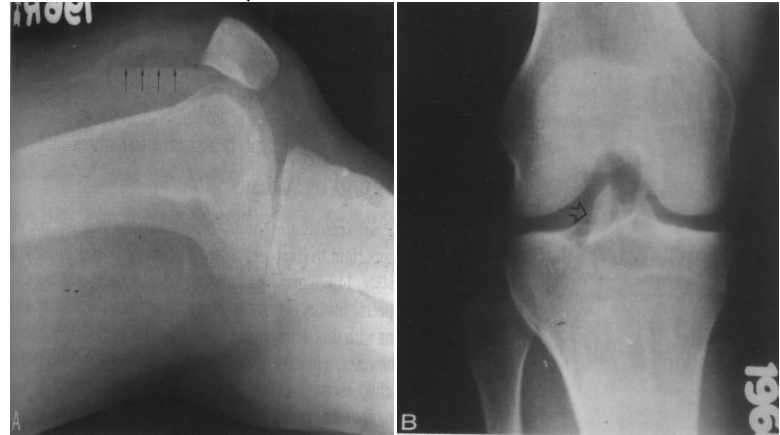
(Fig 11.62)، معمولاً د لاس د بند په کسر دلالت کوي، د ځنگلي د بند د



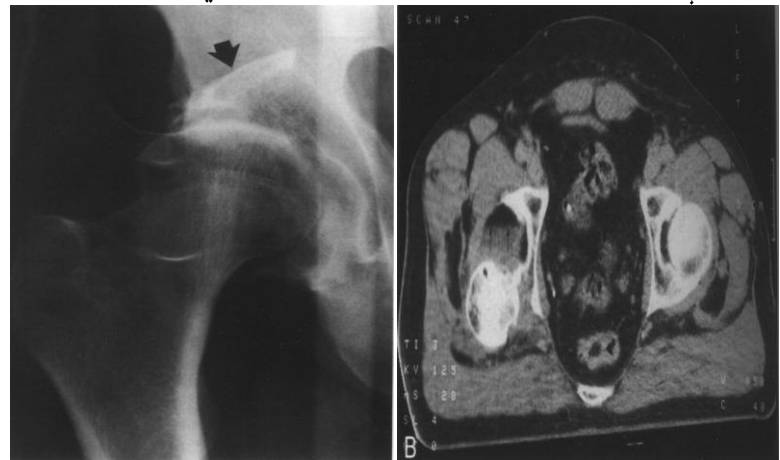
شحمي طبقي لوروالی او یا بیخایه کېدل په مفصلي برخه کې معمولاً د  
ترضیض له کبله پیدا کېږي (Fig 11.63). خو ځینو وختونو کې په التهابي



پېښو کې هم منځ ته راځي لکه روماتوئید آرترائیس. د شحمي برخې سره د مایع د سطحي شته والی (Lipohemarthraus) د زنگانه په افقي ډول رادیوگرافي کې د مفصل د برخې سره په کسر دلالت کوي (Fig 11.64). شحمي هیموژیک و تیره په مفصل کې زیاتره وخت په کسري



پېښو کې د CT ازموینو په واسطه تشخیص کېدلای شي (Fig 11.65).

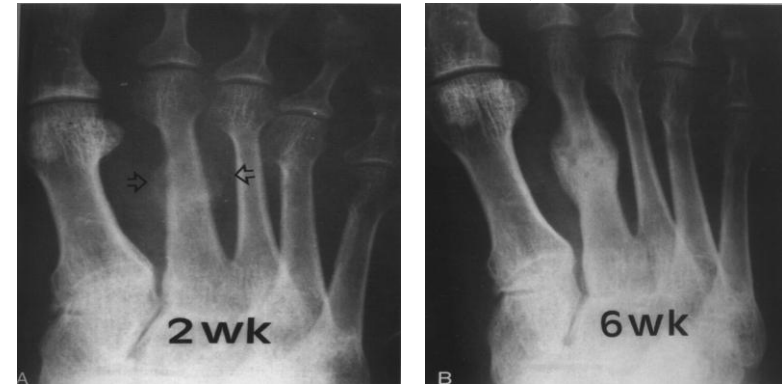

د کلسفیکشن شته والی په رخوه اقسامو کې د ځنډني ترضیض او د منضم نسج د بې نظمیو څخه منځ ته راځي، کله کله پخواني پرازیتیک ناروغتیاوي د رخوه اقسامو په کلسفیکشن دلالت کوي.

## د ترضيض او يا جراحي تاريخچه يا

(TRAUMA OR SURGERY OF HISTORY):

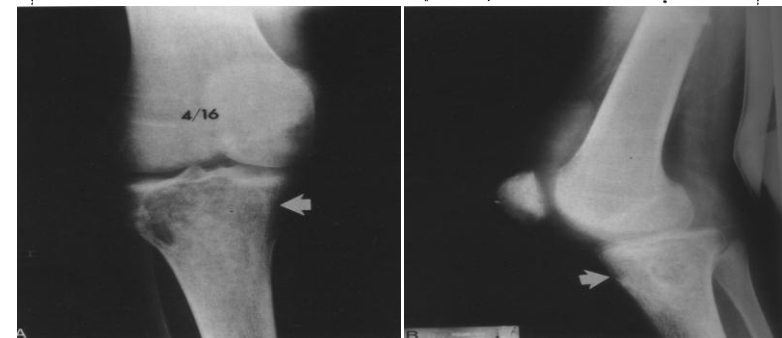
ترضيض زياتره وخت د هډوکوپه برخو کې منځ ته راځي او دا مهمه ده چې تاريخچه يې واخيستل شي دا ځکه چې د فشاري کسر سبب کېدای شي (Fig 11.66) او که چېرې غوره تاريخچه نه وي اخيستل شوي نو کېدای



شي چې د توموري پېښې سره غلطې منځ ته راوړي.

کله کله د ترضيض پخواني پېښې په بې عقله او بېدانه ځواکه کوچنيانو کې ترلاسه کېدای نه شي او نه يې د کسرونو په اړوند په تاريخچه پوهېدلای شو.

په لنډه توگه دا بايل ووايو چې دا ډېره مهمه ده چې په ناروغ کې جراحي عمليات خاصاً په هډوکو او يا بند کې اجرا شويده او هم د جراحي عملياتي روغ شوي حالت چې د هډوکو د graft لپاره ورکړل شوي (Fig 11.67) وپېژنو و دا ډېره مهمه ده چې



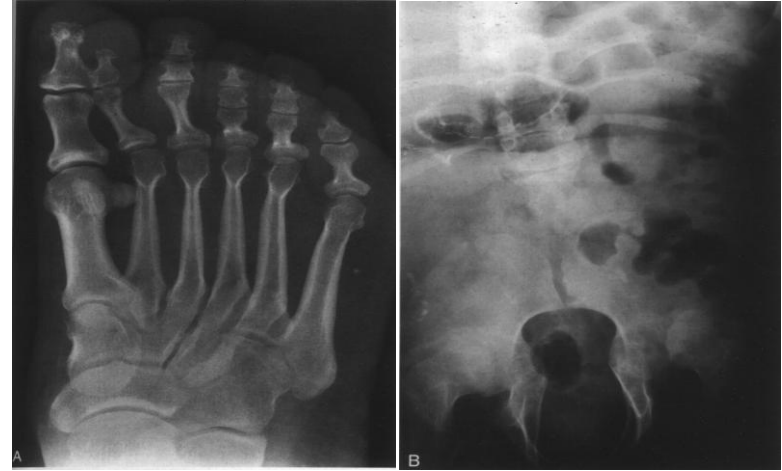د هر پخواني جراحي عمليات په هکله معلومات ترلاسه کړو.

## اضافي کتني يا

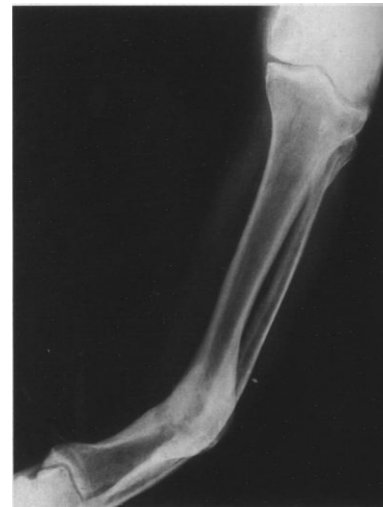### (ADDITIONAL OBSERVATIONS)

د هډوکو اناتومي او تصنيف بندي:

په هډوکو کې سوي اشکال په عمومي توګه په ولادي غير نومالو پېښو دلالت کوي (Fig 11.68). همدارنګه کېدای شي چې د هغې ترضيض څخه



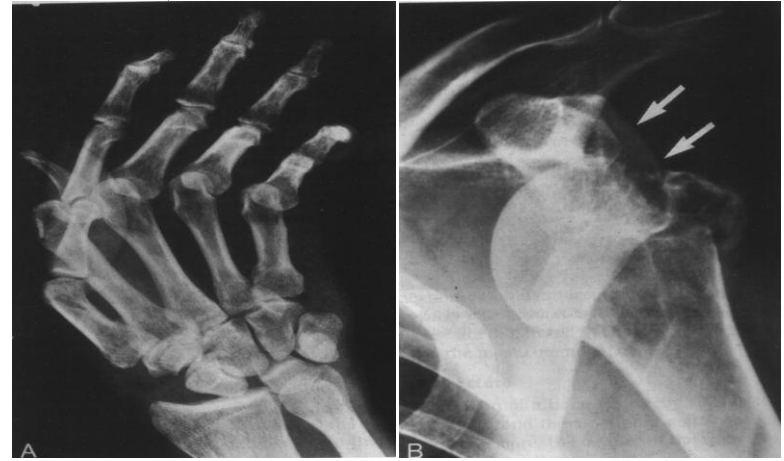
هم منځ ته راشي چې په نيمګړي ډول تداوي شوي وي (Fig 11.69). په



بندونو کې دوه ډوله کورډوالي يا د تصنيف بندي سوي اشکال پيدا کېږي چې عبارت د خوئيدلو يا Subluxations او خلعو يا Dislocations څخه دي. خوئيدل په قسمي توګه د مفصلي برخې ترمنځ د بيځايه کېدو څخه عبارت دي او خلغ عبارت د مفصلي برخې د پوره بيځايه کېدو ته وايي دا وتېري په



11.70 شکل کې د اورې، فحذي حرقفي او گوتو په برخو کې بنودل



شويدي.

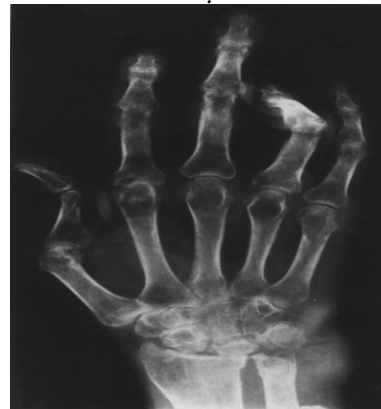## د هډوکي منرالي بڼه او جوړښت يا

(MINERALIZATION AND TEXTURE BONY):

د هډوکو منرالي بڼه په بشپړه توګه د ناروغ د عمر سره، فزيولوژيک حالت او د هغه فعاليت پورې اړه لري چې هډوکي ورسره مخامخ دي. د دې ترڅنګ د Trabeculae جوړښت (نری، نفيس، څپره، تار تار) تاسوته د ناروغ د متابولیک وټيري په اړوند معلومات درکوي. دا ډېره مهمه ده چې د Osteopenia او Osteoporosis په اصطلاحاتو ځان پوه کړو.

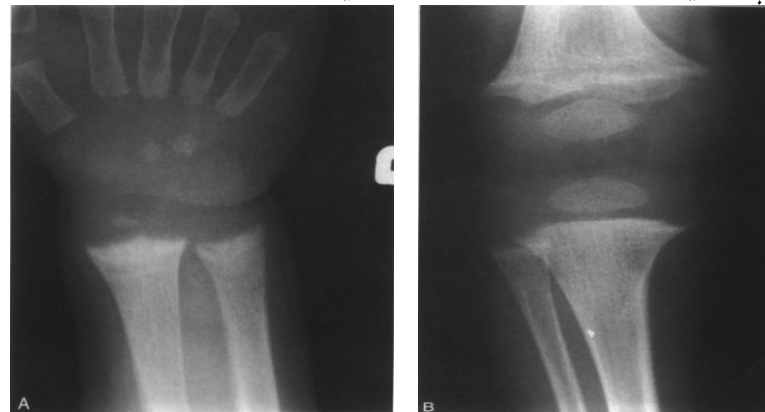
Osteopenia د هغه حالت څخه عبارت دي چې په کمه اندازه د هډوکو منرالي بڼه له منځه تللي وي او د راديوګرافي د پانې پر مخ ښکاره شي. Osteoporosis د هغه اصطلاح څخه عبارت دي چې په وصفي توګه پتالوژيک وټيره د هډوکې په موادو کې منځ ته راغلی وي او د هډوکي په موادو کې پوره کمښت پيدا شوي وي. دا د هډوکي د کثافت، بيوسي او يا د منرالونو د اندازې څخه ټاکلای شو.

اوسټيوپوروزس زياتره وخت په زړو خلکو او هغه ښځو کې منځ ته راځي د menopause مودې ته رسېدلي وي. او په حاد شکل هغه وخت پيدا کېږي چې د اطرافو حرکات محدود شي او يا دا چې حرکات اجرا نکړي. د منرالونو کم والی هم په يو شمېر ناروغتياو کې منځ ته راځي چې د فعاليت کمښت په کې موجود وي لکه د پښتورګي Osteodystrophy، روماتوئيدارترائيس (fig 11.71) او scurvy کې د پښتورګو



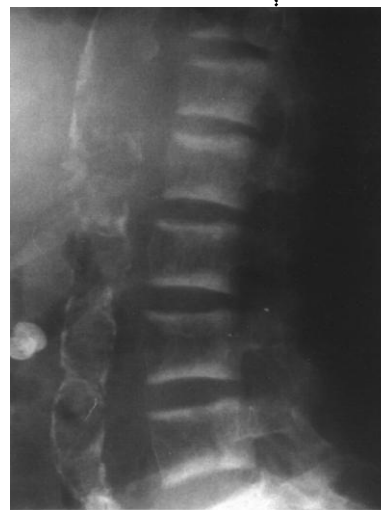Osteodystrophy هغه مغلقه وټيره ده چې د څو ميتابولیک بې نظميو په نتيجه کې پيدا کېږي او څلور راديوګرافیک تظاهرات لري. اوسټيوپوروزس، د هډوکې په Trabeculae کې څپروالی، اوسټيوملاشيا او Hyperparathyroidisa دا زياتره

په هغه ناروغانو کې د کتنې وړ وي چې د پښتورگو په مزمنه عدم کفایه اخته وي. کېدای شي چې دراديوگرافي د پانې پر مخه يوه د دې نښو څخه او يا څلور واړه وکتل شي. په اوسټيو ملاشيا کې اوسټيوپوروزس، تارتار بڼه او Trabiculars شکل په نامعلوم يا خړه توگه وي. د عضامو نهايات په بې مودي Immature (Fig 11.72) ډول وي. که په څېر يا دقيق ډول د ملا



تېر ته پاملرنه وشي په افقي ډول د

اوسټيوپوروزس خيال Osteosclerosis سره يوځای په Disc کې ليدل کېږي چې دې ته " rugger sersey spine" وايي (Fig 11.73). په



هايپرپاراتايرويډيزم کې

اوسټيوپوروزس او دوباره جذب د فلانج په اخيرينو برخو کې منع ته راځي. همدارنگه دوباره جذب د

ترقو په اخيرينو برخو کې هم

صورت مومي (see Fig 11.37B).

په مخلوط ډول Ostopenia او د

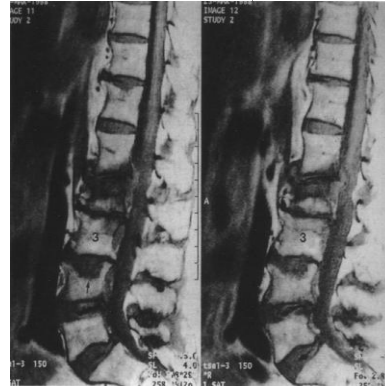پانې په څېر Sclerosis په سر کې

منځ ته راځي چې دې ته "Salt and

pepper skull" وايي.

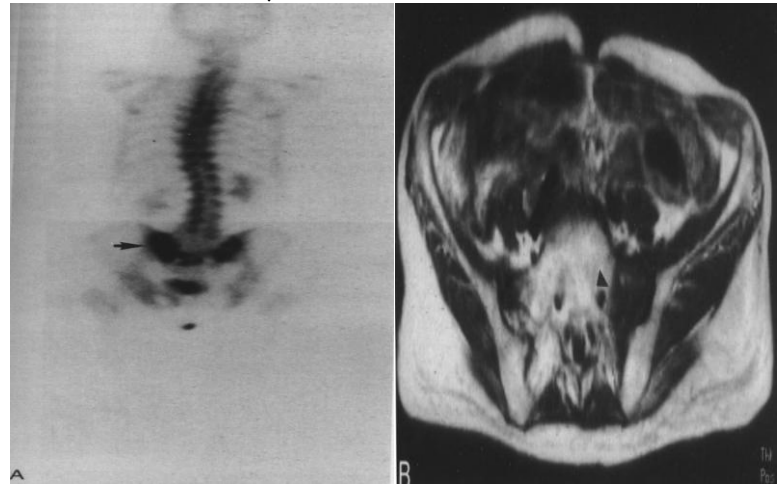
کله کله دا ډېره مشکله وي چې

اوستیوپوزوس د هډوکي د نفوذیه تخریب سره د رادیوگرافي او یا CT په واسطه توپیر وکړو، د دې توپیری مقصد لپاره د MRI څخه کار اخیستل کېږي. د اوستیوپوزوس له کبله چې په فقراتو کې کسرونه پیدا شوي وي. معمولاً په خپاره ډول کتل کېږي او (Fig 11.75) کې لیدل کېدای شي. په



ځینو پېښو کې د بشپړ تشخیص لپاره بیوپسي ته اړتیا پیدا کېږي. هغه ناروغان چې په اوستیوپوزوس اخته وي (له هر سببه چې وي) د فشار په مقابل کې مقاومت نلري او په فشاري کسرونو اخته کېږي. دا ډول کسرونه د عضلاتو د نورمال فعالیت په نتیجه کې منځ

ته راځي او په دوی کې د منرالونو نیمګړتیا موجوده وي. سست یا Fatigue کسرونه د عضلاتو د شدید فشار له سببه په هغه هډوکو کې چې نورماله منرالي بڼه ولري هم پیدا کېدای شي. دا پېښه زیاتره وخت په هغه بڼڅو کې صورت مومي چې عمر یې زیات وي (Fig 11.76). په وصفي توګه درد د حرکت سره ډېر زیاتېږي او د استراحت په وخت کې له منځه ځي. کېدای



شي چې پدې ناروغانو کې د

خبيشي پېښې تاريخچه موجوده وي.

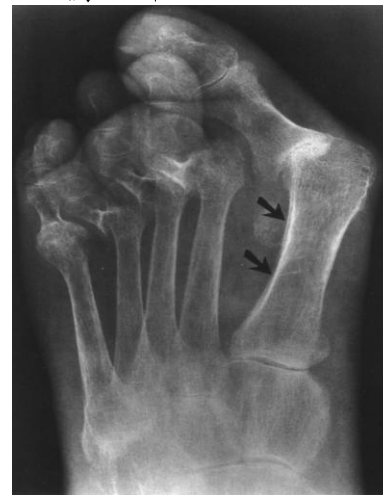## د مفصل د برخې بدلونونه یا (Joint space changes) :

د arthritis په تشخیص کې د مفصلي برخې پراختیاو د هډوکو د اخیرینې برخو کتنه چې مفصل یې جوړ کړېدی ډېر اهمیت لري. د مفصل د التهاب په مختلفو ډولونو کې تقسیمات یا ویشنه، موقعیت او د تخریشي منظرو خیال درادولوژیک تشخیص ریښتیاوالی یا حقیقت څرگندوي.

خاصاً په هغه پېښو کې چې د کلنیکي او لابراتواري کتنو سره یوځای شي. پدې ځای کې د درې ډوله ارتراټیس د بدلونونو څخه یادونه کو چې عبارت rheumc-toid ، استحالوي یا degenerative او نقرص یا gouty څخه دي. د دې ناروغیو د خفیفو ډولونو منظري په لاندې توگه دي:

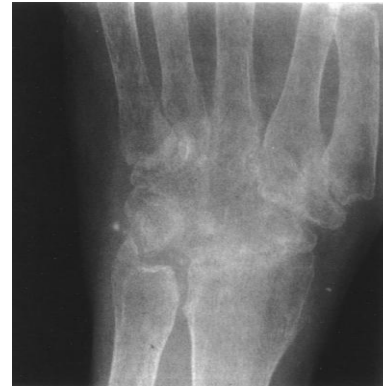د Rheumatiod arthritis رادیولوژیک نښې د ناروغۍ مرحلې پورې تړلې دي. په لومړۍ مرحله کې د مفصل په شاوخوا کې په دوک مانند ډول

پرسوب، په مفصل کې مایع او کمه اندازه demineralization د بند په هډوکو کې منځ ته راځي کله چې ناروغي پرمختگ وکړي په کنجونو یا څنډو کې یې تخریشي وتیره منځ ته راځي، چې معمولاً ورسره بین المفصلي مسافه کوچنۍ کېږي (Fig 11.77) د Osteopenia درجه هم زیاتېږي. د



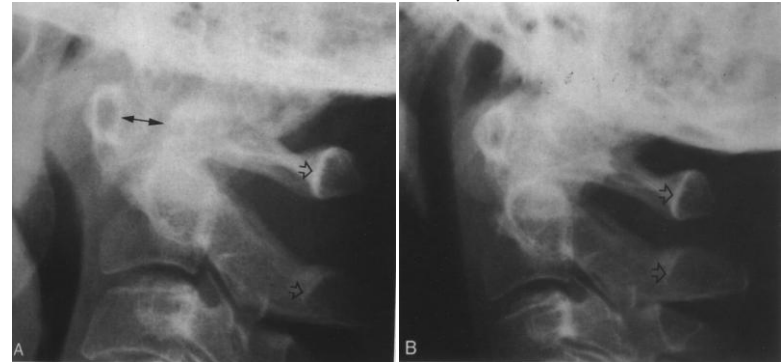
ناروغۍ په اخیرینو وختونو کې په بندونو کې د کتنې وړ تخریبات منځ ته راځي او هم بیخایه شوي وتېره پیدا کېږي او په اخیرنۍ مرحله کې

ankylosis (Fig 11.78) کتل کېدای شي. ankylosis د ناروغۍ اخيريني



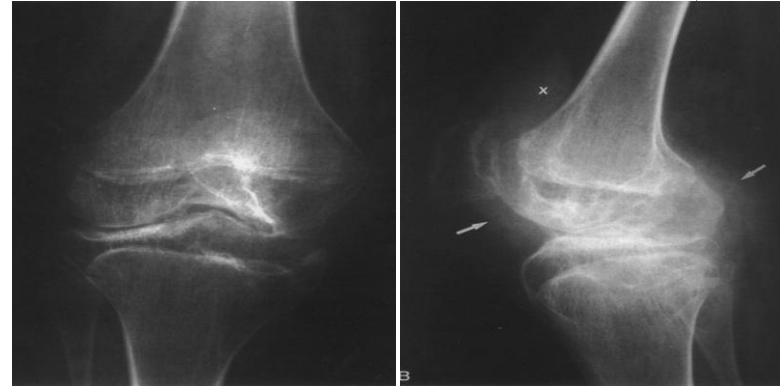
مرحله ده چې د مفصل پرمختللي خرابتياوي ورسره مل وي. د روماتوئیدارترائیس د ناروغۍ 50% پېښې په رقبې فقراتو کې منځ ته راځي. او د رقبې برخې اعراض موجود نه وي. دا دېره مهمه ده چې پدې موضوع پوه شو دا ځکه چې د atlantoaxial بيځايه

کېدل په روماتوئیدارترائیس کې په اختلاطي توگه پيدا کېږي (Fig 11.79)



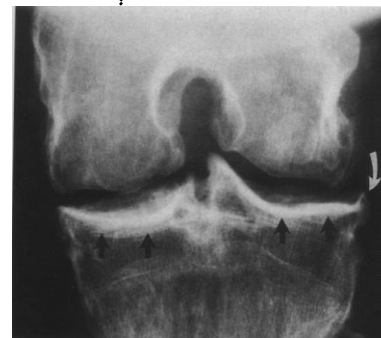. په غټو مفصلونو کې لکه حرقفي فڅډي، او زنگنو بندونو کې هم دا مرضي پېښه پيدا کېدای شي چې بين المفصلي برخې په زياته اندازه له منځه تللي وي لکن په پرمختللي اندازو بدلونونه منځ ته نه راوړي. Juvenile rheumatoid arthritis (JRA) دا مرضي وتېره په مزمن ډول د کوچنيانو په ټولو بندونو کې پيدا کېږي او پتالوژيک بدلونونه يې د غټانو په څېر وي، د ودې په حال کې د هډوکو اخته کېدل کلينيکي او راديولوژيک منظرې ښکاره کوي چې په مساوي توگه نه وي اوسره توپېر لري. د غټانو د ډول دا ناروغتايي لومړي پلا کوچني بندونه اخته کوي، لکن د JRA شکل غټ بندونه (زنگانه، ښنگري، اوږې) اخته کوي. کېدای شي چې په لومړنۍ مرحله کې کوچني بندونه د لاس، د لاس د بندو او رقبې فقراتو

بندونه اخته کړي، رادیولوژیک بدلونونه یې په وصفي توگه د رخوه اقسامو پړسوب، د اپې فیزس د برخو راوتلي بڼه او د ankelosis څخه عبارت دي. تخریشي بدلونونه چې د غټانو په شکل کې لیدل کېږي کېدای شي چې په JRA کې هم څرگند شي. 11.80 شکل په وصفي توگه د JRA منظره



څرگندوي.

Degenerative arthrids (osteoarthritis) یا د مفصل استحالوي ناروغي په لومړۍ او ثاني ډول وي. لومړنی ډول یې د عمر د تېرېدو یا زړښت له کبله او د سولېدو (wear) او څېرېکېدو په واسطه منځ ته راځي په مفصلي برخو باندې فشار واردېږي. دویم ډول یې د هر ډول جرحواو ناروغیو له کبله چې د مفصلي برخې غضروف او یا نورمال حرکات محدود کړي پیداکېږي د مفصل د استحالوي شکل درې ډوله خفیفې منظري لري چې عبارت دي له: د مفصلي برخې نریوالی، د مفصلي سطحې لاندې Sclerotic عکس العمل او د spur (راوتلي برخه) جوړښت (Fig 11.81). منرالی و تېره په

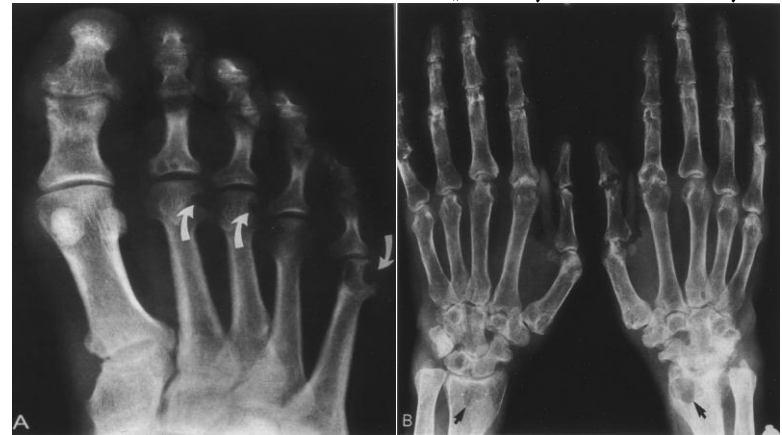

عمومي توگه نورماله وي. په پرمختللي ډول کې د مفصلي برخې څخه لاندې کیستونه (geodes) منځ ته راځي. د دې ناروغۍ پرمختللي ډول په منځني عمر او زړو ښځو کې پیداکېږي د erosive osteoarthritis په نامه یې



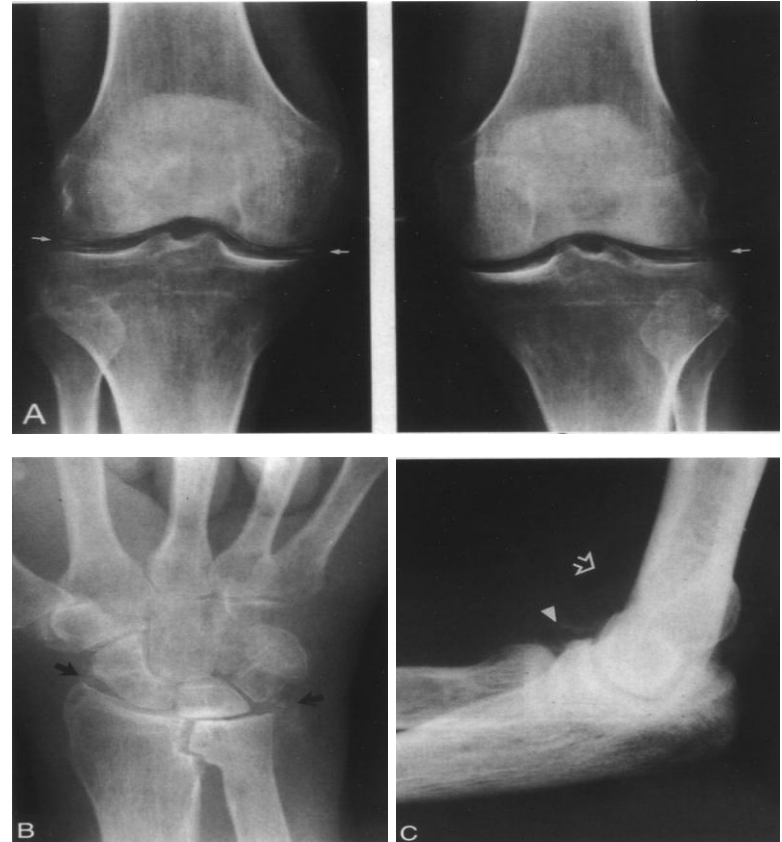
یادوي. دا ډول ناروغتیاوي لومړۍ پلا د لاس د فلانجونو مفصلي برخې  
 اخته کوي (see Fig 11.42).

Gouty arthridis پانقراسي مفصلي وتیره د urate د غیر نورمال میتابولیزم له کبله پیدا کېږي. ددې ناروغۍ په لومړنیو وختونو کې د اخته شوي مفصل شاوخوا کې پرسوب موجود وي چې د رادیوگرافي د کلیشي پر مخ څرگندېږي. دا ناروغي د 5\_7 کالو پورې که چېرې موجوده وي نو وروسته له هغې تخرشي بدلونونه او په غټه اندازه سوري شوي افتونه ښکاره کوي. دا تخرشي وتیرې ښایې په مفصلي برخه او یا د مفصل په شاوخوا کې په نتیجه کې د tophus (تباشیرې ساختمان چې د سوډیم یوراتو له کبله په نقرص کې منځ ته راځي) د جوړښت سبب ګرځي. تخرشي برخې زیاتره په ځنډو کې د کتنې وړ وي (Fig 11.82) او همیشې د مورک د



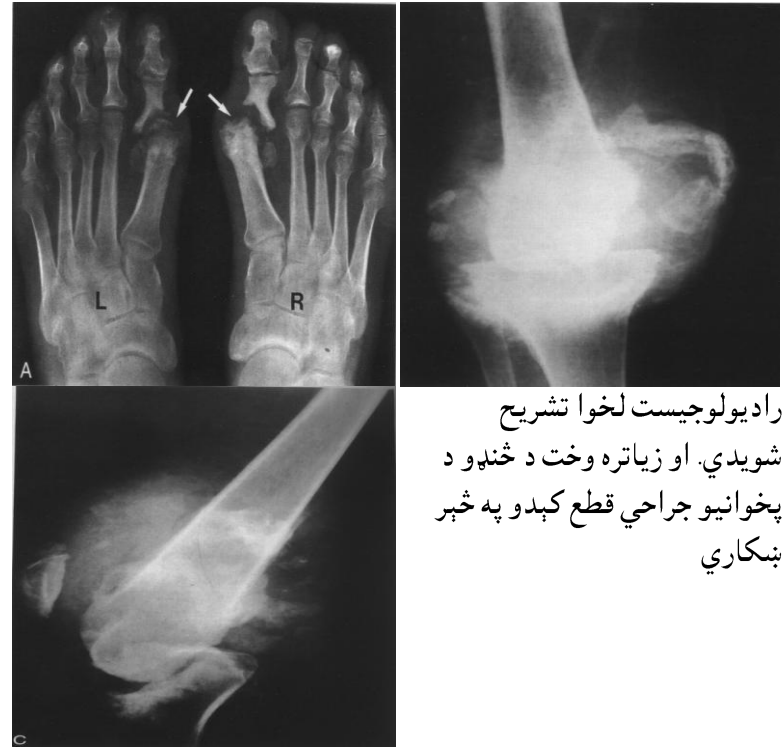چيچلو په څېر منظره ښکاره کوي. دا تخرشي حالتونه زیاتره وخت په برینډو یالوڅو برخو کې ځای نیسي. منرالي وتیره زیاتره وخت په نورمال ډول وي غیر له حادي حملي څخه Calcium Pyrophosphate deposition ناروغتیاوي یا (CPPD). مرضي پېښه د کاذب نقرص په نامه هم یاد وي. پدې ناروغۍ کې مفصلي برخه اخته کېږي. د کلنیک له نظره د حاد نقرص سره ورته والی لري. کله چې د اخته شوي بند څخه مواد راووېستل شو نو د پاپروفاسفیت کرسټلونه د یوراتو د کرسټلونو سره یوځای موجود وي.

CPPD د غیر ستیروئید ضد التهابی درملو سره تداوی کېږي. پدې مرضي پېښه کې د زنگانه او د لاس بند زیاتره وخت اخته کېږي (Fig 11.83).

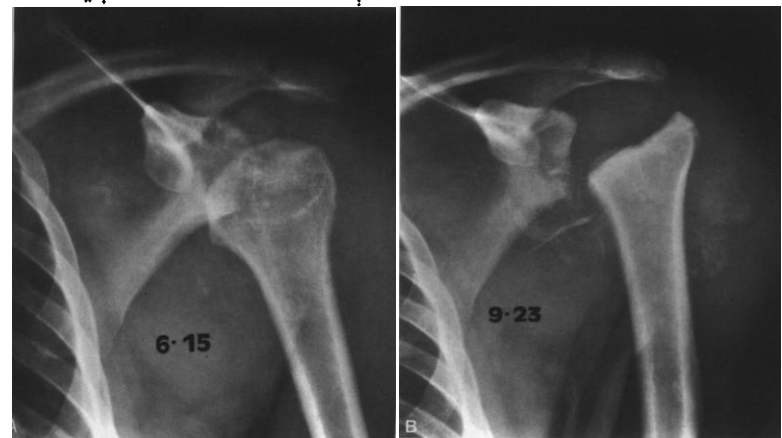


Neuropathic osteoarthropathy (charcot Joint) دا ناروغي په مفصلونو کې هغه وخت منځ ته راځي چې د مفصلونو عصبي برخه د نورو ناروغتیاو له کبله لکه Diabetes- mellitus syringomyelia یا عصبي سفلیس اخته شوي وي منځ ته راځي په امریکا کې د شکر ناروغي د دې پېښې مهم سبب ګڼل شوي دي. د عصبي سیستم نشته والی د کوچنیو کسرونو سبب ګرځي چې د هډوکو هره برخه کې پیدا کېدای شي او په ناروغ کې زیاتره وخت د کتنې وړ نه وي. د رادیوګرافي له نظره د دې ناروغۍ تظاهرات عبارت دي پرمختللي ټوټه ټوټه شوي برخو، خلعي او

عكس العملي بدلونو څخه (Fig 11.84) . دا تظاهرات د Frieda-Feldman

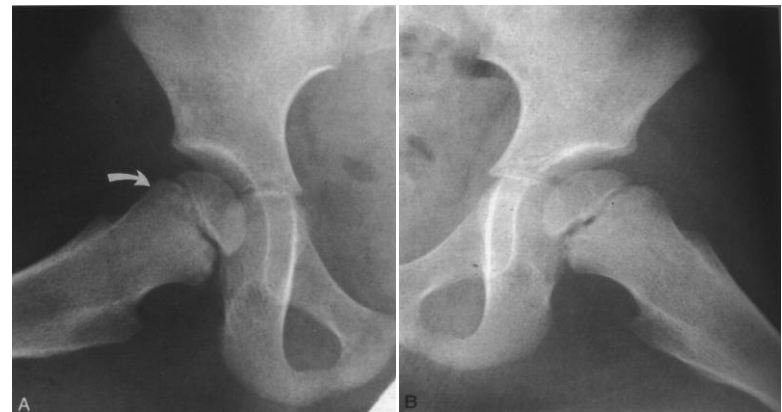


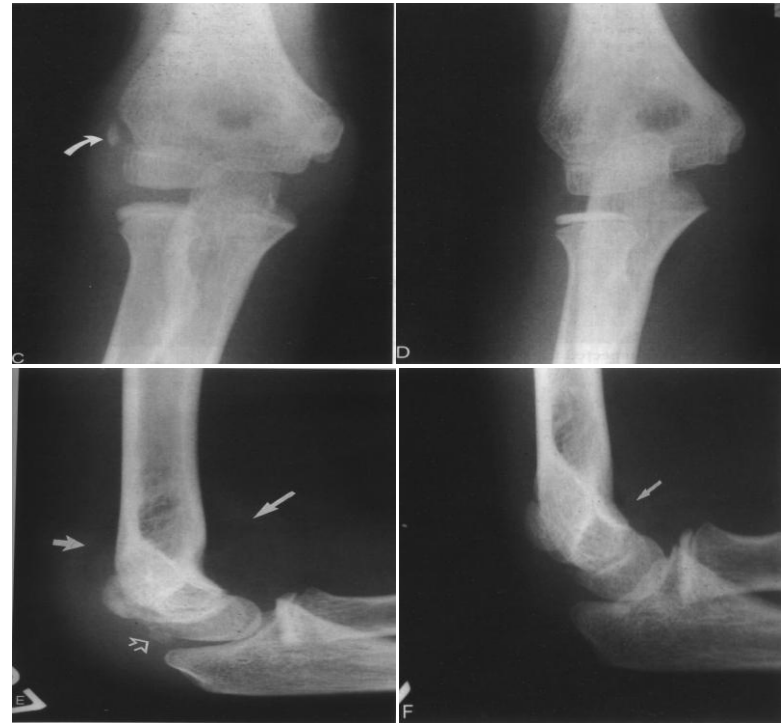(Fig 11.85) . پښه د شکر په ناروغۍ کې په زياته اندازه اخته کېږي.



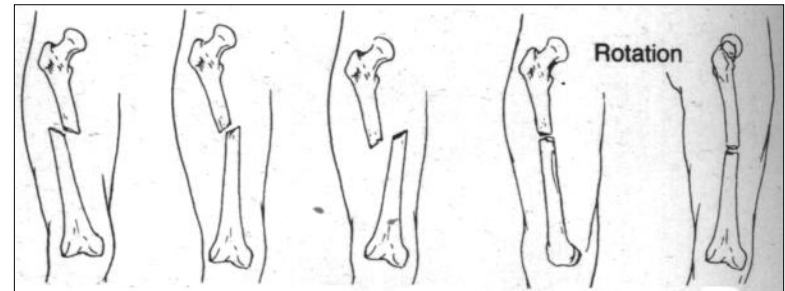
## ترضيض يا (Trauma)

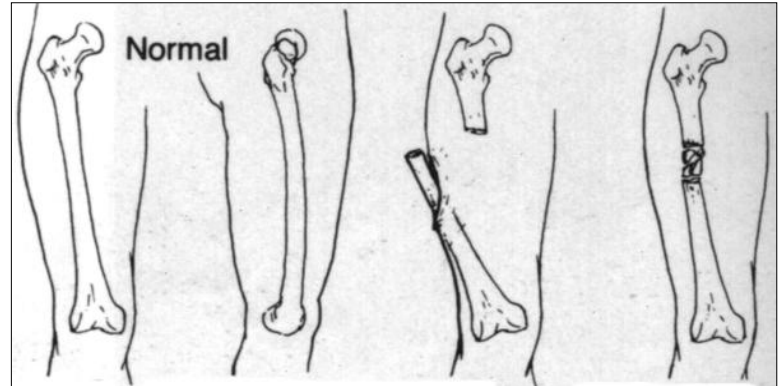
لکه چې مخکې يادونه وشه ترضيض په عصمي برخه کې زيات بدلونونه منځ ته راوړي. په هغه صورت کې چې هډوکي مات شي نو په رخوه اقسامو کې زخمو نه پيدا کوي. کله چې هډوکي کې کسر پيدا شي او پخپل حال وساتل شي روغېږي. او که چېرې په کې کوم اقدام وشي نو په رخوه اقسامو کې د زخم يا جراحي سبب گرځي. د مثال په ډول که چېرې په سر کې کسر پيدا شي نو کېداي شي چې په کمه اندازه وي او که چېرې په نخاعي او عيو او يا دماغ کې ضرر پيدا کړي نو زخم ښکاره کېږي. په همدې شان د فقراتو کسرونه هم د نخاع په کانال کې عصبي نقصي پيدا کولای شي. نو پدې اساس دا ډېره ضروري ده چې په هغه ناروغ کې چې عصمي ترضيض منځ ته راغلی وي نو د مجاورو برخو رخوه اقسامو حالت ته پاملرنه وشي. او هغه ناروغان چې د زيات شمېر ترضيضاتو سره مخامخ شوي وي نو اساسي هدف دا دی چې هغه غير نوماي حالات معلوم شي چې د ناروغ د مړينې سبب گرځي لکه د سر ټکر، صدري، د احشاو او او عيو زخمو نه. راديوگرافیک مرستي په داسې پېښو کې کم ارزښت لري. هغه ناروغان چې په ټکر اخته شي د ټولو څخه لومړی دا مهمه ده چې شکمن کسرونه پيدا کړو او هغه خوا ولټول شي چې د ټکر شيو برخې مقابل طرف کې واقع وي. خاصتاً په کوچنيانو کې دا ډېره ضروري ده چې اپي فيزل برخې زخمو نه پيدا کړو (Fig 11.86).



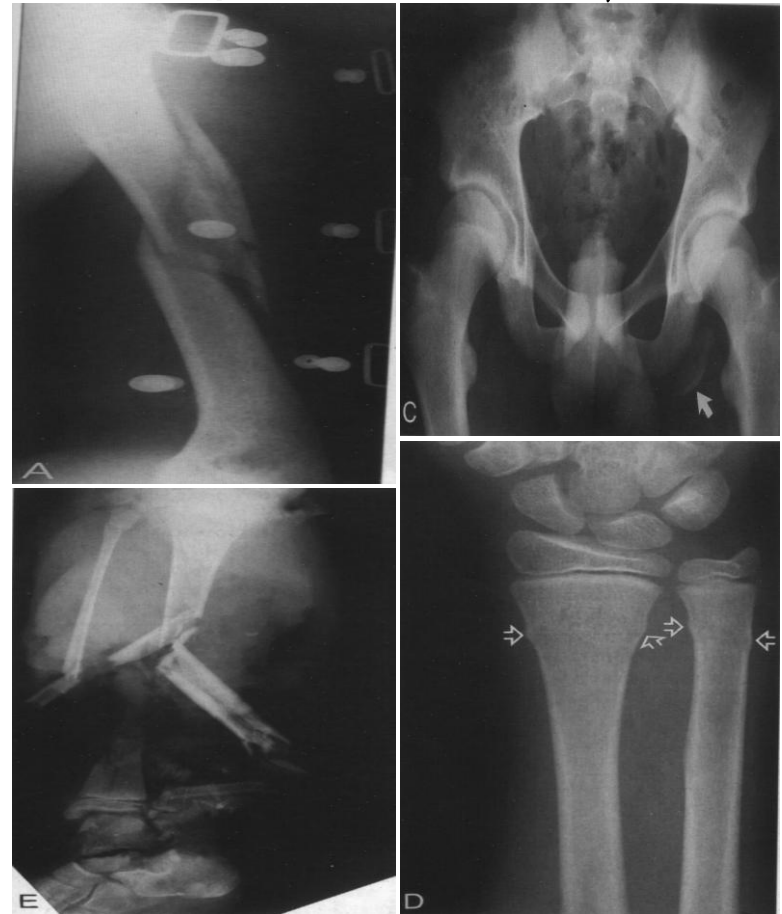

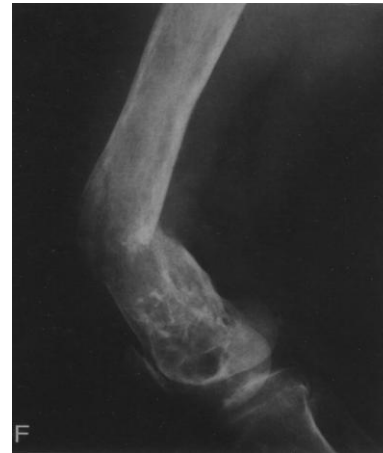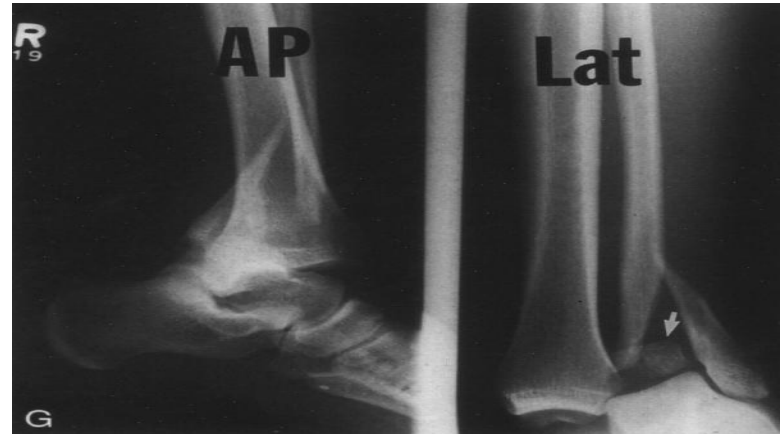
د کسرونو په اړوند بله مهمه د یادونې وړ موضوع دا ده چې د کلنیک داکتر، اورتویدیک جراح او رادیولوجیست سره په ګډه مرسته وکړي. کسرونه باید د موقعیت، ډول (Comminuted, spiral) مایل، د لمدي لښتې کس) او د مکسوره پارچې د بیخایه کېدو اندازه، بیخایه شوي حالت، یو د بل د پاسه ځای نیول، ګډوډ یا وړانه ویجاړه وتیره) څخه معلومات ترلاسه کړي (Fig 11.87).





(Fig 11.88) کې څو ډولونه کسرونه او د هغوی تشریح بنودل شوي دي. د

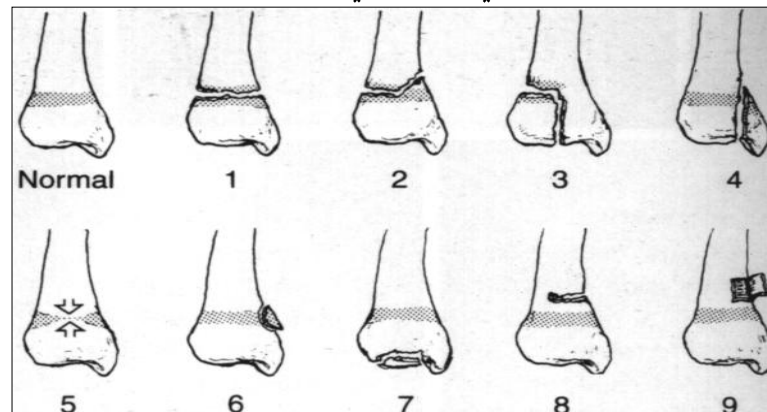




زیاتې مناقشې لپاره کولای شی  
 چې Language of Tructur  
 schaltz ترمینالوژي ته مراجعه  
 وکړئ په کوچنیانو کې کسرونه په  
 دوو شکلونو پیداګړي چې د هغې د  
 طبیعت پورې تړلې وي او دا برخې  
 د فیزس سره نژدې او یا د تنې څخه  
 عبارت دي.  
 زخمونه چې د فیزس په برخه کې  
 منځ ته راځي د salter-Harris-

ogden (s-H-o) په تصنیف بندی کې ترې یادونه شوي ده. چې دا د ایپي  
 فیزس، فیزس او یا میتافیزس د اخته کېدو د درجو پورې اړه لري. اول ډول  
 (type I) زخم په خاصه توګه د epiphysiolysis څه عبارت دي. دویم ډول  
 (type 2) زیاتره وخت ایپي فیزس او د میتافیزیل د کوچني برخې څه  
 عبارت دي او دریم ډول زخم یا (type 3) عبارت د هغه حالت څخه دی چې  
 عمودي کسر د ایپي فیزس برخه کې او د مکسوره پارچي epiphysiolysis  
 ورسره موجود وي. څلورم ډول د ایپي فیزیل عمودي کسر د میتافیزیل د  
 اخته کېدو سره یوځای، پنځم ډول چې نادره بڼه لري د فیزیل پلیټ په برخه

کې د فشاري کسر څخه عبارت دي شپږم ډول د فيزيل پليټ د يوې برخې فشاري کسر دنورو برخو د بيخايه د نورو برخو د بيخايه کېدو سره، او ووم ډول کسر عبارت د ايبي فيزس د برخې د osteochondral د قسمت څخه دي. اتم د هغه زخمونو څخه عبارت دي چې د ميتافيزيل د ودې په برخه او هغه ځايونو کې چې دوباره جوړېږي منځ ته راځي. نهم ډول د هغه زخمونو څخه عبارت دي چې د ديافيزس د پيريپوست په برخه کې پيدا کېږي، S-H- O, Fig 11.89, تصنيف بندي بنکاره کوي.

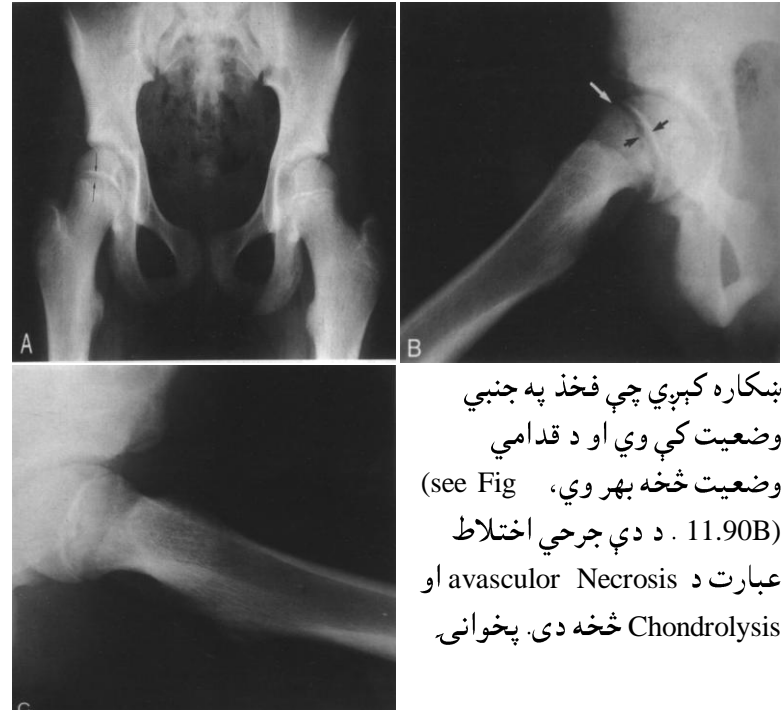

اول او دويم ډول په کمه اندازه او يا د ودې د بي تنظيمو سبب نه گرځي د دريم څخه تر شپږم ډول په زياته اندازه د ودې د بي تنظيمو سبب گرځي. اوم ډول دومره زياته اغيزه نه کوي. لاکن د مفصلونو په برخو کې ستونځي منځ ته راوړي. اتم ډول زخمو نه د epiphysiolosis په برخه کې د Ischemia له کبله پيدا کېږي او د ميتافيزس په برخه کې دوينې په اروا کې اختلال صورت مومي. نهم ډول جراحي د بېرته روغېدو په برخه کې جرحه موجوده وي، په عمومي توگه دې ډول زخمونو ته د مالگې ډول يا salter type کسرونه وايي.




### :(SCFE) slipped capital femoral epiphysis

دا لکه د S-H-O لومړي ډول زخم په څېر په هغه هلکانو کې پیدا کېږي چې عمر یې ځوان او د 10 کلونو په شاوخوا کې وي. په زیاترو پېښو کې د کوچني وزن زیات وي، د دې ناروغانو په نمایی کې یې د ترضیض تاریخچه موجوده وي او د ملا د تېر او فخذې حرقې بند درد د اعراضو لرونکی وي. په څلورمه برخه ناروغانو کې د زنگانه د بند درد بنایي موجود وي. په ځېنو پېښو کې په دواړو خواوو کې Slip ( ) موجود وي. رادیوگرافیک نښې په قدامي خلفي وضعیت کې په څرگند ډول نه وي که چېرې یوه لیکه د فخذو عنق په جنبي برخه کې رسم شي نو د فخذې Capital epi physis برخه تقریباً 20% پېښو کې د دې کتلې په وحشي برخه کې ځای لري چې دا یوه نورماله وتېره گڼل کېږي. د SCFE په واقعاتو کې د فخذې رانس د دې کتلې څخه ډېر زیات او یا ډېره کمه جنبي برخه کې موقعیت لري ( Slip, (Fig 11.90 ) همیشه په هغه منظره کې ښه

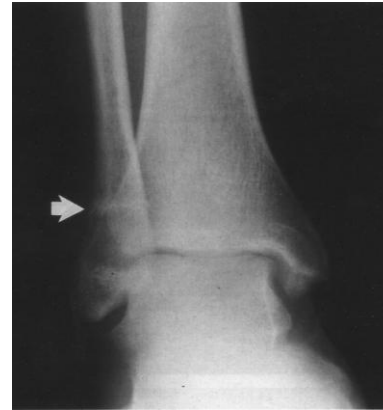

ښکاره کېږي چې فخذ په جنبي وضعیت کې وي او د قدامي وضعیت څخه بهر وي، (see Fig 11.90B). د دې جرحي اختلاط عبارت د avascular Necrosis او Chondrolysis څخه دی. پخوانی.

پېښه بنایي د وینې د کمښت له کبله پیداشوي وي چې د فخذې رانس ته د جرحي په وخت کې او یا په هغه وخت کې چې د جراحي عملیه اجرا کېده او د تداوی په منظور Pinning څخه کار اخیستل کېده منځ ته راغلي وي. د هډوکي په تنه کې کسر بنایي په تام ډول او یا د لمدې لښتې په څېر وي، د لمدې لښتې کسرونه په درې ډوله کتل کېږي چې عبارت دي له وصفي لمدې لښتې کسر (کسر د هډوکي په یوه خوا کې وي، او بله خوا د کوډروالی ته تمایل لري). بل ډول یې عبارت د "torus" څخه دي چې د Greek تنې سره په قاعده کې ورته والی لري (د هډوکي کورټکس په دواړو خواو کې) په راوتلي ډول وي) او بل یې د سربود پایپ په څېر وي (یوه خوا یې راوتلي او بله خوا یې ننوتی وي). د Torus (د پایي یا ستون په قاعده کې غټ هلالی ساختما) مختلف ډولونه په (Fig 11.88D) کې کتلاي شو. فشاري کسرونه هغه وخت منځ ته راځي چې د نورمال هډوکي په برخه کې د عضلاتو فعالیت زیات شي (Fatigue Fractur) او یا دا چې نورمال عضلي فعالیت په هډوکي کې د منرالي موادو سره په خطر کې واقع شي - (Insufficiency- Frucfure). هغه ناروغان چې په فشاري کسر اخته وي په وصفي توګه په تاریخچه کې ښکاره کوي چې درد د فعالیت په وخت کې زیاتېږي او د استراحت په وخت کې کمېږي. تومورنه او انتانات په وصفي توګه د استراحت پر وخت کې درد زیاتوي او فعالیت په وخت کې کمېږي. فشاري کسرونه او زخمونه د وصفي فعالیت پر وخت کې د مربوطه طرف څخه خبرتیا یا پیشګوي کوي. د مثال په ډول د منډې پر وخت کې د قصبي د علوي خلفي منځنۍ برخې کسر پیدا کېږي (Fig 11.91) او یا د شزیه یا



Fibula د اخيرنی برخې کسر منځ ته راځي (Fig 11.92) .



بله هغه برخه ده چې په زیاته اندازه کسرونه پکې پیداکېږي د میتاتارس څخه عبارت دي چې دا کسرونه په عسکري مارشونو کې منځ ته راځي. د Calcaneus د هډوکي کسر د جمپ د فعالیت پر وخت کې پیداکېږي. او د قطبي فقراتو بین المفصلي برخې کسر د جمناسټیک پر وخت کې پیداکېږي

شي د عدم کفایي له کبله چې کسرونه منځ ته راځي د هډوکو د منرالي وټیرو پر غیر نومالو حالتو کې ترې یادونه شوي. دا ډول کسرونه په سر کې لیدل کېدای شي. د ناروغانو لومړنۍ رادیوگرافي ښایي په نورمال ډول وي

7

10\_ ورځو په موده کې د ازموینې لپاره بیا راغونښتل کېږي.

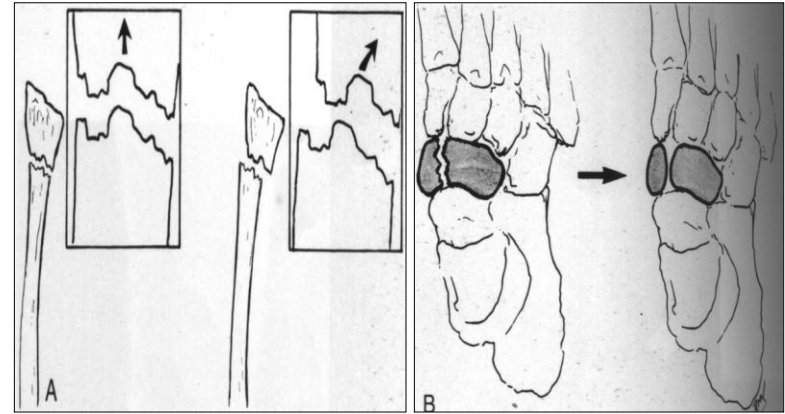
هغه ناروغانو کې چې خپلي دندې سر ته نه شي رسولای د MR ازموینې د رادیوگرافي څخه مخکې اجرا کوو.

د دې لپاره چې د کسرونو په اړوند ژوره څېړنه سرته ورسېږي نو په لاندې ډول د یو شمېر اصولو څخه یادونه کوو ترڅو چې د هغه ناروغانو په هکله چې د عضمي ترضیض سره مخامخ شوي دي ښه پوه شو.

A\_ فرض کړئ چې کسر موجود دی. درد، پړسوب او د هډوکي د پاسه برخې رنګ هم له منځه تللي. نو دا به غوره وي چې د ناروغ درملنه د کسر لپاره اجرا شي. د 7\_10 ورځو وروسته دې بیا راغونښتل شي او د کنترول رادیوگرافي دې اجرا شي. او که چېرې تداوي شوي نه و عاجلي خونې ته د تداوي په منظور واستول شي.

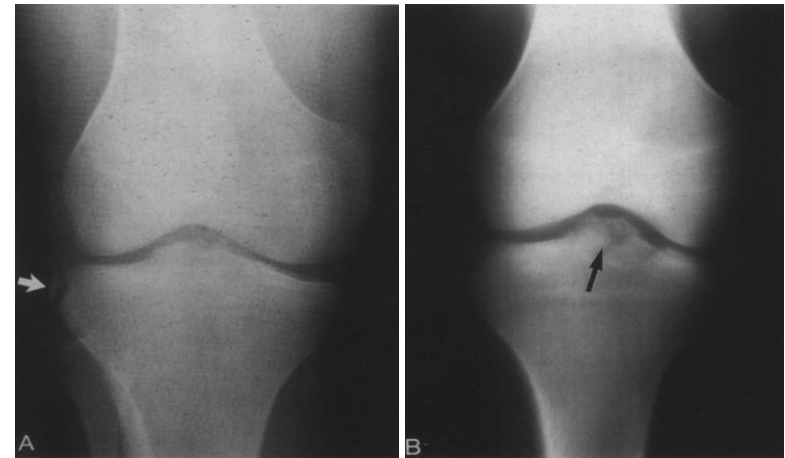
B\_ مقایسوي وضعیتونو کې هغه رادیوگرافي اجرا کېږي چې تاسو او ستاسو رادیولوژیست د کسر په شته والی او نشتوالی باوري نه اوسئ (خاصاً په وړو کوچنیانو کې چې په کسر شکمن اوسئ).

C\_ حاد کسرونه په وصفی توگه غیر منظمی ځنډې لرونکی وي چې د اړې د غاښونو سره ورته والی لري. تاسو د خپل قضاوت پر بنسټ کولای شئ چې بیخایه شوي توتې سره راټولې کړئ (Fig 11.93). زاړه یا پخواني غیر



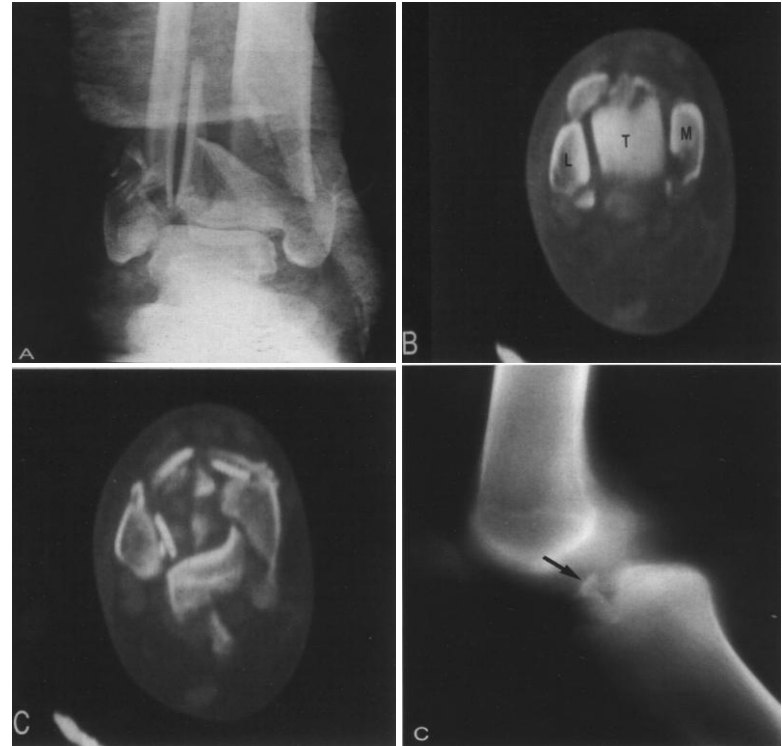روغ شوي کسرونه زیاتره د بنویو، گردو ځنډو لرونکي وي او دا دې د غاښونو په څېر نه وي.

D\_ توموگرافي په زړه پورې ازموینه ده او تاسو ته څرگندوي چې کسر شته او که نه. همدارنگه د کسر اندازه هم ښکاره کوي (Fig 11.94). کېدای

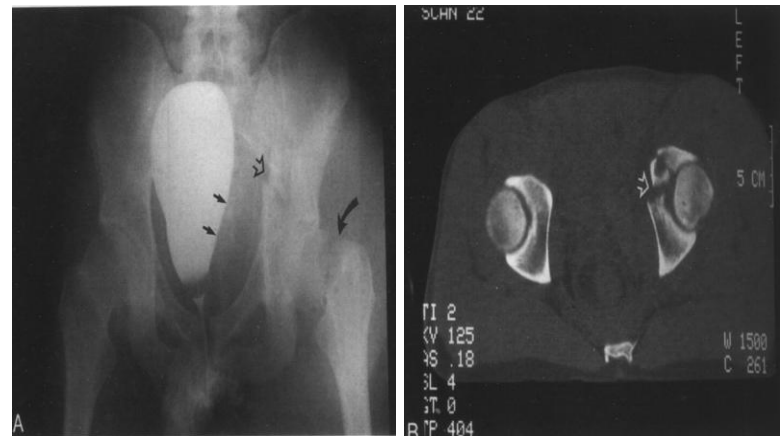


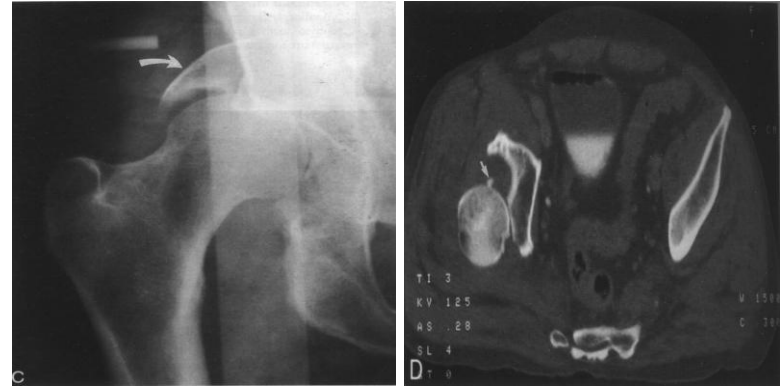
شي چې د دې ازموینې سره spiral CT هم یوځای شي.

CT \_ E ډېره په زړه پورې ازموینه ده چې کسرونه ښکاره کړي. خاصتاً د اوږې او ښنگري په بند کې (Fig 11.95). همدارنگه د حوصيلي په



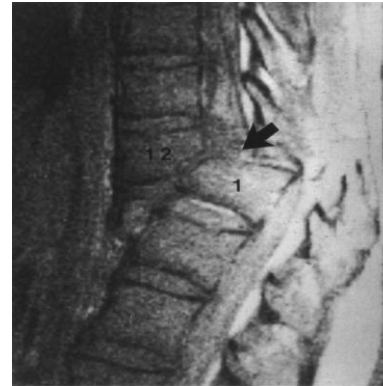کسرونو کې هم دا غوره طریقه ده (fig 11.96) او هم د فقراتو د کسرونو





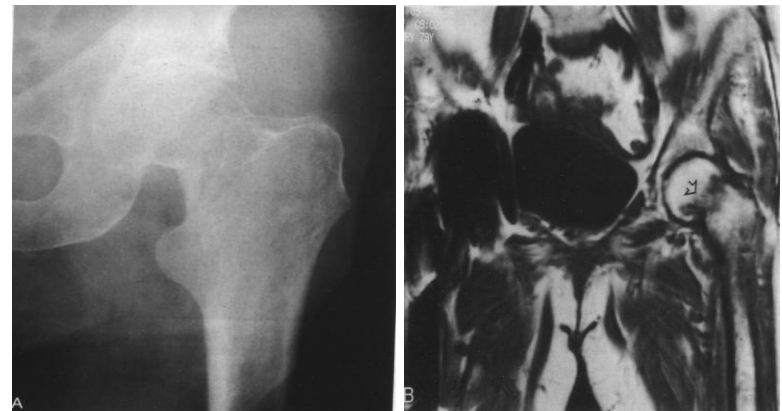
پرمختگ بڼکاره کوي.

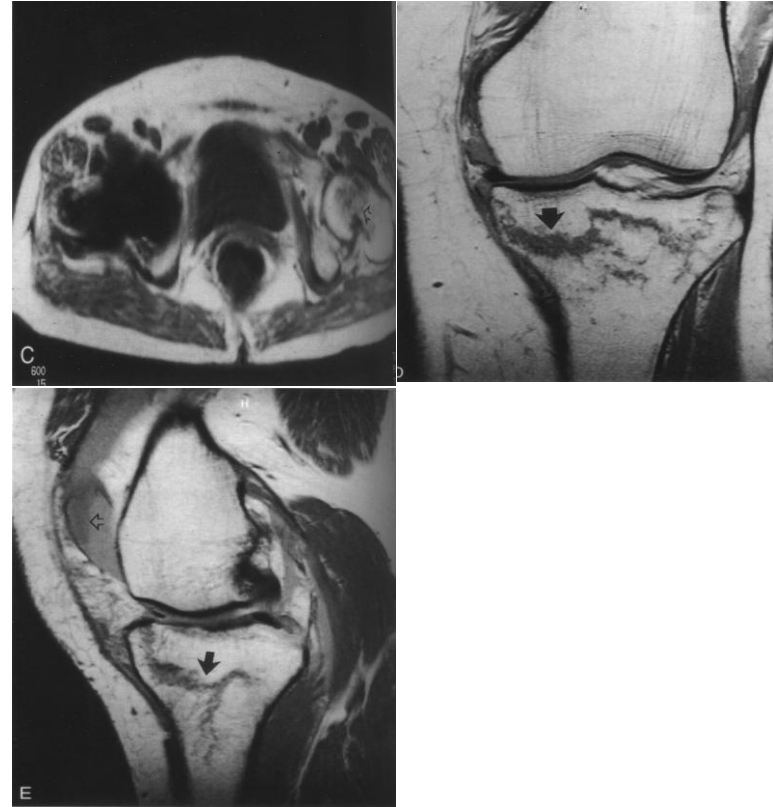
MR\_F غوره ازموینه ده د دې په واسطه د نخاع شوکي فشاري وتبره چې د فقراتو د کسرونو څخه پیدا شوي وي تشخیص کېږي.



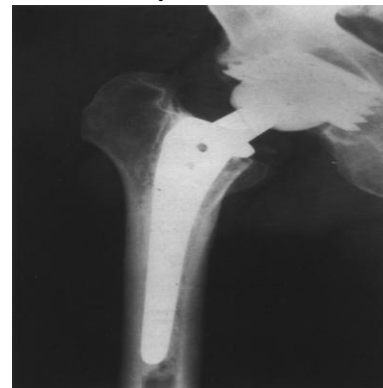(Fig 11.97) . همدارنگه دا هم بڼکاره کوي چې پټ (occult) کسر شته او که نه. خاصاً په زړو خلکو کې

(Fig 11.98)



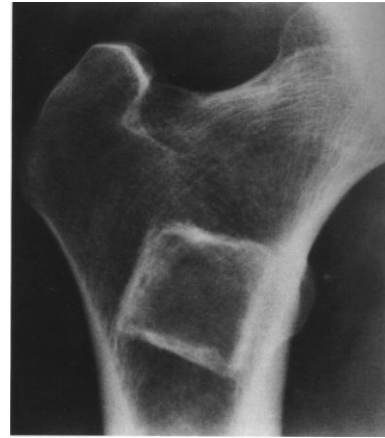

د عملیات څخه وروسته بدلونونه یا (Postoperative changes) :  
 په اوسني وخت کې په اورتویدي جراحي کې په زیاته اندازه Prosthesis او  
 نور مواد استعمالېږي. تاسو باید د دوی په هکله پاملرنه وکړئ او



دهغوی خیال په هدوګي کې وپېژنئ  
 (Fig 11.99) ، د مخکني سیخ د  
 سوري اندازه، د هدوګي قطع شوي  
 ټوټه، او یا پروستوزس ښایي په  
 هدوګي کې نقیصي ښکاره کړي  
 چې په اسانۍ سره د کتنې وړ وي،  
 او هغه عملیه چې په اورتویدي

جراحی کپی ترې کار اخیستل شوي پیژندل کېدای شي (Fig 11.100) .





## دولسم څپرکی

### د سر تصویر

#### (Cranial Image)

عصبي برخه د رادیولوژیک ازموینې په واسطه ښکاره کېدای شي او د نخاع شوکي او د ماغ په هکله معلومات لاس ته راځي. د تخنیکي اړخه د دې برخو په اړوند په تېرو څلورو لسيزو کې ډېر زیات پرمختگونه شوي دي. کمپیوټر توموگرافي، Digital subtraction-(MR) Menatic Resonance، Psitron emission او (PET scanning)، (DSA)angiography، tomography د مغزو او نخاع شوکي د ناروغیو لپاره ډېرې گټورې ازموینې دي. همدارنگه د عضویت د نورو بروخو غیر نورمال حالت چې د مرکزي عصبي سیستم سره اړیکي ولري هم د دې ازموینو په واسطه پیژندل کېدای شي. محصیلینو اوستاذانو او ډاکترانو ته دا ډېره ضروري ده چې د مرکزي عصبي سیستم په اناتومي ځان پوه کړي او د دې ترڅنګ دفریولوژي او پتالوژي په اړوند هم زیات معلومات ترلاسه کړي ترڅو د دې برخو د ناروغیو په تشخیص پوه شي. پدې فصل کې به د سر د تصویرې منظري او په بل فصل کې به د فقراتو او د نخاع شوکي د تصویرې ښې څخه یادونه وشي. عصبي ازموینې او معاینات زیات تفصیل ته اړتیا لري.

تخنیکي کتنې یا (TECHNICAL CONSIDERATIONS):

د سر محتویات د CT، MR، angiography او هستوي تصویر په واسطه مطالعه کېږي. په پنخوا وختونو کې د دې ساختانونو لپاره د دې طریقو څخه کار اخیستل کېده چې د سر په دننه کې به غیر نورمالو پېښو به کشف غوره کړي. له همدې امله د قحف رادیوگرافي د لومړي ځل لپاره اجرا شوه چې کلسفاید شوي Pineal یې بیخایه کړي وه.

Pneumoencephalography په واسطه د دماغ د لبطناتو سیستم او د تیوپلازمونو اغیزي او نور افتونه پدې ساختمانونو کې ښکاره کېدای شي.

د مغزود angiography په واسطه نوې او عیوي حالت (د توموري نوې او عیوي) او د او عیو بیخایه کېدل د داخل قحفي کتلو له کبله ښکاره کېږي. د انجیوگرافي څخه په ډېره زیاته اندازه د نورلوژیک په ازموینو کې کار اخلي او د او عیو غیر نورمال حالت لکه انیوزیزمونه او شریاني وریدي تشکيلات (AVMS) د دې معاینې په واسطه پیژندل کېږي، په همدې شان د دې ازموینې په واسطه هغه غټې او عیبي هم تشخیص کېږي چې د دماغ تومورنه اروا کوي. تهاجمي او عیوي طريقي (دریم فصل ته دې مراجعه وشي) دا غیر نورمال حالت ښکاره کولای شي (see Fig 3.13).

CT او د MR لومړنۍ ازموینې دي چې د قحف لپاره ترې کار اخیستل کېږي. او د دې ازموینو په واسطه ناریه جرحي، تخریبي افتونه، د هډوکو میتابولیک ناروغتیاوي، ولادي غیر نورمال حالات او د جراحي عمليي څخه وروسته بدلونونه تشخیص کېدای شي. وجهي رادیوگرافي په شکمنو ترضیضاتو، ناریه جرحو، لکه د ټوپک د گولۍ زخم (Gsw) او داسې نورو کې استعمالېږي. تجربو ښکاره کړیده چې د ټوپک د جرحي لپاره قدامي خلفي AP رادیوگرافي په زړه پورې ازموینه ده او که چېرې د دې په واسطه نتیجه په لاس رانه شي نو د قحفي CT څخه کار اخیستل کېږي.

د CT ازموینه د دماغ او د شاوخوا د نسج لپاره معمولاً اجرا کېږي او شکمني غیر نورمالي پېښې د دې په واسطه تشخیص کېږي. دا ازموینه بې د کثیفه موادو څخه او یاد کثیفه موادو سره یوځای اجرا کېدای شي ترڅو چې قحفي او عیوي غیر نورمالي وتېري وپیژندل شي. Hamatoma او یا د افتونو خیال کتل کېدای شي په هغه صورت کې چې د ناروغانو پر مخ او یا سینوسونو کې شکمن ترضیض او یا التهابي وتیره موجوده وي د CT څخه استفاده کېږي. د رادیوگرافي د پانې پر مخ هم دا ډول ناروغتیاوي تشخیص کېږي خو CT په زیاته اندازه لارښونه او مرسته کولای شي. خاصتاً په هغه پېښو کې چې د ترضیض په واسطه د هډوکي یوه برخه بې ځایه شوي وي، او یا د سینوس په التهابي پېښه کې د هډوکي تخریب موجود وي.

د سر MR یوه ډېره مهمه معاینه ده چې داخل قحفي افات په ډېره بڼه توگه ښکاره کوي. دا د سر د غیر نورمالو پېښو لپاره لومړنی انتخابي ازموینه ده لکه په توموري پېښو او متعدده سکروزس وتیرو کې دا ځکه چې پدې مرضي وتیرو کې په بې حایه شوي پېښې په محوري، حلقه یې او قاعدوي بڼو کې پیدا کېدای شي. د قحفي MR کې د T1 او T2 وزني طريقي څخه کار اخلي چې په مختلفو اندازو د echo تصویرونه ورکوي. په اوسنیو وختونو کې د MRangiography ځینې استفاده کوي چې پدې صورت کې د Carotid فقراتو او دماغي شریانونو څخه معلومات ترلاسه کېدای شي. دمغزو د انجیوگرافي څخه د اوعیوافتونو د تشخیص په منظور کار اخلي لکه ارتیریوسکلروزس، انیوزمونه او وعایي سوي تشکلات د دې معاینې په واسطه پېژندل کېږي. همدارنگه د دې معاینې څخه یوځای د CT او MR څخه هم په هغه پېښو کې استفاده کوي چې جراح یې د ویستلو اراده لري. DSA نورولوژیست ته د دې اجازه ورکوي چې په کمه اندازه د کثیفه موادو څخه د مطالعي پر وخت کې کار اخلي چې د دې موضوع څخه مخکې یادونه شویده اوس دا ممکنه ده چې په داخل قحفي اوعیوي طریقو کې ترې کار واخستل شي. هستوي تصویر یوازینی غوره او بهتره طریقه ده چې د CT او MR څخه ترې مخکې استفاده کېده او د مغزو وظیفه او د وینې جریان په ډېره بڼه توگه څرگند وي. د هستوي مطالعاتو د څلورو ډولو څخه کار اخلي،

- 1 – Conventional scintigraphy with blood-barrer agents
  - 2- Cerebral perfusion
  - 3 – Cisternography (د سر د قاعدې د برخې رادیوگرافي د کشفه موادو د ذرق څخه وورسته)
  - 4 – PET scanning
- Conventional scintigraphy ازموینې څخه په هغه وختونو کې کار اخلي چې د دماغ CT نتیجه ورنکړي لکه د ارکنوئید څخه لاندې او یا په مزمنو encephalitis، subdural hematoma کې چې هستوي تصویر د CT په نسبت ډېر حساس او غوره دی، دماغي وعایي افتونو کې، د وریدي

جیبونو په ترومبوزس کې وعایې سوي اشکالو او د مغزو د مړینې په وتیرو کې د پورتنۍ معاینې څه استفاده کېږي. Cerebral perfusion تصویر څخه یوځای د ځانگړي فوتون او کمپیوتید توموگرافي (SPECT) څخه په هغه حالاتو کې کار اخلي چې ناروغان په dementia ، stroke ، د پیرامید څخه بهر افتونه لکه د Parkinson ناروغتیاوي او د دماغ په مړینه اخته وي Radiosotope cisternography څخه په هغه وخت کې استفاده کېږي چې د نخاع شوکي په مایع کې Leakage موجودوي ترڅو چې د شنت اندازه وټاکل شي او په هغه وخت کې ترې کار اخلي چې د Hydrocephalus پېښه تشخیص کړل شي. د PET څخه د دماغ د بیوکمستري او فزیولوژیک مسایلو کې استفاده کوي.

د مغزو د التراسوند څخه په دريو ځایو کې کار اخلي چې لومړی یې د Doppler ازمونې په واسطه د ورمېر، د رگونو کتنه ده، دیمه یې عبارت دي د دماغ په دننه جراحي عملیه کې او دویم یې عبارت د نوي زېږیدلي ماشوم د سر د دماغ د لیاري د ازمونې څخه دي.

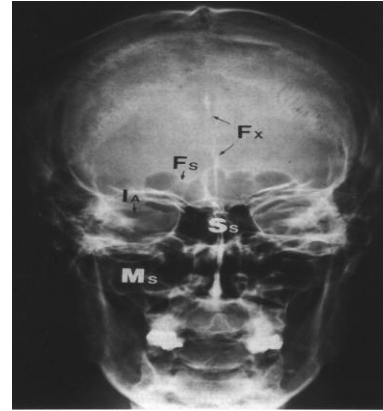
اناتوميک کتنې یا (ANATOMIC CONSIDERATIONS):

د سر له رادیوگرافي څخه مخکې یادونه شوي لکه چې د ناریه ترضیض، وجهي کسر د سینو سونو ناروغتیاوي، تخریبي افات او یا میتابولیک ستونزي او په یولسم فصل کې په مفصل ډول څېړنې شوي. په اوسنۍ مطالعه کې به د عضمي قبي، تورکي زین، وجهي هډوکیو قاعدوي ثقبې، سینوسونو، کلسفیکشنونو او د رخوه اقسامو څخه یادونه وشي.

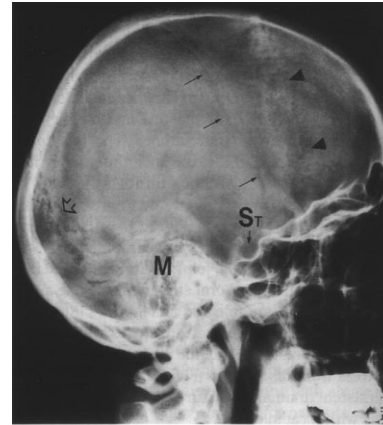
د سر اناتومي یو پیچلی جوړښت دی لدې کبله ضروري ده چې د معمولو رادیوگرافيک وضعیتونو او د هغوی پورې مربوطو برخو څه مطالعه پیل شي. په سټنډرډ ډول د سر رادیوگرافي په خلفي قدامي (PA) ، جنبي یا A+P, Lateral نیم محوري (Tawne) او قاعدوي وضعیتونو کې اجرا کېږي. هر وضعیت کې د سر مخصوصې برخې د کتنې وړ وي. په خلفي قدامي وضعیت کې قدامي یا Frontal هډوکي، Frontal او ethmoid سینوسونه، د پزي جوف، د orbit پورتنۍ برخه او mandible ښکاره کېږي

(Fig 12.1)

په اړخیزه منظره کې قدامي،  
جداري، occipital او temporal  
هډوکي د کتنې وړ وي. همدارنگه  
د Masiod برخې، سرج ترکی، د  
Orbits قاعدې، او د وجهي  
هډوکو برخې هم د کتنې وړ وي.

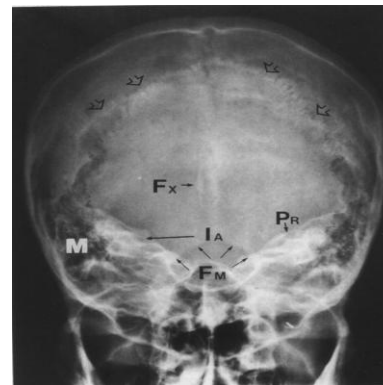


(Fig 12.2) . په نیم محوري (Towne, occipital)

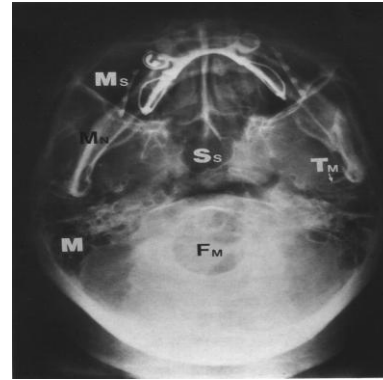


(Fig 12.3) منظره کې Occipital هډوکي، مستوئید او د منځني غوږ

برخې، د Magnum ثقبه او د  
Zygomatic قوسونه ښکاره کېږي.  
په قاعدوي منظره کې

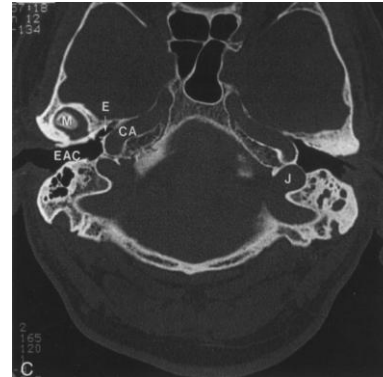

(Fig 12.4) د سر قاعدوي برخې څرگندېږي چې د غټې ثقبې څخه عبارت

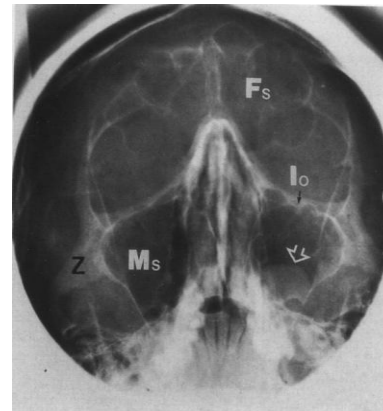


دي، دا ډول ازموینه دومره په زړه پورې نده. د دې برخو د کتنې لپاره د CT څخه کار اخیستل کېږي. پدې برخه کې اړخیزه رادیوگرافي هم په تفصیل سره اناتوميک ساختمانونه ښکاره کولای شي

(Fig 12.5) occipital (water) وضعیت

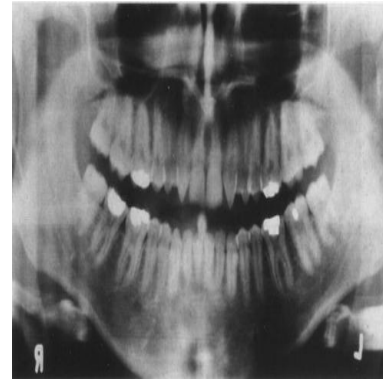

(Fig 12.6) کې وجهي هډوکي اوسینوسونه کتل کېدای شي. د سر بل ډول



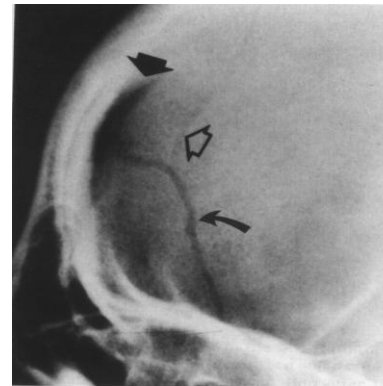
رادیوگرافي عبارت د temporomandibular مفصلونو څخه ده. دا برخې په ښه توګه د CT او MR په واسطه مطالعه کېدای شي. د غاښونو او خولې جراحان د Panoramic ډول مطالعاتو څخه د وجهي هډوکو اوفک د کتنو لپاره استفاده کوي

(Fig 12.7) . په نورمالو ساختمانونو او حالاتو کې په زیاته اندازه توپیرونه

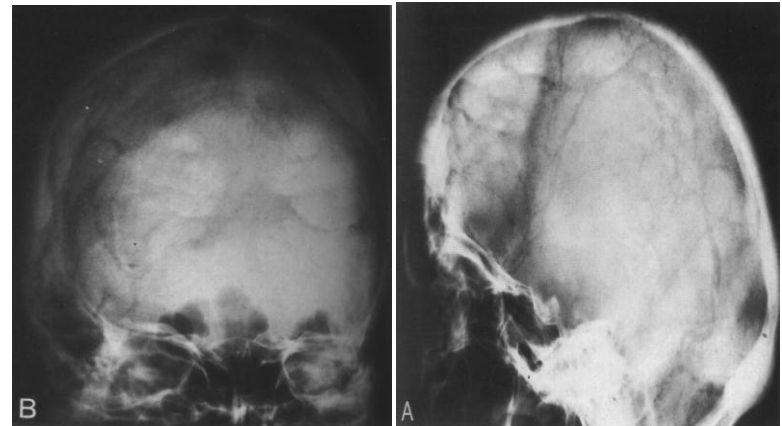


شته چې د تشخیص سبب ګرځي  
چې دا عبارت د او عیو د تارونو د  
برجسته والی (frontali interna)

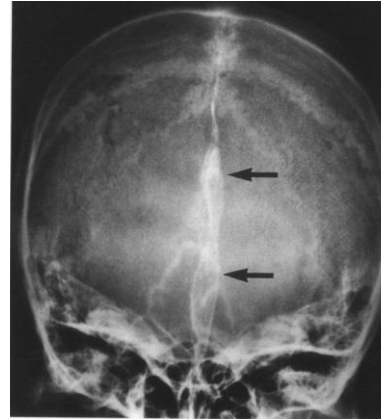
(Fig 12.8) hyperostosis



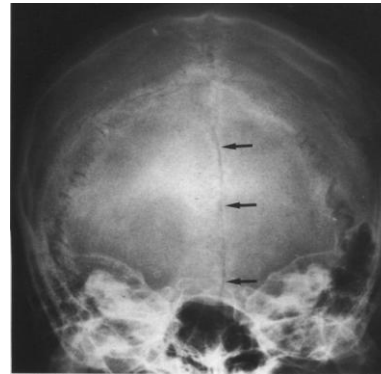
(Fig 12.9) کلسفاید شیو Falxcerebri



(Fig 12.10) او په ثابت ډول په درزونو کې د غیر نورمالو وتیرو څه دي

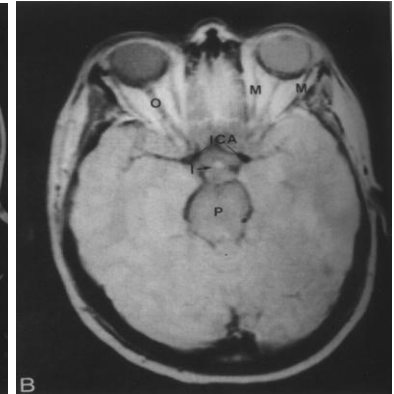
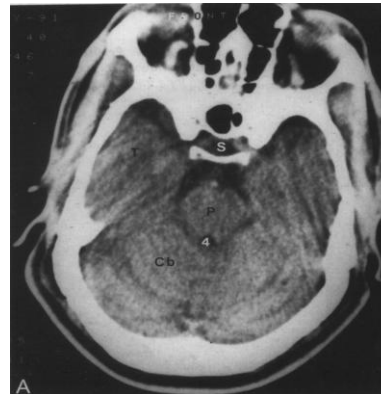

(Fig 12.11) او کله چې فلم د رادیولوجیست لخوا مطالعه کېږي هېڅکله د



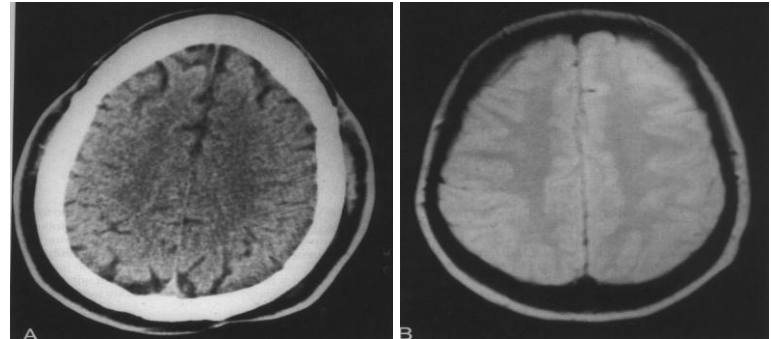
اشتباه سره نه مخامخ کېږي. د دماغ څېړنه د CT او MR طریقو په واسطه د عرضاني تصویرونو په ذریعه اجرا کېږي او څرگندونې یې سره ورته والی لري، MR ډېر گټور دی او د دې ازموینې په واسطه ځاكي برخه د سپینې څخه په بڼه توگه توپیر کېدای شي.

د 12.F6 12 شکلونو څخه تر



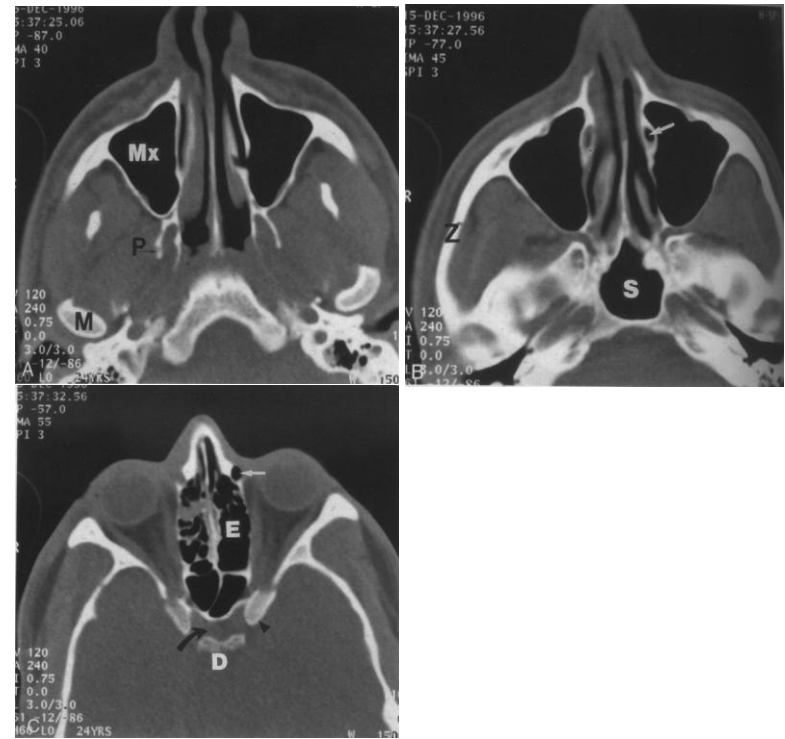


12.15 شکلونو پورې د CT تصویرونه په مقایسوي توگه د MR سره د سر

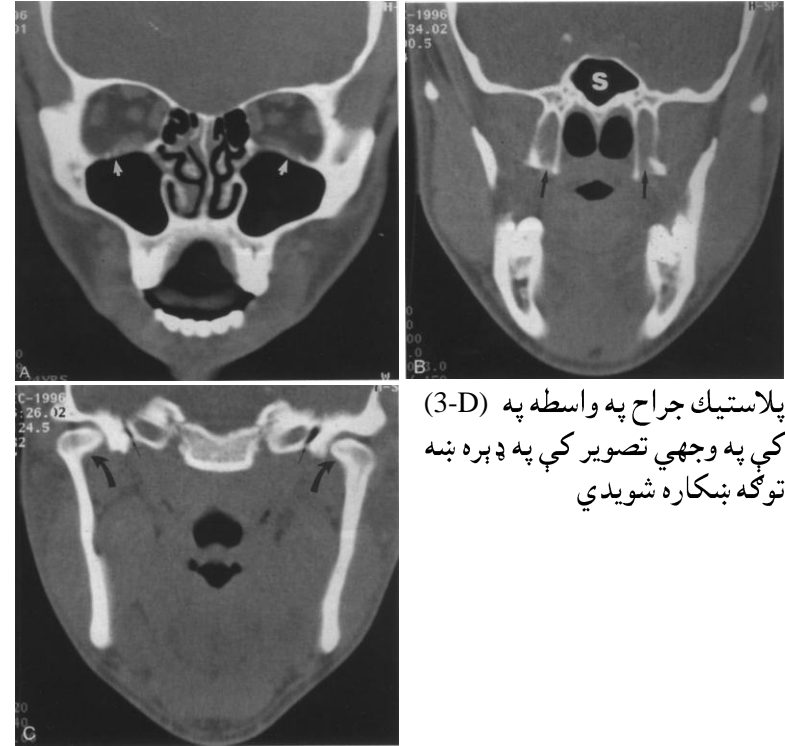


نورمال ساختمان ښکاره کوي.

د وجهي CT په واسطه د مخ کسرونه او د سینوسونو ناروغتیاوي په ښه توگه د کتنې وړ وي. نری مقطع یې (2mm) په اندازه محوري او مستقیم coronal Spiral ډول اجرا شویده تصویري منطري ښکاره کوي. Fig 12.16

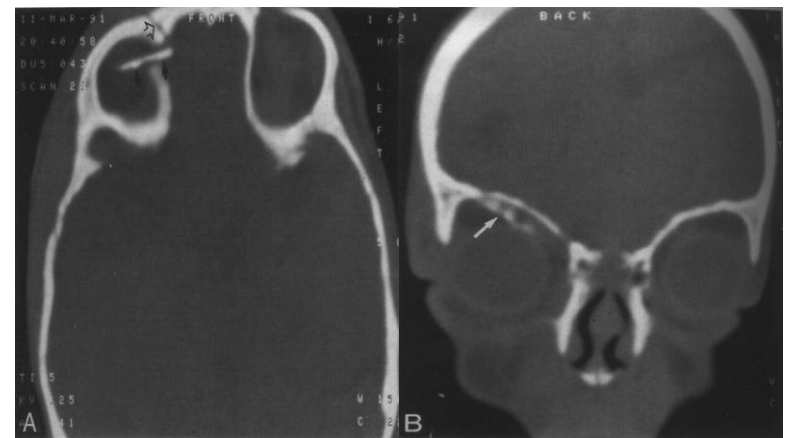


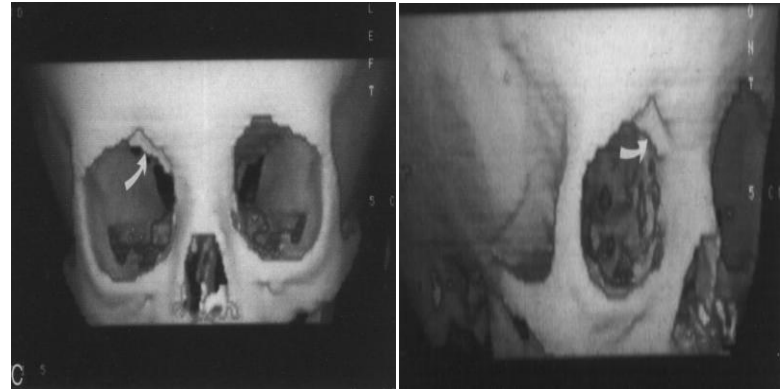
او 12.17 په نورمال ډول د مخ اناتومي څرگندوي. فمي او Maxillofacial د



پلاستيک جراح په واسطه په (3-D) کې په وجهي تصوير کې په ډېره ښه توگه ښکاره شويدي

(Fig 12.18).





په پاتالوژي کتنه يي يا (PATHOLOGIC CONSIDERATIONS) :

په عمومي توگه د پتالوژي کتنو څخه د راديولوژيکي له نظره په عصبي سيستم کې په لاندې ډول يادونه کوو يعنې دا چې ترضيض، نيوپلازمونه، د اوعيو ناروغتياوي، متعدد سکلروزس، د دماغي اتروفي او hydrocephalus په ترتيب سره تشریح کېږي.

ترضيض يا (Truma) :

لکه چې مخکې مو يادونه کړې د سر کسرونه او د هغې څخه پاتې خيال غوره مثال دی. د رخوه اقسامو زخم د کسر له امله منځ ته راځي چې د ترضيض څخه وروسته د CT استطباب ضروري دی. دا ځکه چې د نورولوژيک غير نورمالو حالاتو اعراض او علايم منځ ته راځي. څرنګه چې د سر په کسرونو کې دوه استثنا موجود دي هغه دا چې په مستقيمه توگه د نورولوژيکو غړو نورمالو حالاتو درملنه سرته ورسېږي. بله دا چې د کسر شته والی او نشتوالی او نورو اهماتو ته په ناروغ کې اړتيا لري. کېدای شي چې په يو شمېر زياتو ناروغانو کې د سر کسر موجود وي خو نورولوژيک علايم نه کتل کېږي. او د دې امکان هم شته چې په ناروغ کې کسر موجود نه وي او په پرمختللي ډول عصبي خرابتيا مخ ته راغلی وي. دوه حالاتونه دي چې په هغې کې د سر کسرونه په واضح او څرګند ډول وي چې عبارت د فشاري کسر او د هغه کسر څخه عبارت دي چې د مرمی يا اجنبي اجسامو پواسطه منځ ته راغلي وي. په دې دواړو پورتنيو پېښو کې

معمولاً عصبي غير نورمال حالت منخ ته راخي چې د CT پواسطه مخکې د درملنې څخه بنکاره کېدای شي. د دماغ په جرحه کې دماغي ازیما او هیمورژ موجود وي. د CT په واسطه د دماغ ازیما یې برخه په کمه اندازه کثافت بنکاره کوي او که چېرې په حاد ډول هیمورژ منخ ته راغلی وي نو کثافت یې په زیاته اندازه وي. د Fig 12.22 څخه تر

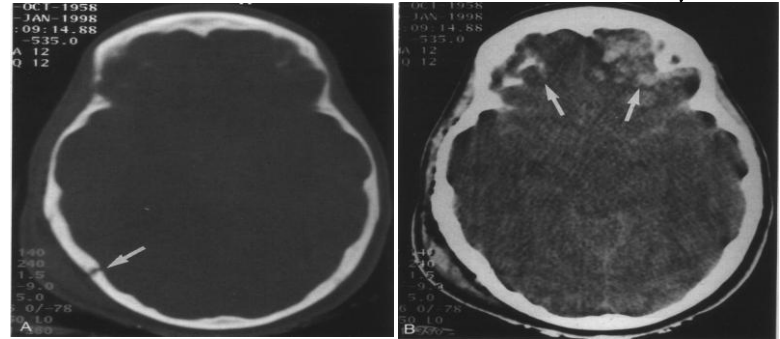
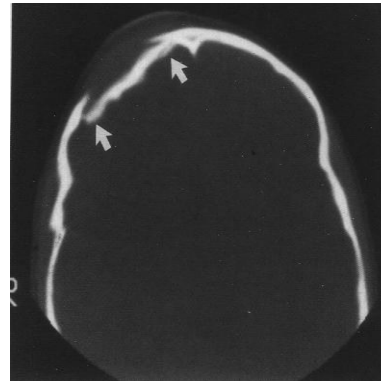
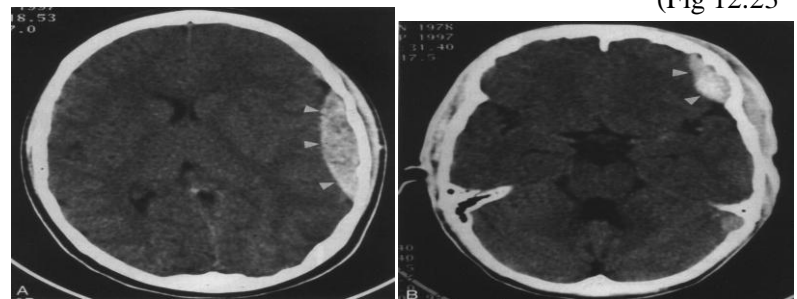


Fig 12.19 پورې د سر کسرونه او د هغې پورې اړوند نښې بنکاره کوي.

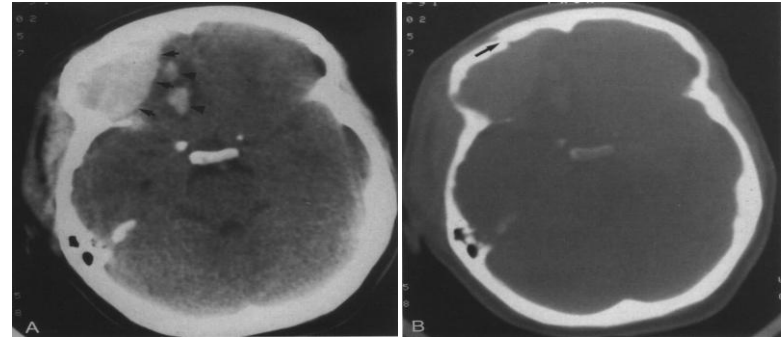


د epidural او subdural هیماتوما نښایې د قحفي ترضیض له امله پیداشي د epidural هیماتوما معمولاً هغه وخت پیداکېږي چې د کسرونو په نتیجه کې یو د سحایاو د شریانو څخه اخله شي. دا هیماتوما په و صغې نوگه د علمسي په شکل

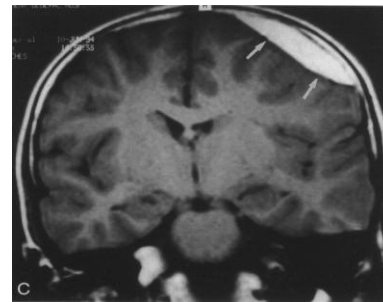
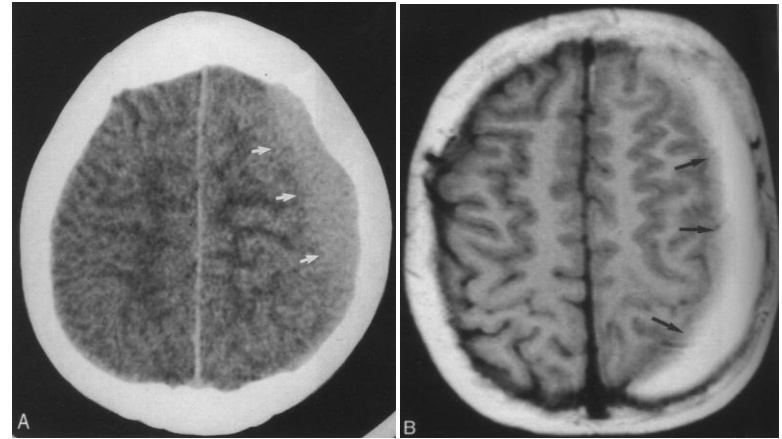
(Fig 12.23



(see Fig 12.21) subdural hematomas هغه وخت پيدا كېږي چي د

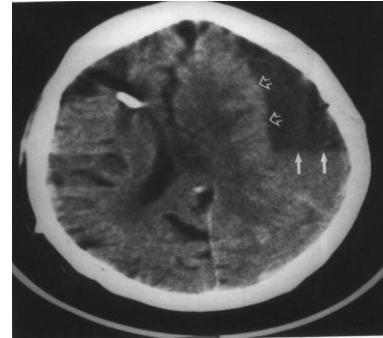


سحايو په وريدونو كې جرحه منځ ته راشي دا پېښه زياتره په زړو خلکو كې پيدا كېږي او بنايي سبب يې شيخی dementia وي. په حادو پېښو كې په مغزو كې د هلال په څېر منظره د كتنې وړ وي (Fig 12.24). او كله چې



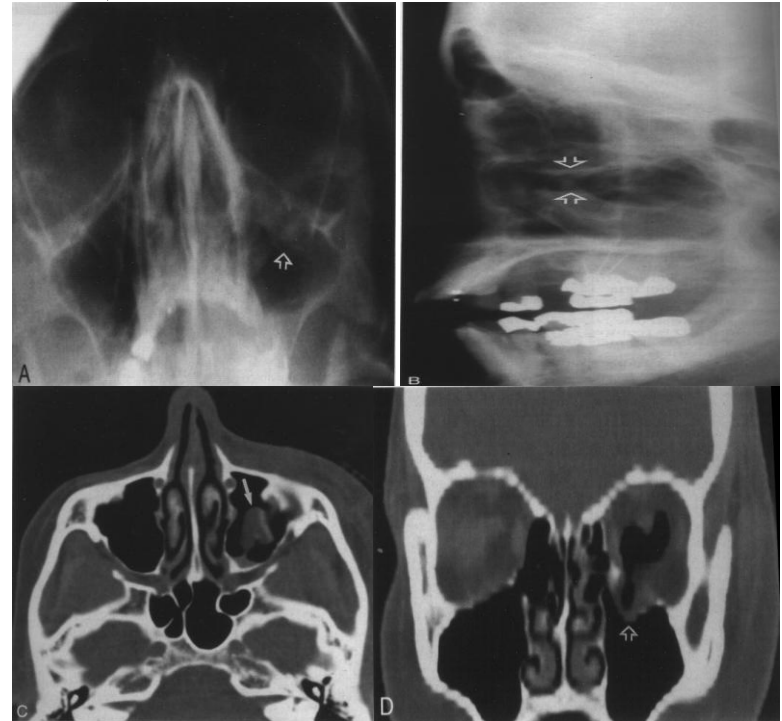
مزمنه بڼه غوره كړي نو د عدسي په څېر وي

(Fig 12.25) په وجهي برخه کې کسرونه په زیاته اندازه زخمونه پیداکوي.

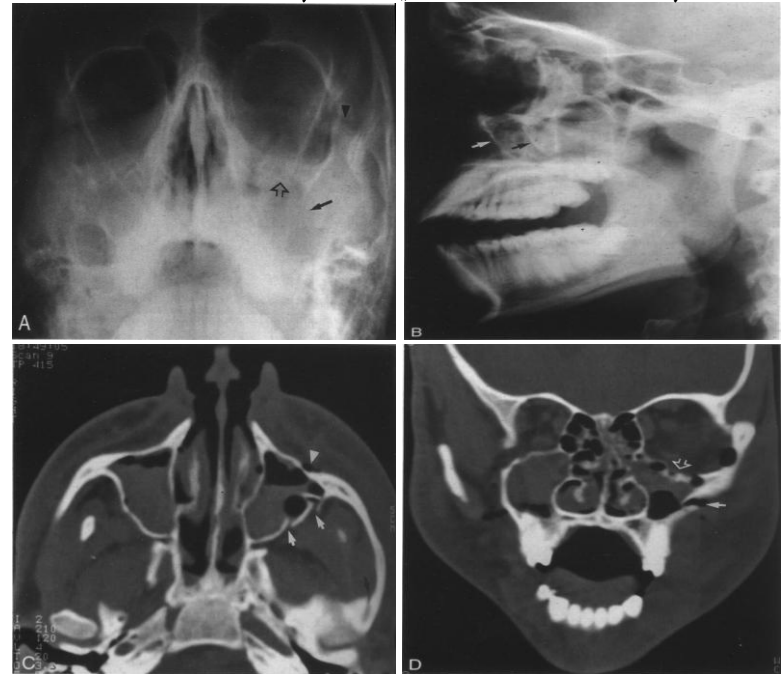

مولفین پدې عقیده دي چې د مخ په منځني برخه کې کسرونه تقریباً 12% وو او په 22,000 تنو ناروغانو کې چې د ترضیض سره مخامخ شوي و دا فیصدي ښکاره شوه او د دوی عمر د لس کلنۍ مودې څخه زیات وو. کسرونه چې

په مخ کې پیداکېږي مختلفي منظري غوره کوي او د رادیوگرافي د پانې پر مخ د کتنې وړ وي. او هم یې د زخمونو غیرنورمال حالات د CT په واسطه ښکاره کېدای شي. د مثال په ډول که چېرې په مستقیم ډول د سترګې لاندینۍ برخه کې (چې معمولاً د سوک له کبله پیداکېږي) پیدا شي نو د orbit د ښکتنۍ سرحد کسر منځ ته راوړي (Fig 12.26) ، او یا یې د

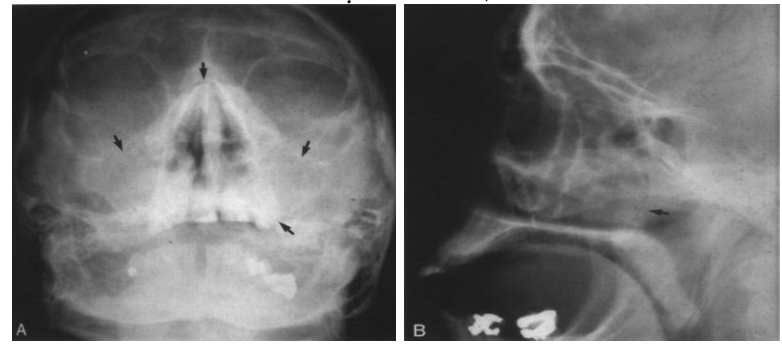


منځني جدار په سطح کې پيدا کوي. او هم کله چې سوک  
 Zygomaticomaxillary په برخه کې وارد شي په مغلق يا complex ډول  
 (ZMC) د کسر سبب گرځي. د Zygoma کسرونه په قوس کې او  
 Zygomatic درز په قدامي برخه يعنې د orbit په قدامي سفلي برخه کې  
 ځای نيسي او د Maxillary په قدامي جدار کې وي (Fig 12.27).

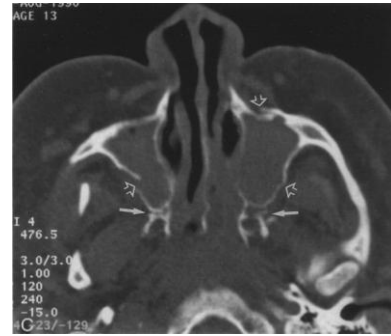


دا ډول کسرونه کله کله tripod کسر په نامه يادوي دا ځکه چې د مثلث په  
 څپر د هډوکي لرونکي وي.  
 نور د ترضيضاتو پرمختللي ډولونه چې په مخ کې منځ ته راځي عبارت د  
 Maxillofacial د جداوالي څخه عبارت (Thelefort fracture)

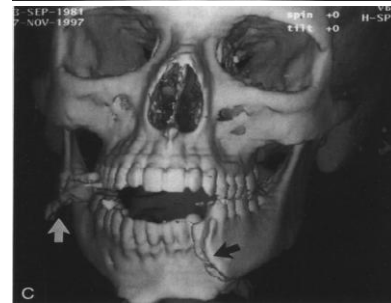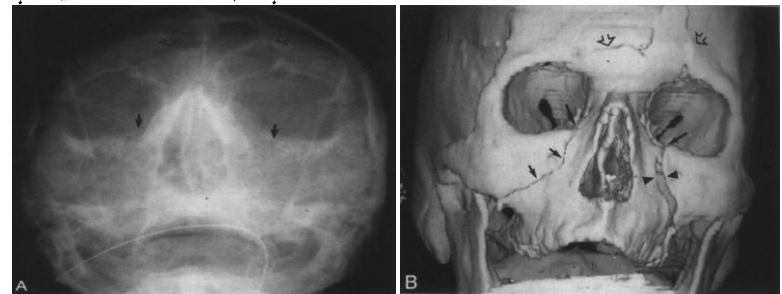
{ Fig 12.28 } خخه دي. پدي ناروغانو كي CT د 3-D په واسطه تشخيص



کولای شي



( Fig 12.29 ) . همدارنگه CT په هغه ناروغانو كي هم بنه لارښونه کوي چې



عمليات په كي اجرا شوي وي يعني  
 دا چې د عمليات خخه وروسته هم  
 CT غوره رول لوبوي.  
 په هغه ناروغانو كي چې د سر او  
 مخ د ترضيض سره يو شمېر غير  
 نورمال حالت پيدا کېږي د رقبې



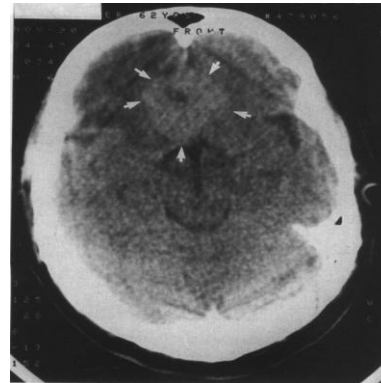
فقراتو په برخه کې هم اغیزه کوي. مثلاً په مستقیم ډول د سر او یا مخ وهل معمولاً په زیاته اندازه په رقبې فقراتو اغیزه کوي او د قبض، بسط او یا اړخیز طرف ته گرځولو کې په پوره اندازه ستونزې منځ ته راوړي.

تومورونه یا (Neoplasms) :

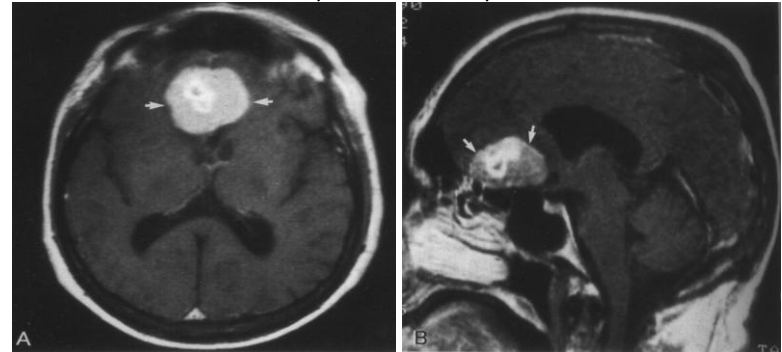
د دماغ د تومورونو زیاته اندازه که په لومړنۍ توګه وي او یا متاستاتیک ډول د CT او MR په واسطه تشخیص کېږي، یو شمېر ناروغان پدې افتونو په کمه اندازه اخته وي، د دوی تصویر مطالعات باید د Neuro radiologist ، نورو لوجیسټ او عصبي جراح لخوا سر ته ورسېږي، نو پدې اساس د دې برخې د ناروغیو پیژندنه د CT او MR د تظاهراتو په اساس اجرا کېږي.

هغه بدلون چې د کتلي له امله ښکاره کېږي په توموري پېښه دلالت کوي او

د CT (Fig 12.30) او یا MR



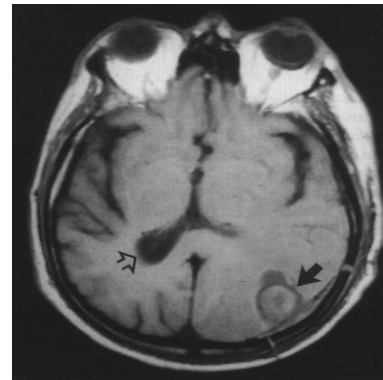
(Fig 12.31) پواسطه د کتنې وړ وي. ازیمايي حالت د تومور په واسطه په



مختلفو اندازو منځ ته راځي د MR مطالعاتو په واسطه ازیما په T1 برخه کې کمه اندازه کثافت ښکاره کوي او د T2 برخه کې په زیاته اندازه کثافت غوره کوي. پخپله کتله او یا ازیمايي وتیره ښایي د Penial او یا د بطیناتو د بیخایه کېدو سبب شي او یا په مجاورو انساجو فشار وارد کړي (Fig

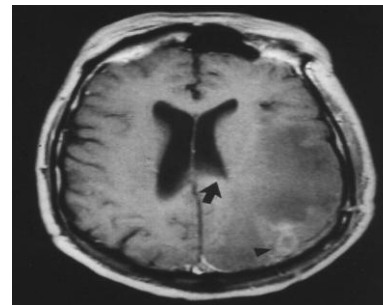12.32) کېدای شي چې ډېرې

متاستاتیک کتلي هم پیدا شوي وي

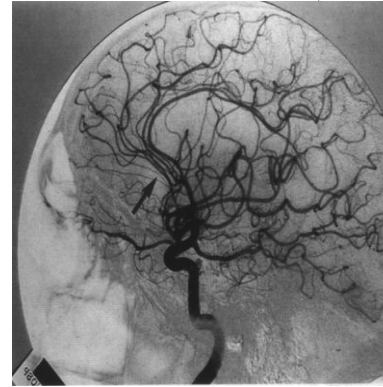


(Fig 12.33) ، په تومورنو کې وعایي بدلونونه د اوعیو په بیخایه شوي

ډول ښکاره کېږي

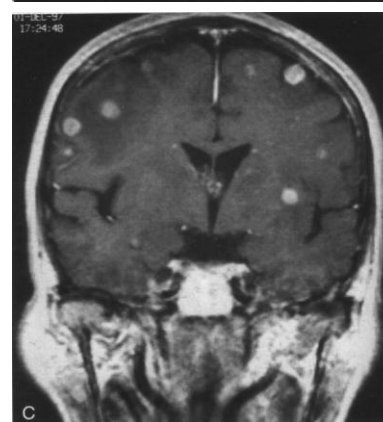
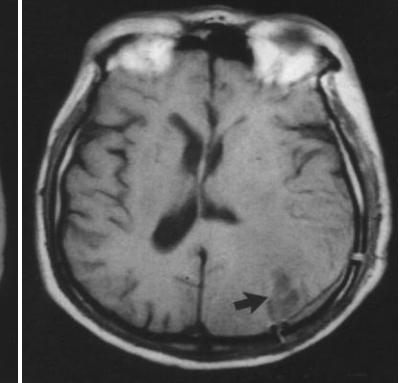
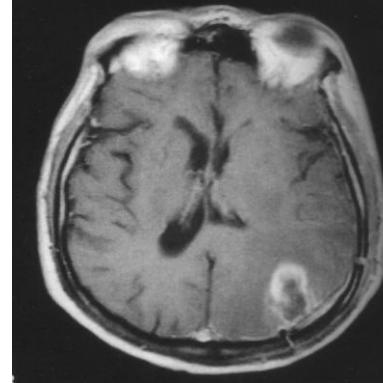


(Fig 12.34) ، او نوې اوعیوي حالت د کتنې وړ وي (د تومور اوعیوي) ،



څرنگه چې په دماغی تومورونو کې وعايې وتیره زیاته ده نو دا یې ځانګړتیا یا یوازنی حالت دی چې د کثیفه موادو د تطبیق څخه وروسته کثافت ښکاره کوي او کثیفه مواد زیاتره وخت په هغه صورت کې تطبیق کېږي چې په CT او یا MR کې enhance (د یو

خیال د کثافت زیاتوالي) څرګند شي (Fig 12.35) .



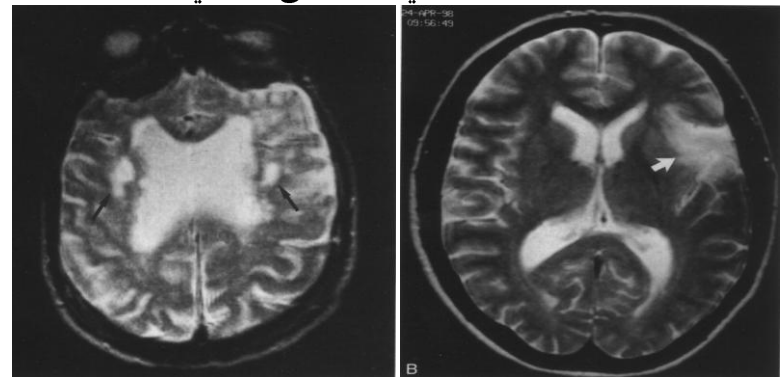
په عصبي جراحي کې اوس یو ډېر ښه نوې پرمختګ منځ ته راغلی چې هغه عبارت د دماغ تومورونو stereotactic biopsy څخه دي، د دې عملیې په واسطه عصبي جراح ته د CT د مرستې سره سم پوره لارښونه کېږي. د دې ازموینې په واسطه د افت موقعیت او د هغې ارتباط هم په ښه توګه ښکاره

کېدای شي. په همدې شان کله چې دا ازموینه اجرا شي نو د دماغ په جراحي عملیه کې د دماغ نسج په ډېره کمه اندازه ضایع کېږي. د عملیات پر وخت کې د التراسوند څخه هم استفاده کوي ترڅو چې د دماغی افتونو موقعیت وټاکل شي. د التراسوند پروب په مستقیم ډول په دماغ او یا د dura په سطح باندې هغه وخت ایښودل کېږي چې جراحي شق اجرا شي.

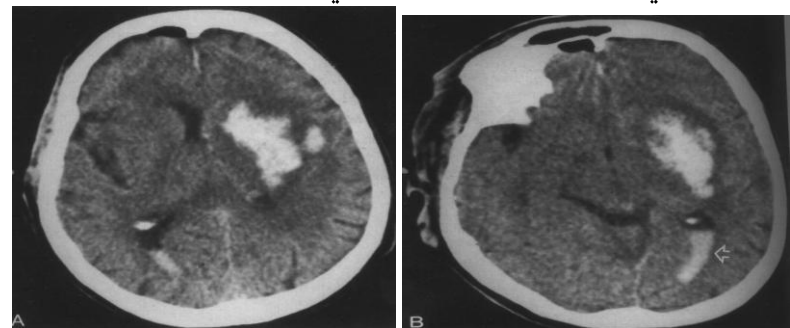
sterotactic کتنې او د التراسوند معاینه دواړه جراح په ډېر غوره او په زړه پورې معلومات ورکوي.

### د اوښو ناروغتیاوي یا (Vascular Diseases) :

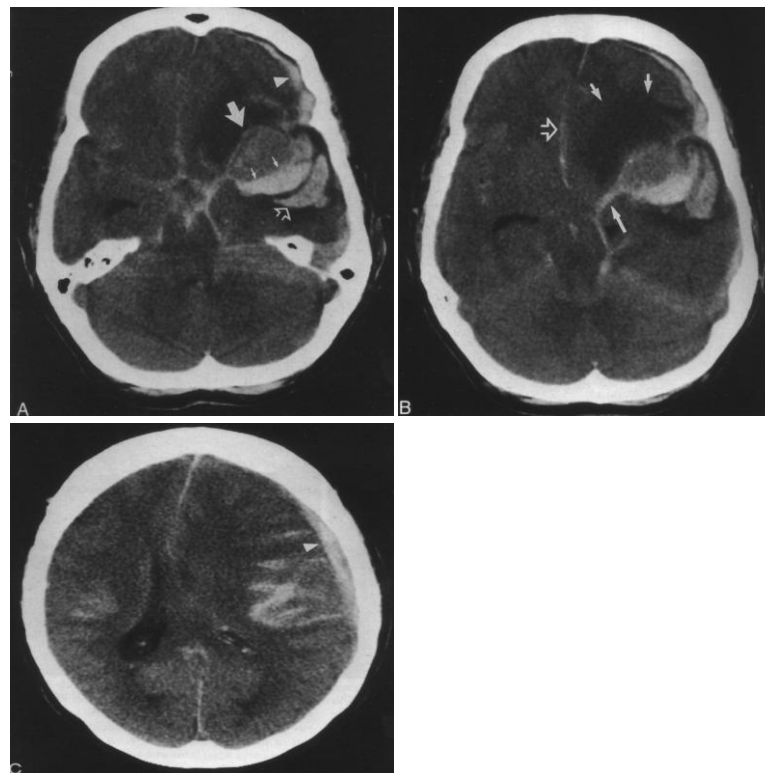
د اوښو ناروغتیاوي ښایي د دماغ په دننه او د هغې څخه راتوي شوي سحایاو کې غیر نورمالي پېښې پیداکړي چې عبارت د احتشا چې په تالي توگه د atherosclerotic او یا امبولي له کبله منع ته راځي (Fig 12.36) ،



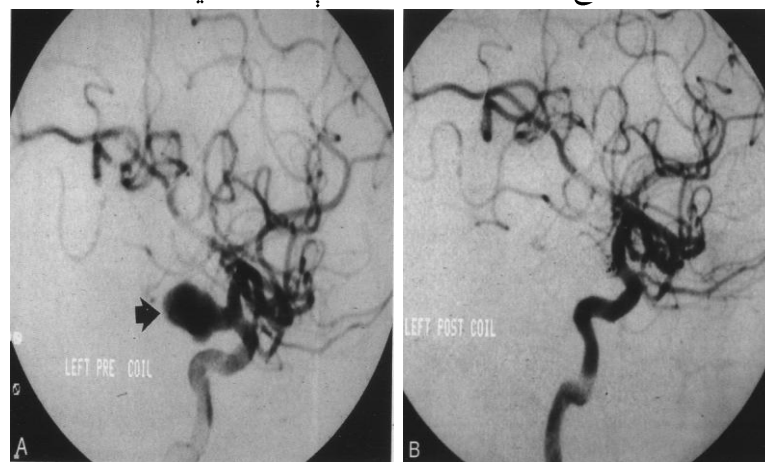
داخل دماغی هیمورژ (Fig 12.37)، شریاني ورید شنت، امینورزمونه

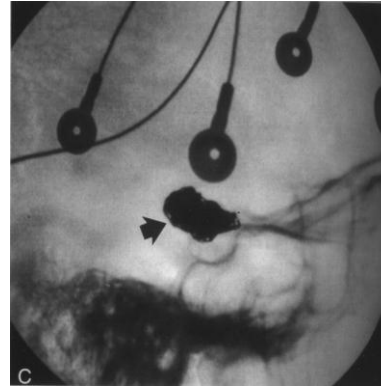


(Fig 12.38) او

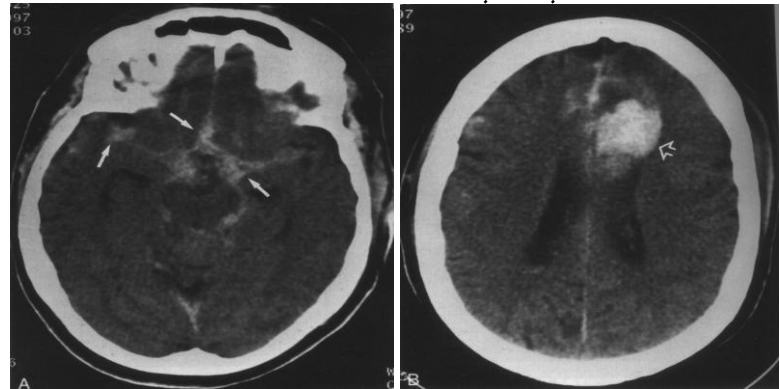


(12.39) او د دماغ څخه بهر د هيمورژ ځينې عبارت دي

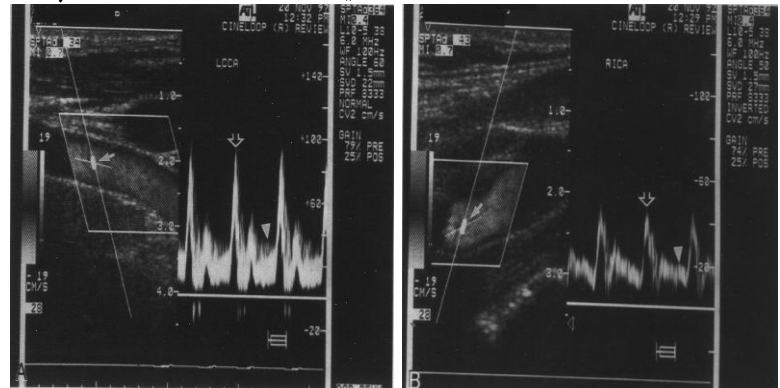




(Fig 12.40) . دا ټولې پېښې د CT او يا MR د ازموينو پواسطه تشخيص



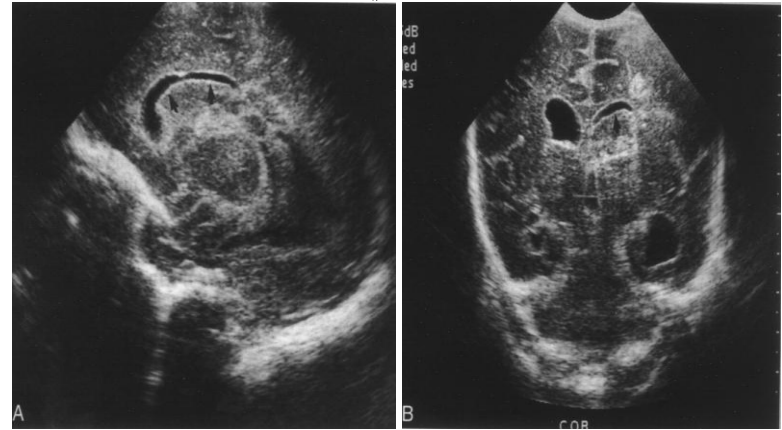
کېدای شي. برسیره پردې په ورمېر کې د carotid شریانونه د Doppler  
التراسوند په واسطه (Fig 12.41) اوسني نوې میتود او طریقه ده چې د



احتشا واقعات په دماغي برخو کې په ناروغانو کې ښکاره کوي، که چېرې

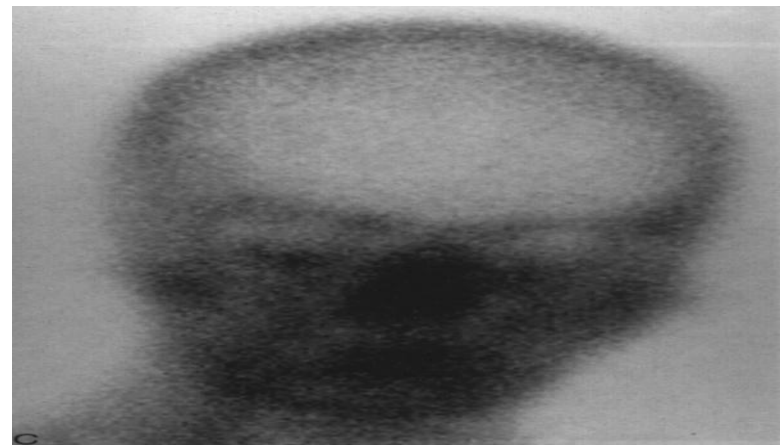
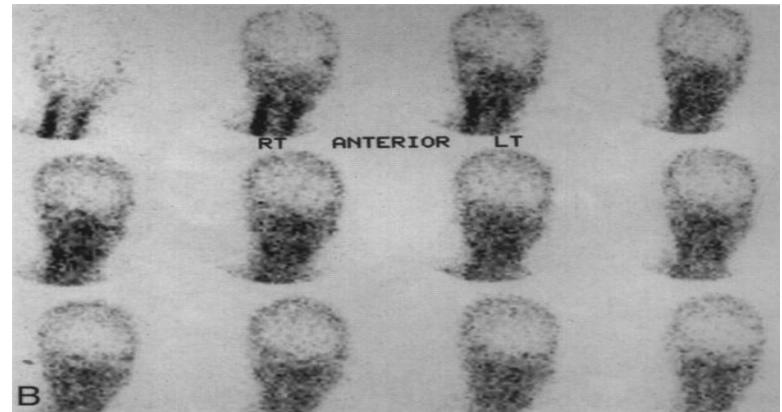
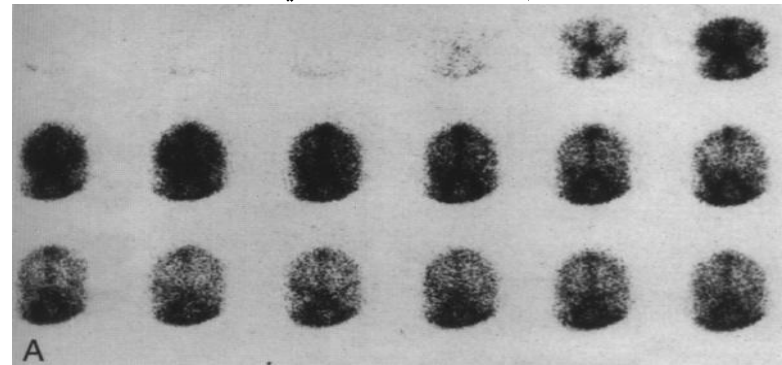
د کروييد angioplasty په نظر کې وي نو arteriography گټوره او په زړه پورې مثبتېه ازموينه ده.

بې مودې يا Prematur ماشوم چې د سر په تخته پر مخکېه لويدي وي او د مغزو په دننه کې هيمورژ منځ ته راغلی د Transcranial التراسوند په واسطه کېدای شي چې هيمورژ تشخيص او هم د بطنياتو بدلونونه چې د Hydrocephalus سبب کېږي څرگند شي (Fig 12.42).



شرياني وريدي شنت او انيوريزمونه بل هغه سبب دی چې د مغزو په دننه او د ارکنوئيد لاندې برخو کې د هيمورژ سبب گرځي. دا افتونه په وصفي توگه د بدن د نورو برخو سره توپير کېدای شي. اوس ددې امکان شته چې د دې افتونو زيات شمېر درملنه اجرا شي چې په دريم فصل کې ترې يادونه شويده. هستوي تصوير يا Nuclear Image هم کولای شي چې د دماغي او عيوي افتونو په تشخيص کې مرسته وکړي. Radionclide Flow مطالعاتو په واسطه د جريان بندښت چې شرياني وريدي شنت او يا انيوريزم کې موجود وي هم ښکاره کوي. همدارنگه د دماغ د مړينې يا

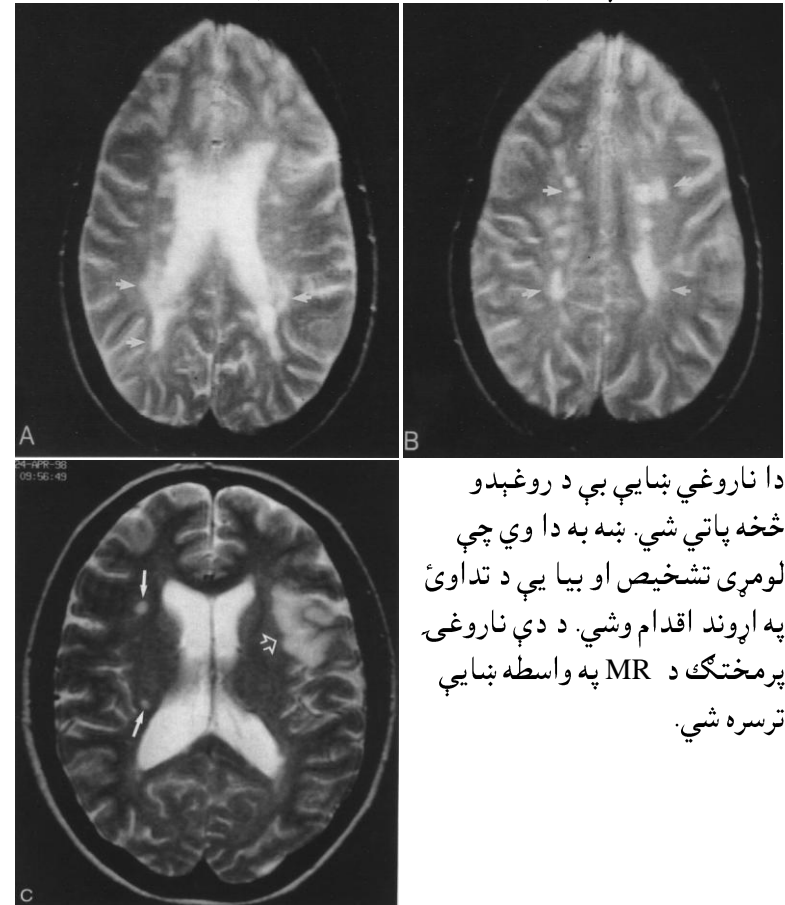
brain death په اړوند هم معلومات ورکولای شي (Fig 12.43).





: (Multiple Sclerosis)

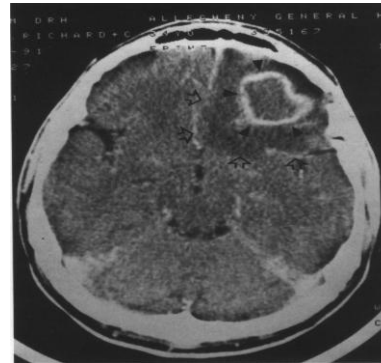
د MR نوې تصويري میتود سره په ناروغانو کې د متعدد ډول سکروزس شکمني پېښې پیژندل کېدای شي. دا ناروغي زیاتره وخت په لومړي توګه په ځوانانو غټانو کې منځ ته راځي، د MR پواسطه په مغزو کې د جسم ابيض په برخه کې د دې ناروغۍ پلکونه ښکاره کېږي. (Fig 12.44).



دا ناروغي ښايې بې د روغېدو څخه پاتې شي. ښه به دا وي چې لومړی تشخیص او بیا یې د تداوی په اړوند اقدام وشي. د دې ناروغۍ پرمختګ د MR په واسطه ښايې ترسره شي.

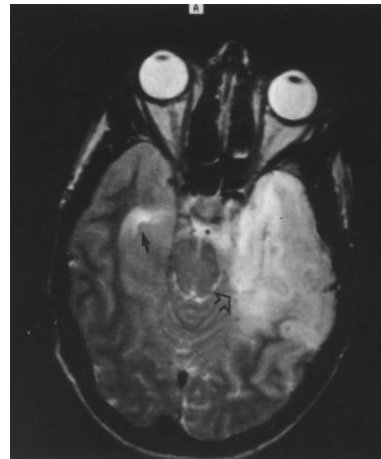
## د دماغ اېسي او التهاب يا (Brain Abscesses and Encephalitis):

د مغزو دانې زياتره وخت کتلي جوړوي. د کلنيکي لوجي له مخې حاد عصبي تظاهرات نه څرگندوي. په ډېرو ناروغانو کې د عضويت د نورو برخو انتاني پېښې موجودې وي. د CT او MR پواسطه کتله ښکاره کېږي چې کثافت يا خيال يې په واضح او ښکاره توگه وي او کتله د يو پوښ يا کپسول په واسطه احاطه شوي وي (Fig 12.45) او په مشکله سره يې د تنخري نيوپلازم سره توپير کولای شو.



Encephalitis د لومړني يا type I herpes simplex وېروس په واسطه سفلي قدامي فصونه اخته کوي. دا ډېره مهمه ده چې تشخيص په چټکۍ سره وټاکل شي دا ځکه چې د وېروس ضد درملنه بايد د

ناروغۍ په لومړنيو څو ورځو کې پيل شي. وصفي منظره يې په T2 کې ښکاره کېږي چې د سگنال شدت په اخته شوي برخه کې زيات وي (Fig 12.46). څرخي خيال يا کثافت د gadolinium (يو ډول نادر مواد دي)

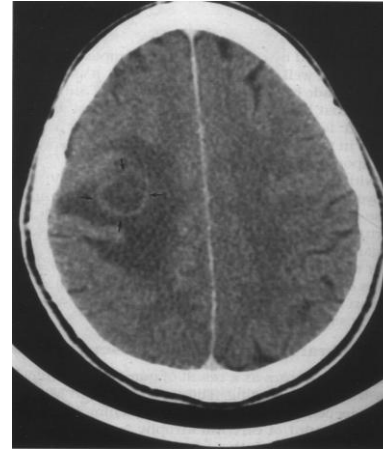


مرکباتو د شته والي سره هم په وصفي توگه وي.

هغه ناروغان چې په (HIV) يا human Immunodeficiency وېرس اخته (د 2/3 ناروغانو څخه زياتو کې) وي عصبي اعراض ښکاره کوي. په زياترو پېښو کې دا اعراض د اوغيو د خرابي، په مستقيم ډول د HIV د عصبي تسممي وتيرې او يا د موقع شناس

مکروبونو له کبله پيدا کېږي. Toxoplasmosis يو موقع شناس مکروب دی

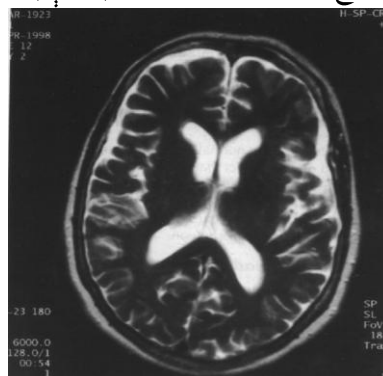
چې په HIV اخته ناروغان اخته کوي. او د توکسوپلازموزس په واسطه په وصفی توګه په دماغ کې د کتلو خیال څرګندېږي چې په ځانګړي توګه او یا زیات شمېر وي (Fig 12.47). د ناروغۍ بشپړ تشخیص د بیوپسی



پواسطه سرته رسېږي دا ناروغي باید د Lymphomas سره تفریق تشخیص کړو دا ځکه چې پدې پېښه کې هم دا ډول ناروغان په زیاته اندازه اخته کېږي.

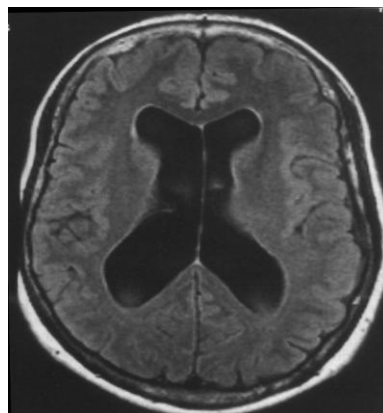
## (Cerebral Atrophy and Hydrocephalus):

د دماغ غونج شوی حالت په زیاتره پېښو کې منځ ته راځي لکه احتشا، پخوانی ترضیض او زړښت. د CT او MR په واسطه په وصفي توګه پدې ناروغۍ کې د sulic یا د دماغ په یوه برخه کې ژور والی او په بطنیاتو کې پراختیا منځ ته راځي. (Fig 12.48) د دماغ د غونجېدو یو شمېر پېښې په



نورمال عمر کې هم پیدا کېږي کله چې په بطنیاتو کې پرمختللي پراختیا پیدا شي نو د hydrocephalus منځ ته راتلو سبب ګرځي دا پراختیا د دماغ په نورو ساختمانونو هم فشار واردوي او په وظیفه کې یې نیمګړتیا پیدا کوي. لدې کبله دا ډېره ضروري ده چې

په چټکۍ سره تشخیص وټاکل شي او شنت اجرا شي. Hydrocephalus ښایي په ولادي او یا کسبي ډول وي ولادي ډول یې معمولاً د اعراضو سبب ګرځي او دماغ کې غیر نورمالي وتیرې لکه Arnold chiari سوي اشکال چې د دماغ په شا او Spina bifida کې لېدل کېږي. دا ډول ښایي په داخل رحمي ژوند کې د التراسوند په واسطه ښکاره شي (see Fig 10.10). په CT او MR کې د بطنیاتو په سیستم کې په کتلوي ډول پراختیا لېدل کېږي (Fig 12.49).



## ديارلسم خپرکی

### د فقراتو تصوير

#### (Vertebral Imaging)

د فقراتو جوړښت يوه بشپړه او مکمله برخه ده چې د دو اناتوميک ساختمانونو لرونکي دي يو يې پخپله فقرات او بل د عصبي سيستم تړل يا وصل کول د پورتنيو برخو سره وي.

نخاع شوکي کې سحایا، د اوغیو ارواني برخه او محيطي اعصاب چې د عصبي سيستم يوه برخه ده ځای لري. ناروغي او يا جراحي چې په هره برخه کې پيدا شي په دواړو اغيزه کوي.

پدې فصل کې د فقراتو د تنې او د هغې د محتوياتو څخه د مختلفو تخنيکي تصويرونو پواسطه يادونه کوو.

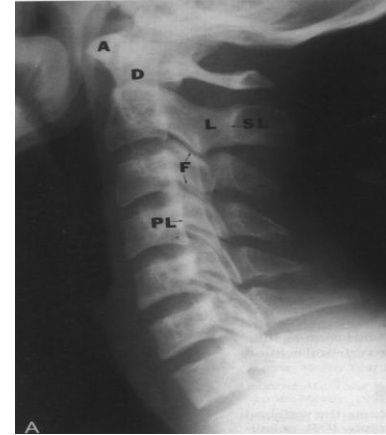#### تخنيکي کتنې يا (TECHNICAL CONSIDERATIONS):

د پنځو ډولونو تصويري ازموينو پواسطه کولای شو چې د فقري تنې او د هغې د محتوياتو څخه معلومات ترلاسه کړو: راديوگرافي، CT ، Polydirectinal magnetic resonance (MR) Imaging, tomography او myelography.

راديوگرافي د فقري ساختمان د ناروغيو په تشخيص کې په زړه پورې مرسته کوي. او دا ازموينه بايد د ټولو اختصاصي معایناتو څخه مخکې اجرا کړل شي. دا ځکه چې کېدای شي د ساده فلم پر مخ ډېر غیر نورمال حالات تشخيص کړل شي حال دا چې د CT او MR پواسطه په ښکاره او واضح ډول نه وي. په بنسټيز ډول د رقبې فقراتو لپاره د اړخيز (lateral) ډول راديوگرافي څخه کار اخيستل کېږي. قدامي يا {anterior posterior} (A+) منظر څخه په ښکتنیو او د قحفي اطلسي برخې لپاره مايلي منطري استعمالېږي. کېدای شي چې د ضرورت په وخت کې د تقبصې او استرخايې وضعيتونو څخه هم استفاده وکړو. د صدري او قطني فقراتو لپاره د قدامي او اړخيزو راديوگرافيو څخه کار اخيستل کېږي د ملا د تېر

د مایل ډول رادیوگرافيو څخه د خلفي برخو او غیر ترضيضي وتيرو کې استفاده کېدای شي.

په نورمال ډول د رقبې فقراتو منظره په (Fig 13.1) کې ښکاره شویده.

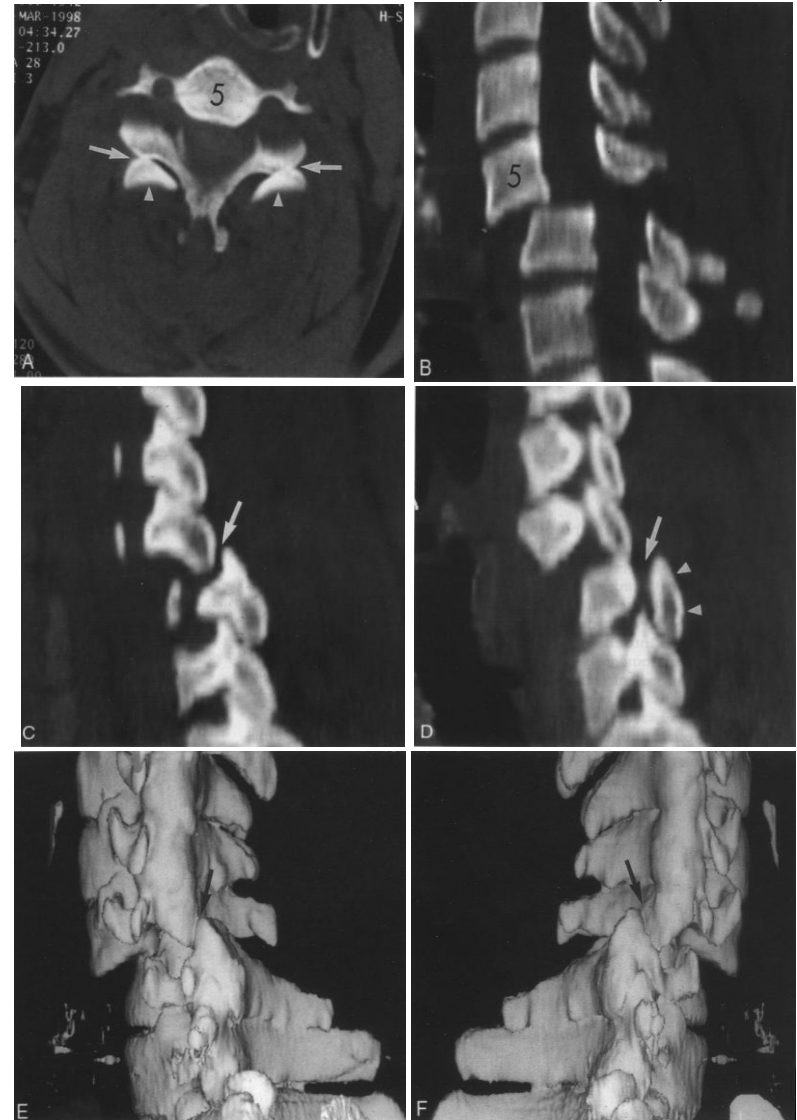


د فقراتو د جسمونو قدامي او خلفي خیالونه د کتنې وړ دي. Spinolaminar لیکه، د یوه سپین کثیف خط څخه عبارت دي چې Laminae د Spinous بارزي سره نښلوي او په نورمال حالت کې د یوې لیکې په څېر وي. قدامې یا

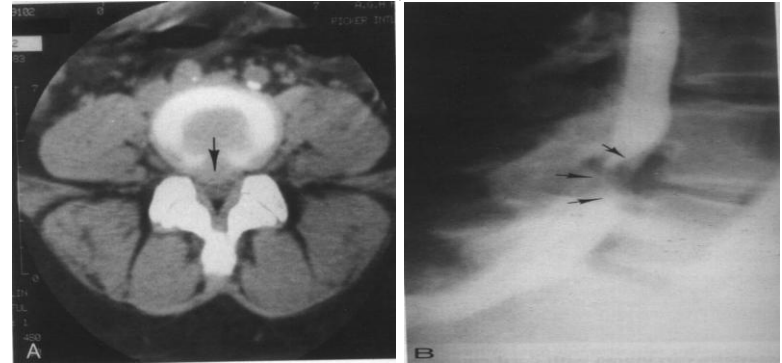
apophyseal مفصلونه یو د بل د پاسه واقع شوي او یو ساختمان یې جوړ کړي. د Spinous او Lamina ترمنځ فاصلي سره یو شانته وي، د ډسک او مفصلونو فاصلي هم یو شانته وي. د فقراتو مخخه مخکې رخه اقسام نورماله بڼه لري، د C2 فقري مرکز سره په حلقوي توګه کثافت ښکاره کوي. چې د رادیولوژي له نظره د اهمیت وړ ده او دې ته د Harris حلقه وايي او د رادیوگرافي د کلیشي پر مخ خیال ښکاره کوي او C2 فقري مفصلي برخې په علوي قسمت کې ځای لري، د فقراتو خلفي برخه په شا کې موقعیتلري، مستعرضه ثقبه سفلي یا ښکتنی ځای لري او د فقري د جسم قدامي قسمت په مخکې واقع دي. دا حلقوي وتیره د کسرونو پر وخت کې د C2 د فقري د جسم سره بدلون مومي.

په قدامې منظرو کې د فقري جنبي څنډې ښکاره کېږي. په نورمال حالت کې Pedicles په یوه لیکه یا یو صف کې ځای لري. او د دې ترمنځ فاصلو کې بدلون د 2mm څخه د یوه سرحد څخه تر بله پورې زیات نه وي. همدارنګه د Spinous ترمنځ فاصلي هم په متناظر ډول وي او د یوه سرحد څخه تر بله پورې د 2mm څخه زیاتې نه وي راوتلي بارزي په کوچني اندازه وي او د رقبې فقراتو په خلفي جنبي څنډو کې ښکاره کېږي.

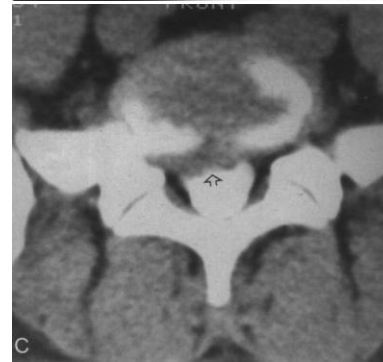Spiral CT یوازنی بڼه ازموینه ده چې د فقراتو او د هغې د محتویاتو په اړوند معلومات ورکولای شي، په مستعرضو تصویرونو کې فقرات او د هغې څه راتاو شوي رخوه اقسام ښکاره کوي. د CT په سهمي، رانس او (3-D) Three dimentional کې معلومات ترلاسه کېدای شي خو دا به هم بهتره وي چې په محوري ډول (Fig 13.3) تصویرونه هم اجرا شي.



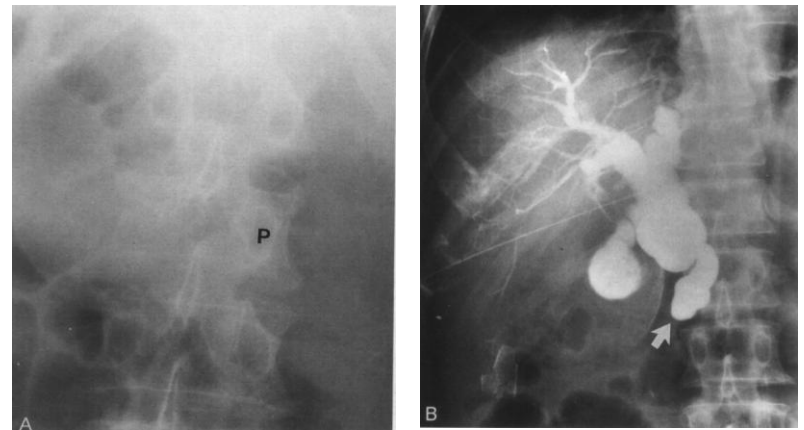
کار اخیستل کبړې چې فتقې وتیرې موجود وي  
(Fig 13.4). د دې سره یوځای بنایې myelography هم اجرا کړل شي تر



خو چې تشخیص بڼه څرگند شي. د  
CT څخه د مختلفو انتاني اونيو  
پلازمیک پېښو کې هم کار اخلي تر  
خو چې د افت پرمختګ او تخریب  
په فقري کې ښکاره شي. په همدې  
شان يې رخوه اقسامو ته خپرېدل

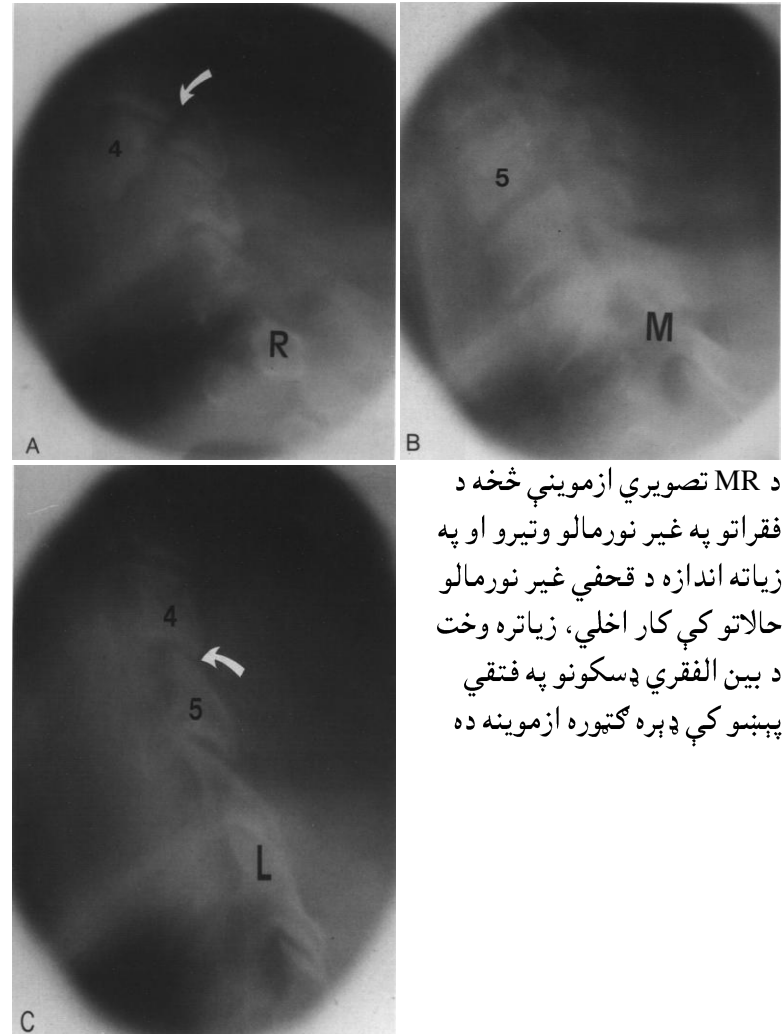


هم څرگندوي (Fig 13.5).



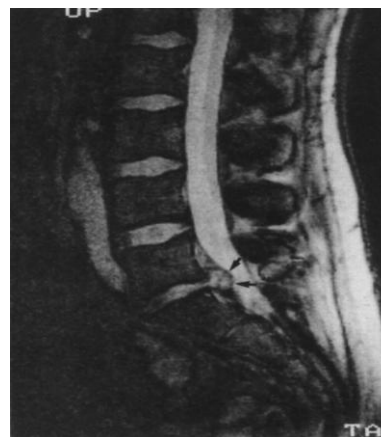

په ډېرو طبي مرکزونو کې د Polydirection tomography ځای CT نیولی دی. دا ازموینه یوازې په هغه وختونو کې استعمالېږي چې په فقراتو کې شکمن کسرونه موجود وي او زیاتره هغه کسرونه ښکاره کوي چې په افقي ډول وي. او دا مشکله ده چې د CT او د MR په واسطه څرگند شي (Fig 13.6).

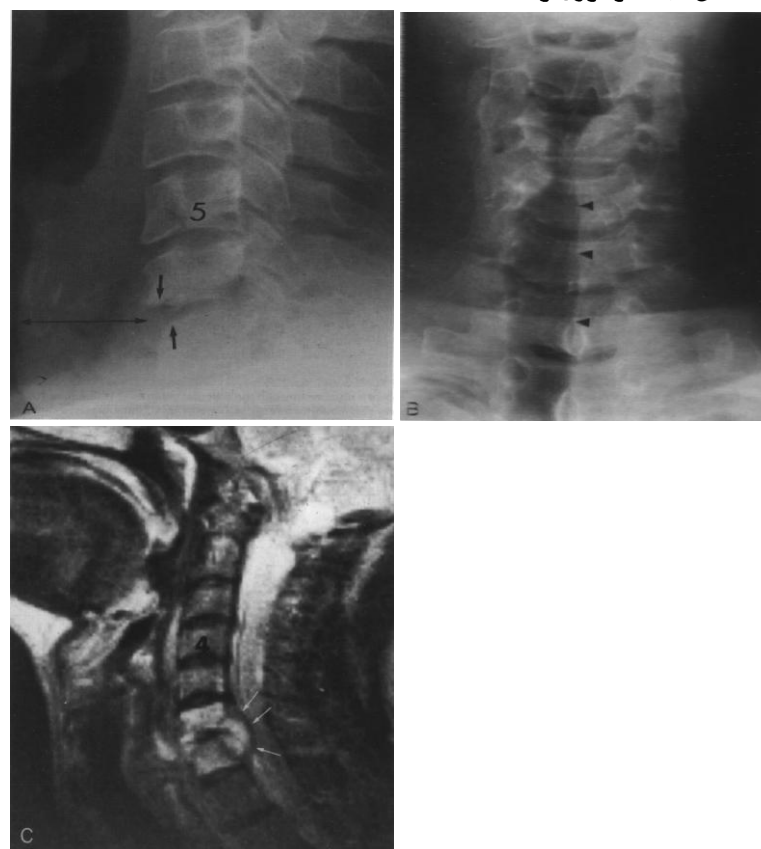

د MR تصویري ازموینې څخه د فقراتو په غیر نورمالو تیرو او په زیاته اندازه د قحفي غیر نورمالو حالاتو کې کار اخلي، زیاتره وخت د بین الفقري ډسکونو په فتحي پېښو کې ډېره ګټوره ازموینه ده

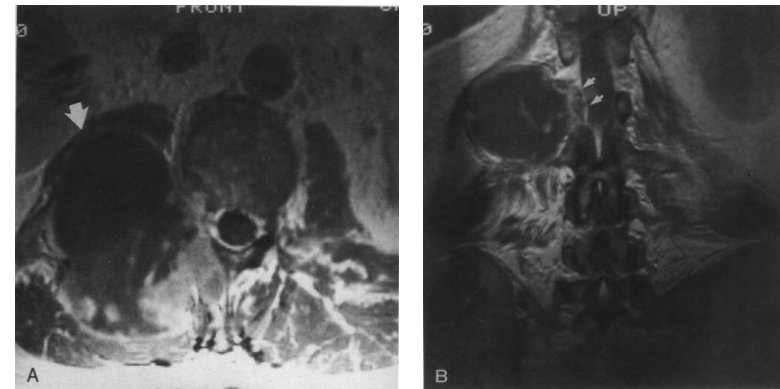
(Fig 13.7) . همدارنگه د انتاتو



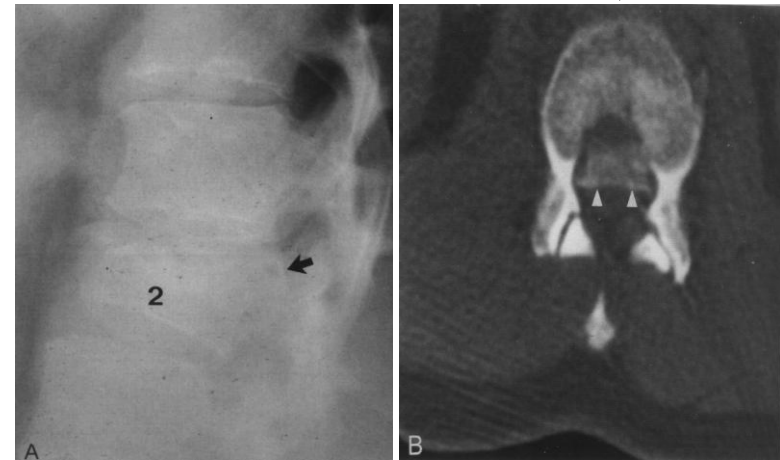
(Fig 13.8) ، تومورونو



(Fig 13.9) او ترضيضاتو

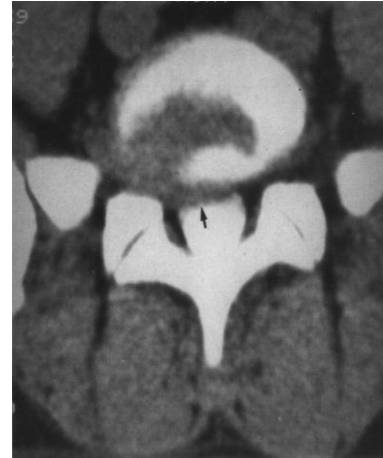

(Fig 13.10) کې هم بڼه مرسته کوي.



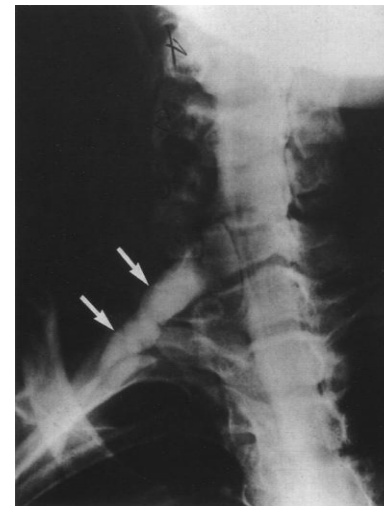
پخوا د myelography څخه په هغه واقعاتو کې زیات کار اخیستل کېده چې په نخاع شوکي یې فشارې وتیرې منځ ته راوړي وي. همدارنگه په هغه حالاتو کې هم استعمالېده چې قلبي Pacemaker موجود و. په میالوگرافي کې په اوبو کې منحل موادو د ارکنوید څخه لاندې برخه کې تطبیق او د ناروغ رادیوگرافي په داسې وضعیتونو کې اجرا کېږي چې کشفه مواد مطلوبو برخو ته ورسېږي او ناروغ ته مناسب وضعیت ورکوي.

او په زیاتره پېښو کې فتقي nucleus pul posus (See fig 13.4B) ښکاره کوي. د دې ازموینې سره یوځای د CT ازموینه هم اجرا کېږي (Fig 13.11)



میالوگرافي په هغه پېښو کې هم غوره ازموینه ده چې د عصبي ریشو شکمن څېرېد کېدل منځ ته راغلي وي.

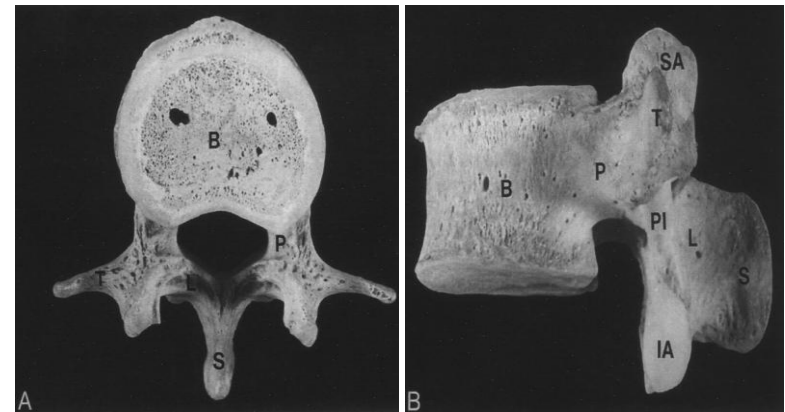
(Fig 13.12)



د تشخیصي التراسوند څخه هغه وخت کار اخیستل کېږي چې د عملیات پر وخت کې د نخاع شوکي په کانال کې افتونه موجود وي. په دې تخنیک کې د مخصوص transducer ځینې استفاده کېږي چې په مستقیم ډول په dura باندې ایښودل کېږي. تر څو چې د نخاع شوکي د ترضیض حقیقي موقعیت څرگند شي.

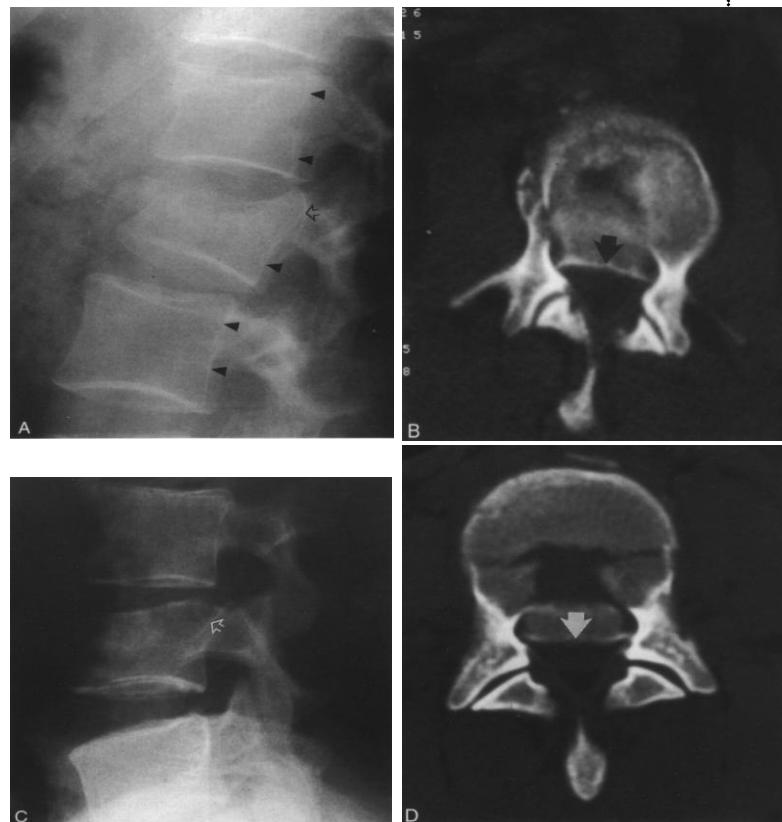اناتوميك كتنې يا (ANATOMIC CONSIDERATIONS):

د فقراتو تنه ټوله د 33 غير منظمو هډوکو څخه جوړه شويده چې د سر د قاعدې څخه پيل او مخ بڼکته د ورمېر پلو ته غځېدلې ده. څرنګه چې عضلات، وترونه او د بين الفقري ډسکونه د عضلاتو سره نښتي دي نو لدې کبله د فقراتو تنه په پوره توګه د بدن خوځېدلو يا کړيدلو تقويه کونکې ده. همدارنګه د نخاع شوکي محافظوي خاصيت هم لري، پورتنې 24 فقرات پو تر بله سره جلا دي. د عجز پنځه فقري او د عصص څلور فقري د ترلو يا Fixed فقراتو په نامه يادوي. دا ځکه چې سره فيوز يا يوځای شوي دي. د عجز د فقراتو غير نوري فقري په وصفي توګه حرکتې بڼه يا خاصيت لري. يوازې د Atlas فقره (C1) او د محور (C2)، ټولې فقري په وصفي توګه د جسم لرونکي وي او قدام کې موقعيت لري چې د وزن د انتقال دنده يې په غاړه ده او د فقراتو قوس په خلف کې موقعيت لري چې د نخاع شوکي د پوښ، سحاي، محيطي اعصاب او د وينې د اوښو محافظوي يا ساتونکي دندې په غاړه لري (Fig 13.13). د فقري قوس د Pedicles او د



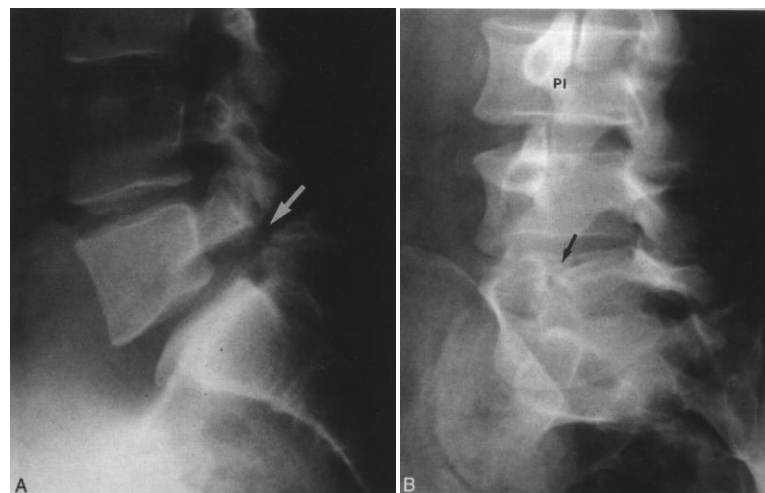
دوو Laminae لرونکې دي. Pedicles د فقري قوس د فقري د جسم سره تړلې او Laminae پيډيکلونه د فقري ثقبې د خلفي جدار سره وصل کوي چې د نخاع شوکي د کانال سره تړلې دي. د فقري قوس سره اوه برخې تړلې يا نښتي دي چې عبارت دي د دوو مستعرضو نتواتو، يو د Spinous او

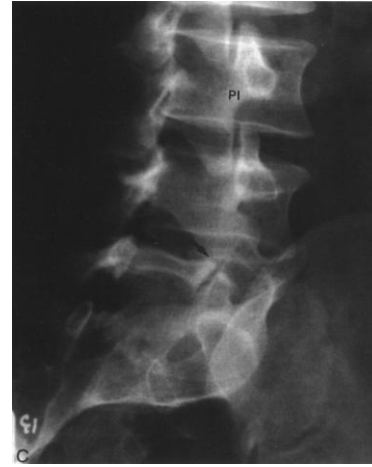څلور مفصلي يا articular processes ، مستعرض نتوات او Spinaus د عضلاتو محافظوي برخې دي: مفصلي برخې د حرکت طرف او اندازي په فقري تنه کې په مخصوص سگمنتونو کې ټاکي يا تعينوي. د فقري د جسم خلفي برخه يا ليکه د راديوگرافي په واسطه د کتنې وړ وي او په ټولو راديوگرافیک مطالعاتو کې کتل کېدای شي. د رقبې او صدري فقراتو پورتنیو برخو کې يوازنی عمودي ليکه ده چې د فقراتو د جسم په خلفي څنډو کې په واضح ډول د کتنې وړ ده (see Fig 13.1). د بنکتنیو صدري او قطني فقراتو په برخه کې دا ليکه د مغذي او عيو په واسطه مغشوته وي. د C2 فقري د جسم خلفي برخه کې يوه کثيفه ليکه ځای لري. هر کله چې بيخايه شوي حالت، تدور، زاويوي وتيره راوتلي حالت او د دې ليکې خيال ونه کتل شو نو دا غير نورماله پېښه ده (Fig 13.14).



مستعرضه ثقیبه د هر یو مستعرض نتو سره توپیر کېږي. د Atlas ، لومړی رقبی فقره د جسم یا body لرونکي نه وي، د محور د (axis) خیال د غاښ په څېر منظره د جسم په پورتنۍ برخه کې ښکاره کوي. کشیف odontoid نتوات لري. د C3 څخه تر C7 پورې راوتلي برخه (د ښکر په څېر) د فقراتو د جسم په خلفي څنډو کې موجودي دي چې دا د کهولت په دوره کې وي او د اضافي تثبیت یا stabilization څخه مخنیوی کوي. استحالوي بدلونه په مفصلي برخو (Luschka joints) کې د راوتلي خیالونو څخه عبارت دي چې د فقراتو د پاسه لېدل کېږي او د ورمېږ د درد سبب ګرځي. خاصاً په زړو خلکو کې. دې پېښې ته articular pillars وایي.

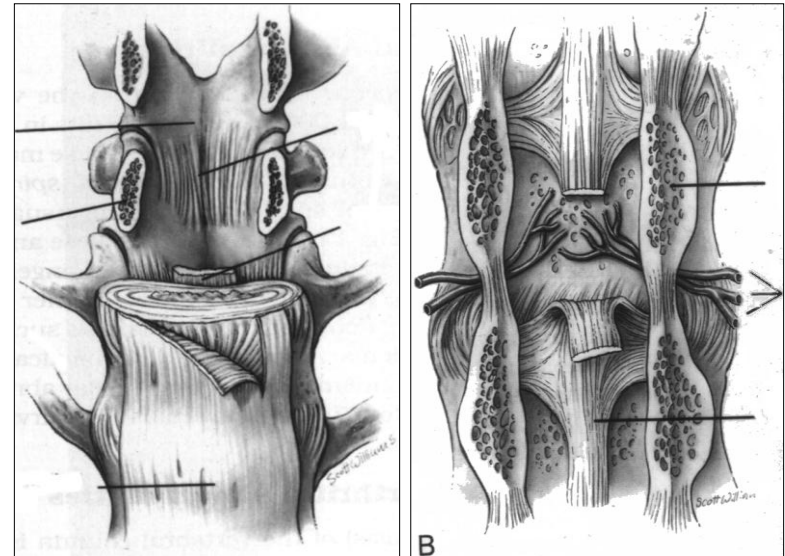
ټولې صدري فقرې بې پښتو دي. پورتنۍ صدري فقرات د رقبی فقراتو او ښکتنی صدري فقرات د قطني فقراتو سره پوره ورته والی لري. د صدري فقراتو د Spinous processes مخ ښکته پلو خیال یا موقعیت ښکاره کوي. قطني فقرات د مستعرضي ثقبی او راوتلي د دواړو برخو لرونکی ندي. Spinous Proesses برخې یې اوږدي او د مربع مستطیل بڼې لرونکي وي. غټه دنده یې تقویه کونکي وتیره ده. هغه برخه چې په کوچنیو سطحو یا Facets کې ځای لري (Interarticularis Pars) یا به په ساده ډول د Pars په نامه یادوي. دا برخې د هډکو د نورو برخو څخه په نری ډول وي له همدې کبله یې کسرونه د Pars نقیصو (Spondylolysis) په نامه یادوي (Fig 13.15)



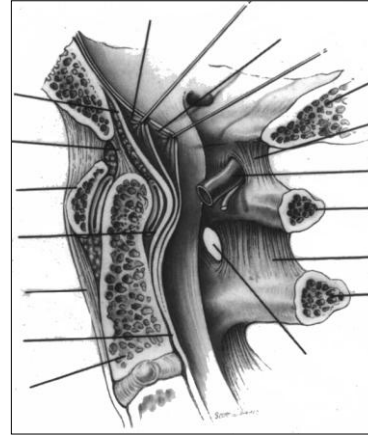


فقرات یو د بل څخه د مفصلي برخو او بندونو په واسطه جلا شوي دي او د تقویه کونکي وترونو لرونکي وي. په بنسټیز ډول دوه قسمه بندونه موجود دي چې عبارت په کمه اندازه خوځېدونکي یا متحرک Symphyseal joints, او ازاد (theintervetebral discs) متحرک سینویل (Facet or apophyseal) مفصلونه. پدې بندونو کې حرکت په نرمۍ یا اسانۍ سر صورت مومي.

په بین الفقري ډسک کې د لامینا بهرنۍ ټوټه او حلقوي فیروزس او nucleus Pulposus نرۍ برخه ځای لري nucleus pulposus په عجیب و غریب ډول په ډبره کمه فاصله کې بین الفقري کانال سره ځای نیولای دی. په همدې اساس د موادو تفتق په دې کانال کې د قدامي برخې په نسبت صورت مومي. تقویه کونکي وترونه (Fig 13.16) د فقراتو تنه په ثابت حالت کې







ساتي او حرکات محدودوي.  
 د حرکت بڼه په رقبې برخه کې د  
 تقبض، استرخا او تدوري حالاتو  
 څخه عبارت ده. زیاتره تدوري حالت  
 په جنبي استرخایي توګه وي، په C1  
 او C2 کې کېږدو او خلاصیدو یا  
 (Flexion) اندازه د 20 درجو په  
 حدودو کې او د 40 درجو په حدودو  
 کې د تدور اندازه ده. د رقبې فقراتو  
 نورې برخې د 20 درجو په حدودو  
 کې خلاصیدو او کېږدای شي. د

صدری فقراتو زیاتره برخه د پښتیو سره په تماس کې ده او تقریباً د 5 درجو  
 حدودو کې کېږدل په پورتنیو صدری فقراتو کې پیدا کېدای شي. خو د  
 صدری قطنی د اتصال په برخه کې (T 11-12) په زیاته اندازه کېږدل  
 (Flexion) او کمه اندازه د خلاصیدو منع ته راتلای شي (12 degrees). په  
 قطنی برخه کېږدل او خلاصیدل د رقبې برخې کمه اندازه وي، همدارنګه  
 د صدری او قطنی فقراتو د اتصال په برخه کې تدوري وتیره هم په کمه  
 اندازه وي. د رقبې برخې مفصلونه په 45 درجو کې ښکاره کېدای شي. او د  
 صدری فقراتو په 60 درجو کې وي، خو د صدری قطنی مفصلي برخې  
 ښکاره کېدل په 90 درجو کې وي.

پتالوژیک کتنې یا (PATHOLOGIC CONSIDERATIONS):

د فقراتو په برخه کې د پتالوژي له نظره شپږ ډولو غیر نورمال حالات موجود وي.

1 \_ د ودې یا Developmental

2 \_ استحالوي او مفصلي یا Degenerative and arthritic

3 \_ ترضيضي یا Trumatic

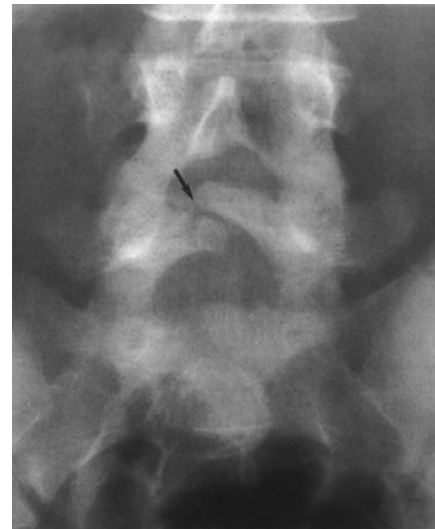4 \_ Neoplastic

5 \_ انتان یا Infections

6 \_ وروسته د عملیات څخه یا Postoperative

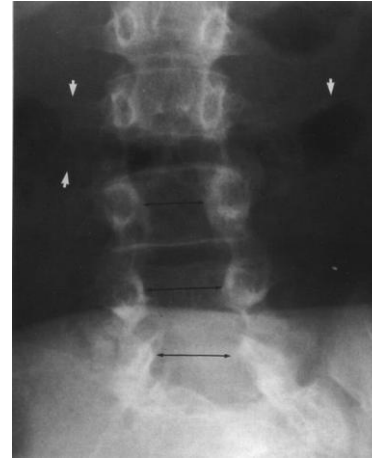د ودې غیر نورمال حالت:

د دې غیر نورمالي پېښې په رقبې تنه کې په زیاته اندازه پیدا کېږي. د اندازې له مخې په هرو 1000 تنو کې یوه پېښه لېدل شوي چې په فقراتو کې یې د ودې غیر نورمال حالت موجود و، دا اندازه د Spinous Process یعنی غیر فیوز شوي (Spina bifida occulta) (Fig 13.17) څخه کمه ده.



او د فقري د نیمګړي تړلو څخه زیاته ده. دا پېښه معمولاً د نورو غیرو نورمالو وتیرو سره یوځای وي

(Fig 13.18) . پدې انومالي کې Scoliosis ډېر عموميت لري. نور غير



نورمال حالت عبارت د نيمايي

فقري ولادي فيوز او د Cervical

ribs څخه عبارت دي. بل غير

نورمال حالات عبارت د Plethora

څخه (—) دی چې د داخلي او

جراحي د اختلاطاتو له امله منځ ته

راځي او عصبي غير نورمالي پېښې

لکه Hydrocephalus او د بولي

طرقو ستونزي منځ ته راوړي، کله

چې د ملا په تېر کې پرمختللي غير

نورمال حالت پيدا شي او د كهولت تر مودې ورسېږي نو د داخلي يا جراحي

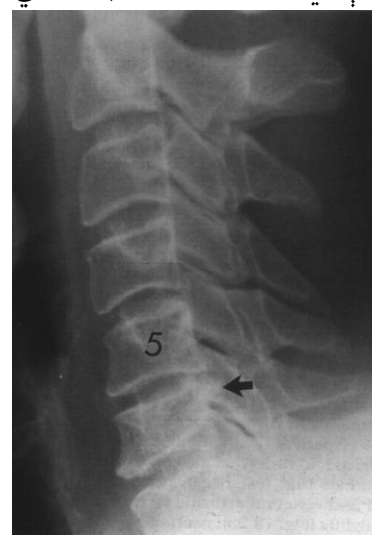له مخې ورسره پوره او لازمه مرسته نه شي کېدای.

استحاليوي او مفصلي غير نورمال حالت:

استحاليو ناروغي (Spondylosis) د فقراتو په برخه کې په زياته اندازه

پيدا کېږي. د دې ناروغۍ پرمختگ بنايي د ډسک د برخې د منځني اندازي

نړيوالی څخه او د، Spur تر جوړښته پورې وي (Fig 13.19) او کېدای شي

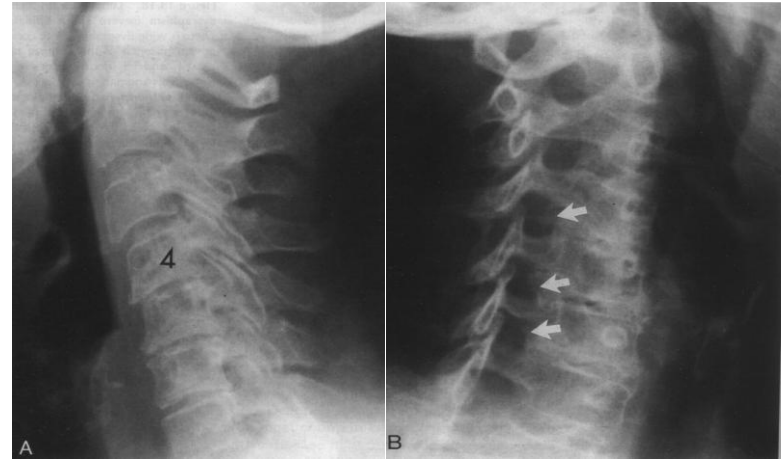


چې پرمختللي Spondylosis

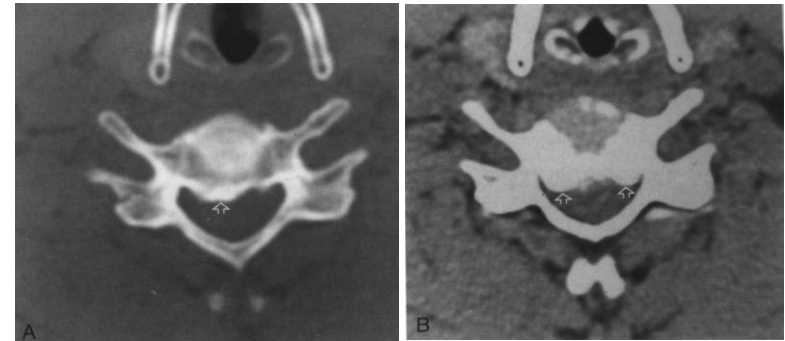
deformans چې په هغې کې د

ډسک برخه نرئ شوي وي پيدا شي

او د Spur جوړښت هم پيدا شوي وي

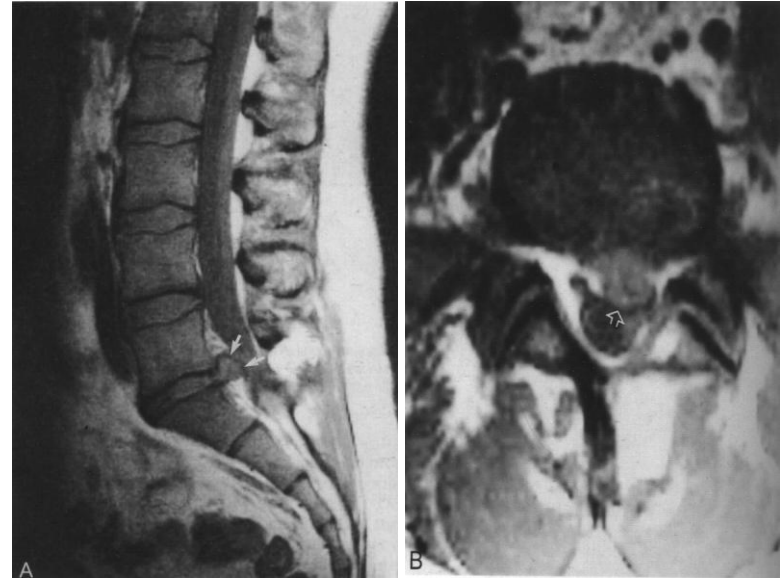


دا Spurs بنایې بین الفقري ثقبې  
او یا د بین الفقري کانال ته خپور شي او پدې ساختمانونو کې د تضيق  
وتیره منځ ته راوړي، پدې وخت کې تشخیص د CT ، MR او یا  
myelography په واسطه سرته رسېږي (Fig 13.21) . د بین الفقري ډسک د



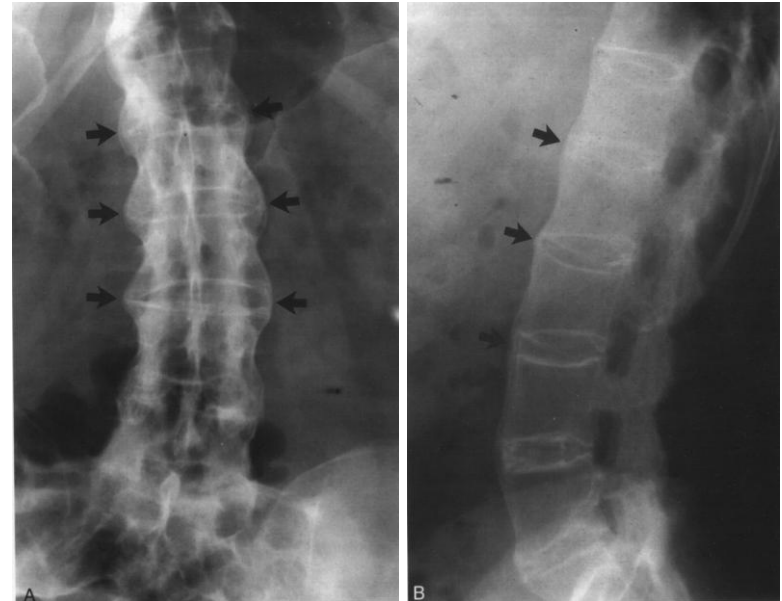استحالي په نتیجه کې nucleus  
pulpasus فقري کانال ته تفتق کوي  
چې پدې صورت کې بنایې په کمه  
اندازه قدام او یا خلف ته Listhesis  
پېښه منځ ته راشي.

د قطني فقراتو په برخه کې د disc فتقي پېښې ډېرې زياتې دي او په ناروغانو کې اعراض موجود نه وي. کله چې په ناروغ کې اعراض منځ ته راشي نو د تشخيص لپاره CT ، MR او يا myelography ته اړتيا ده. د دې ازموينو په واسطه د افت موقعيت په ډېره ښه توگه ټاکل کېږي او فتقيه

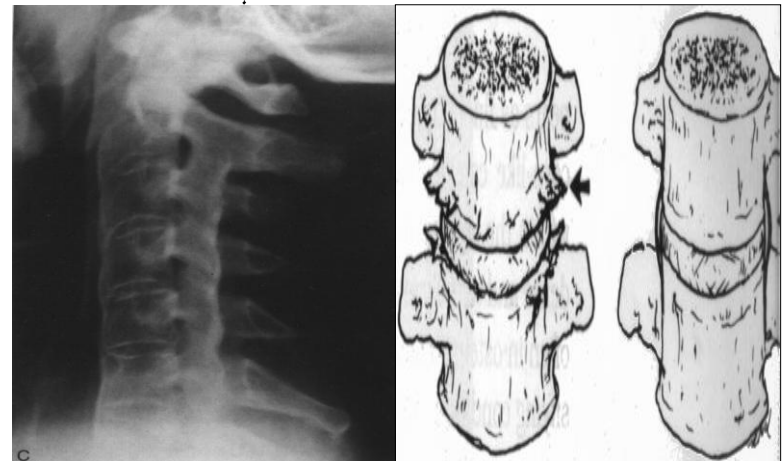


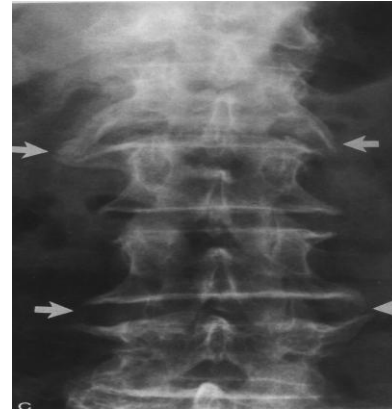
مواد هم په ډېرې اسانۍ سره د کتنې وړ وي (Fig 13.22). په همدې شان دا هم کېدای شي چې په فقري کانال کې په ازاد ډول فتق وپېژندل شي. په داسې ناروغانو کې د CT او MR ازموينو اجرا کول لومړنۍ موقعيت لري. د arthritis پېښې په فقراتو کې په زياته اندازه پيدا کېږي د 50% څخه زياتې پېښې د Rheumatoid arthritis په رقبې فقراتو کې ليدل شوي. په مختلفو ډولونو ناروغتياو کې شته چې په هغې کې Seronegative spondyloarthropathy موجوده وي او HLAB-27 انتي جن تست يې منفي وي او په محيطي مفصلونو او فقراتو کې د ارترايټس بدلونونه موجود وي، دې مرضي وتيرې ته

Reiter arthropathy, psoriatic ، (Fgi 13.23) ankylosing spondylitis



arthropathy او د بندو هغه ناروغي چې د کولمو التهابي ناروغتياوي هم ورسره واي داسې. دا حالتونه بنيایي sacroiliac بند او د syndesmophytes په جوړښتنو څرگند شي چې سندسيموفيت د osteophytes په نسبت يوه اندازه زيات دی، (Fig 11.56B) . syndesmophytes په حلقوي ډول فبروزس کې د کلسفيکشن په





شته والی دلالت کوي. او  
osteophytes د هغه حالت څخه  
عبارت دی چې د disc د څنډو په  
لیفي برخو کې په نري ډول تعضمي  
وتیره منځ ته راشي.

## ترضيض

### (Trauma)

ترضيض د فقراتو په برخه کې په ياته اندازه د موټر د ټکر په وخت کې صورت مومي او د جرحو سبب هم گرځي. د لسو فوتو اويا د دې څخه د لوړې اندازې نه رالوېدل هم د فقراتو د ترضيض مهم سبب گڼل شويدي. په زياتره پېښو کې د فقراتو د زخمونو څخه په موټر کې د کمربند (belts) په واسطه مخنيوی کېدای شي. هغه ناروغان چې په لاندې ډولونو زخمونو اخته شوي وي نو تر هغې پورې چې په پوره توگه ثابته شوي نه وي درقبي فقراتو زخمونو خواته فکر کو: په شديد ډول د موټر ټکر، د موټر سيکل ټکر، په خرگند او واضح ډول د لاس او مخ زخم، د 10 فوتو او يا د هغې څخه د لوړې اندازې ځينې رالوېدل، غرقيدل، د برق نيول، نور دماغي حالتونه (الکھول، دوا يا د بې هوشۍ حالت، په مستقيم ډول د رقبې فقراتو زخم (رقبي درد، سپزم او نابنکاره شوی شکل) د فقراتو د شخي مرضونه {ankylosing sponolytitis or dfuse idiopathic skelefol Hyperostosis (DISH)} د فقراتو په برخه کې په زيات شمېر د کسرونو شته والی، پدې هکله د موليفيتو تجربو 20% خرگندونه کړيده.

تاريخچې ثابته کړيده چې د فقراتو په برخه کې د جرحي اندازه د خلعي يا بيخايه شوي وتيرې څخه زياته نه وي. هغه ډاکتر چې د ملا د تېر د ناروغ سره په تماس کې وي بايد په زيات شمېر راديوگرافي اجرا کړي ترڅو چې د جرحې په پوره اندازه پوه شي، په لاندې ډول يو شمېر بنسټيزې طريقې يا اصول شته دي چې د هغوی په واسطه غير نورمالي پېښې بنکاره کيدای شي او دا ضروري گڼل شويده چې د دې اصولو څخه کار واخيستل شي. راديوگرافي په ټولو هغه پېښو کې اجرا کېږي چې د فقراتو په برخه کې شکمن ترضيض منځ ته راغلی وي. دا به غوره وي چې دا غير نورمال حالت د ABCS په طريقه تصنيف بندي کړو.

Alignment abnormalities – A

Bony integrity abnormalities – B

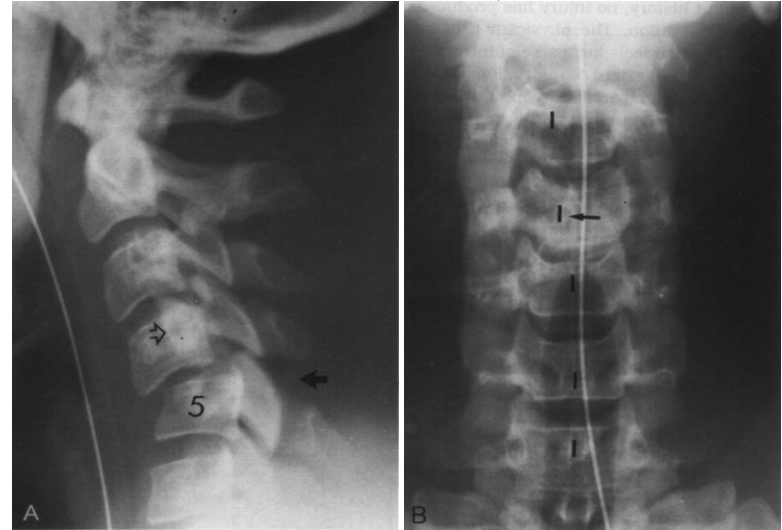
Cartilage (Joint space) abnormalities- C

Soft tissue abnormalities– S



د نورمالې اناتومي له نظره لومړنۍ (A) برخه د کسر په شته والی دلالت کوي:

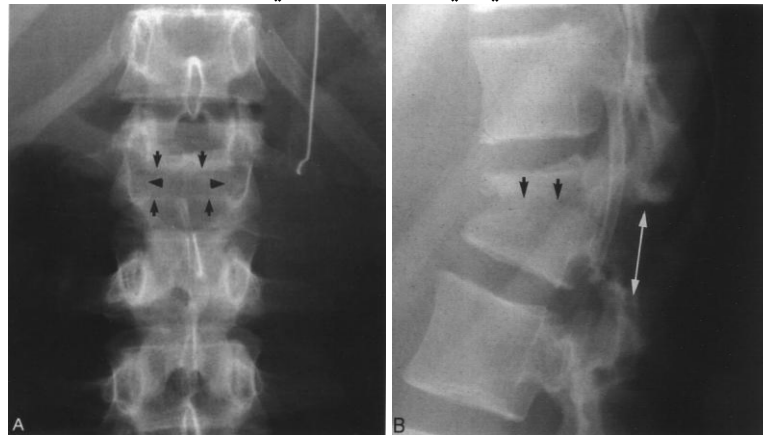
د فقرې د جسم په قدامې یا خلفي برخو کې درزونه یا ترکیدگی حالت پیداشوي وي. مفصلي برخې لورې ژورې وي (Fig 13.25) ، د spinous د



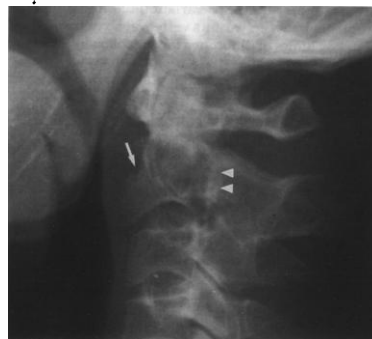بارزو په برخه کې تدور موجود وي (see Fig 13.26) و Pedicless تر منځه فاصلو کې پراختیا منځ ته راغلي وي او هم کیفوتیک او زاویوي سوی حالت پیدا کېږي. یو کوچني شمېر بدلونونه د فقراتو په برخه کې په هغه کسرونو کې موجود دي چې په مسیري توګه واقع شوي وي او دا د یوه قانون په توګه قبوله شویده چې په لاندیني برخو کې دا د 2mm په حدودو کې

وي: د سپینوس او یا لومینار په دننه، د پیډیکلونو په فاصلو کې، (په مستعرض او یا عمودي ډول) ، یوه خوا یا دواړو خواو کې وي.

غير نورماله وتيره بنايې د هر هډوکي په کسر کې منځ ته راشي (Fig 13.26) د C2 فقري په حلقې کې درزي يا د ليکې په څېر بدلون د C2 فقري



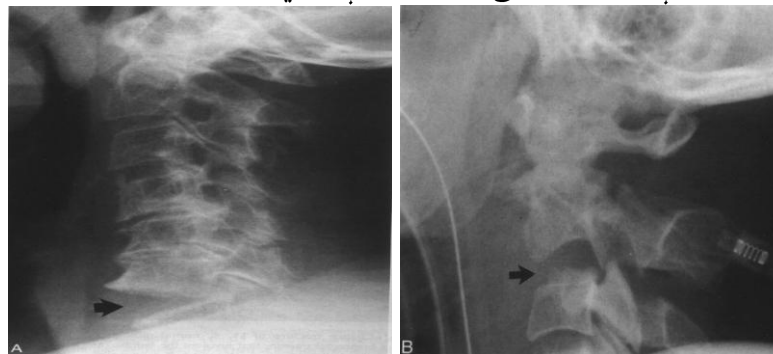
پراختيا چې دي ته د C2 نښه وايې (Fig 13.27) ، د پيدیکل په دننه کې



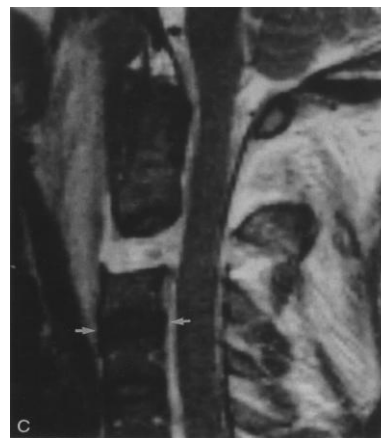پراختيا او درزي يا د ليکې په څېر خيال د فقري د جسم په خلفي برخه کې.

د غضروف او مفصلونو تر منځ فاصلو کې غير نورمالې بېبني عبارت دي د Predental برخې د پراخېدو څخه په غټانو کې د 3mm

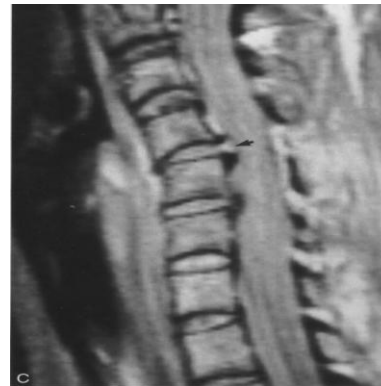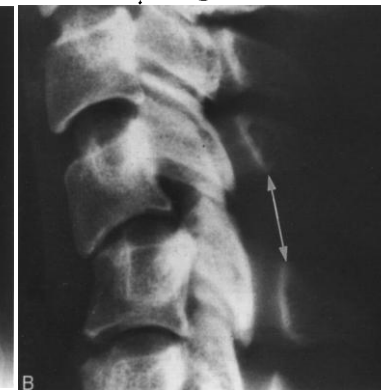
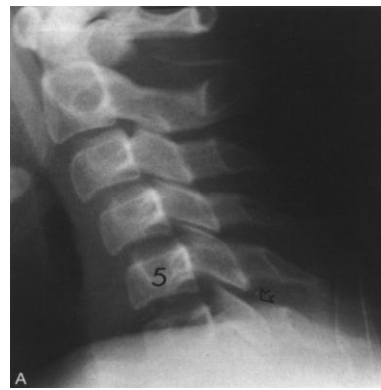څخه زيات وي او کوچنيانو کې د 5mm په حدودو کې وي، غير نورماله پراختيا چې د فقراتو تر منځ disc برخو کې راځي (Fig 13.28) ، د کوچنيو



## مفصلونو پراختيا

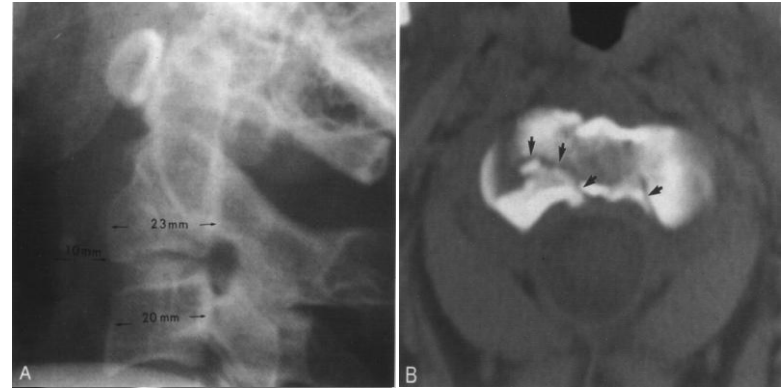


(Fig 13.29) يا لوخ يا بي پوښه مفصلونه (naked) . همدرانگه د spinous

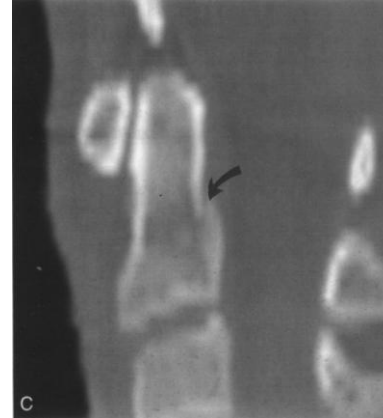


او Laminas په برخو کې هم پراختيا صورت مومي. د رخوه اقسامو غير نورمال حالت په رقبې برخه کې خپرل شويدي او کله چي منځ ته راشي نو د رقبې برخې رخوه اقسامو کې پراختيا موجوده وي

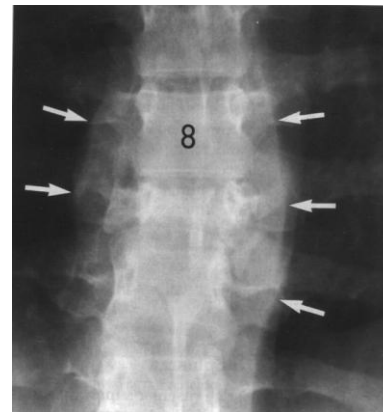
(Fig 13.30) د psoas د عضلي د خط السیر محوه کېدل د ملا د تېر



شاوخوا ته د کتلي په شته والی  
دلالت کوي

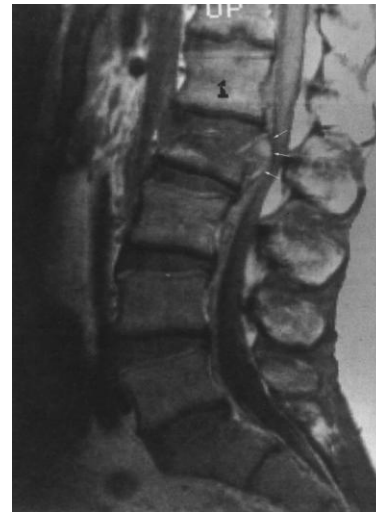

(Fig 13.31)



پورتنی ټولې نښې د رادیوگرافي  
د کلېشي پر مخ کتل کېدای شي او  
که اړتیا پېښه شوه نو د CT او  
MR ازموینو څخه هم کار اخیستل  
کېږي. او دا پر هغه وخت اجرا  
کېږي چې په ناروغ کې شکمن  
کسرونه موجود وي. دا هم باید  
ووایو چې کله په ناروغ کې عصبي

اعراض څرگند شول نو د MR ازمويښه اجرا کېږي (Fig 13.32) .



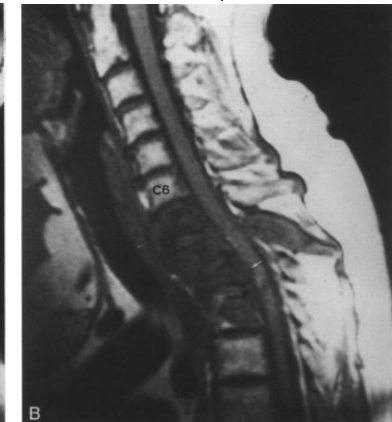
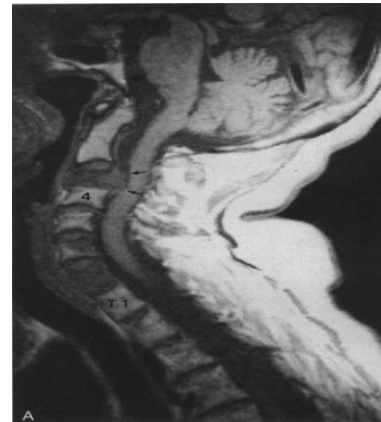
د رقبې فقراتو په برخه کې د زخم د شته والی یعنې نښې عبارت وي له: د سپینوس د برخې پراختیا، د کوچنیو مفصلونو (Facet) د برخو لویوالی، د خلف د برخې پراختیا) 7mm څخه په غټانو او کوچنیانو کې زیاتوالی) او د فقراتو د محیط د شحمي لیکي له منځه تلل. دا نښې هېڅکله په نورمال حالت کې نه پیدا کېږي:

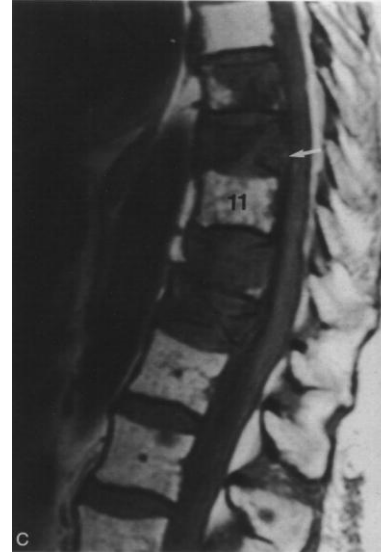Lordosis له منځه تلل، Kyphotic

زاویوي حالت او د وچې غاړې بیخایه کیدل.

: Neoplasm's

د فقراتو په برخه کې په ډېره زیاته اندازه اوعیوي اروایې سیستم موجود دی. له همدې کبله متاستاتیک وتیرې پدې برخه کې ډېرې زیاتي منځ ته راځي. هغه ناروغان چې په شکمن متاستاتیک پېښو اخته شوي وي نو د تشخیص لپاره یې د رادیوگرافي، CT ، MR او رادیونوکلید ازمویښو څخه کار اخیستل کېږي (Fig 13.33) .



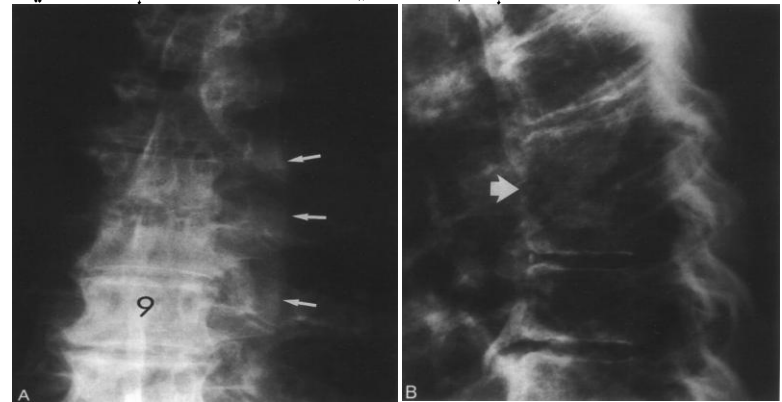


زیاتره وخت دا غیر نورمالی پېښی د MR په واسطه تشخیص کېدای شي. خاصاً هغه ناروغان چې په myeloma اخته وي. په پای کې ویلای شو چې MR ډېره ښه ازموینه ده چې په نخاع شوکي کې فشاري پېښې هم تشخیص کوي. رادیوگرافي پدې برخه کې حساسه ازموینه نده ځکه چې کېدای شي یو شمېر هډوکو کې مخکې له دې چې تشخیص شي له منځه تللی وي. لدې کبله MR اجرا کېږي او د ساده فلم پر مخ د افت خیال د کتنې وړ نه وي لدې امله CT هم یوه اندازه ګټوره ازموینه ده.

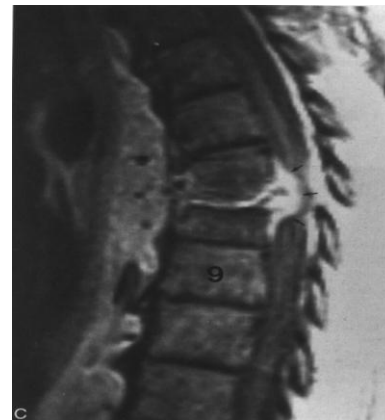## انتانات يا (Infections):

انتانات په زياته اندازه د فقراتو د اخته کېدو سبب گرځي. په مستقيم ډول د جراحي پروخت او يا د وينې د ليارې دا پېښه منع ته راتلاى شي. هغه برخې چې د بين الفقري ډسکونو سره نژدې وي په زياته اندازه اخته کېږي. په زياتره پېښو کې راديوگرافي د هډوکي تخریب په دواړو خواو او د هډوکي په څنډو کې د disc په برخه کې څرگندوي. CT ډېره ښه معاینه ده د دې پواسطه هغه برخه چې تخریب شوي يا له منځه تللي وي په ښه توګه ښکاره کېږي او د دې ترڅنګ په رخوه اقسامو کې هم کتلې څرگندوي. د MR ازموینه التهابي کتلې او ورسره يوځای چې د فقراتو کانال اخته شوي وي تشخيص کوي.

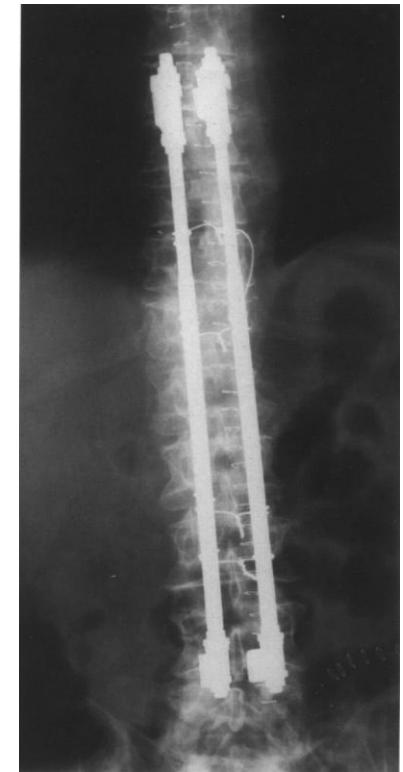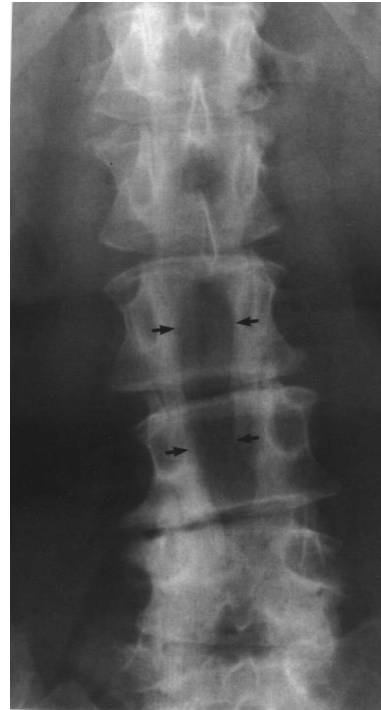همدارنگه د epidural اېسې هم معلوموي، په 13.34 شکل کې په وصفي



توګه د disc برخه چې منننه شوي ښکاره کوي.



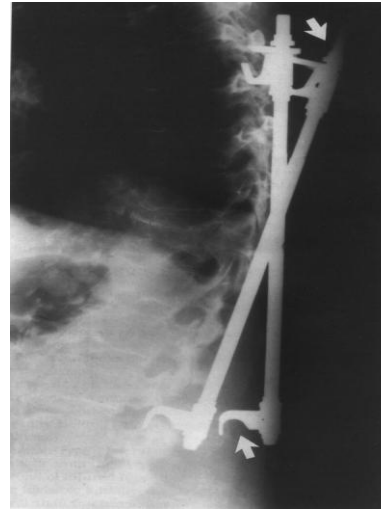د عملیات څخه وروسته بدلونونه یا (Changes postoperative):  
 د عملیات څخه وروسته بدلونونه په هغه ناروغانو کې کتل کېدای شي چې  
 Laminectomy په کې اجرا شوي وي. په داسې ناروغانو کې د Laminectomy  
 سگمنتونه په مختلفو اندازو وي او کېدای شي چې اخته شوي سطح کې  
 غلطي منځ ته راشي { Fig 13.35 }. د عملیاتو څخه وروسته غیر نورمال  
 حالت بنایي په مختلفو ډولونو تثبیت  
 شوي کېږي برخې وي چې وروسته  
 د ترضیض څخه منځ ته راځي






(Fig 13.36) اویا د Scoliosis وتیره وی. د دې لپاره چې په داسې پېښو  
ښه پوه شو ښه به دا وی چې فلمونه په پرله پسې توګه مطالعه شي او هغه  
بدلون چې منځ ته راغلی څرګند کړو.

(Fig 13.37).



تمت بالخیر



## د ليکوال لنډه پېژندنه

غزتمند پوهنوال ډاکټر غلام سخي رحمانزي د  
خداي (ج) بنسلي عبدالرحمن زوی په ۱۳۲۳ لمريز  
کال کې د ننگرهار د چپرهار ولسوالۍ د لونگه پور  
په کلي کې په يوه دينداره کورنۍ کې زېږېدلی.

په ۱۳۳۶ لمريز کال کې د ننگرهار د لېسې څخه فارغ او په ۱۳۴۴ کال  
کې د ننگرهار د طب په پوهنځي کې شامل شو. په ۱۳۵۰ لمريز کال کې د  
ننگرهار د طب پوهنځي څخه فارغ او وروسته په علمي کدر کې داخل شو.  
او تر اوسه پورې د استادۍ سپېڅلې دنده په غاړه لري.

د ژوندانه په اوږده موده کې يې د استادۍ د دندې برسېره د هجرت په  
محيط کې د عامې روغتيا اړوند د مرکزي کتنځي ريس او بيا د ننگرهار  
د ولايت د عامې روغتيا د ريس په توگه د لنډې مودې لپاره وټاکل شو.  
له دې څخه مخکې تقريباً پنځه کاله د افغان پوهنتون د طب پوهنځي د  
رياست چارې د هجرت په محيط کې ترسره کړي. او په همدې وخت کې د  
اضطراري لوي جرگې لپاره په انتخابي ډول د پوهنتون لخوا ټاکل شوی وو.